This is a digital copy of a book that was preserved for generations on library shelves before it was carefully scanned by Google as part of a project to make the world's books discoverable online.

It has survived long enough for the copyright to expire and the book to enter the public domain. A public domain book is one that was never subject to copyright or whose legal copyright term has expired. Whether a book is in the public domain may vary country to country. Public domain books are our gateways to the past, representing a wealth of history, culture and knowledge that's often difficult to discover.

Marks, notations and other marginalia present in the original volume will appear in this file - a reminder of this book's long journey from the publisher to a library and finally to you.

Usage guidelines

Google is proud to partner with libraries to digitize public domain materials and make them widely accessible. Public domain books belong to the public and we are merely their custodians. Nevertheless, this work is expensive, so in order to keep providing this resource, we have taken steps to prevent abuse by commercial parties, including placing technical restrictions on automated querying.

We also ask that you:

+ *Make non-commercial use of the files* We designed Google Book Search for use by individuals, and we request that you use these files for personal, non-commercial purposes.

+ *Refrain from automated querying* Do not send automated queries of any sort to Google's system: If you are conducting research on machine translation, optical character recognition or other areas where access to a large amount of text is helpful, please contact us. We encourage the use of public domain materials for these purposes and may be able to help.

+ *Maintain attribution* The Google "watermark" you see on each file is essential for informing people about this project and helping them find additional materials through Google Book Search. Please do not remove it.

+ *Keep it legal* Whatever your use, remember that you are responsible for ensuring that what you are doing is legal. Do not assume that just because we believe a book is in the public domain for users in the United States, that the work is also in the public domain for users in other countries. Whether a book is still in copyright varies from country to country, and we can't offer guidance on whether any specific use of any specific book is allowed. Please do not assume that a book's appearance in Google Book Search means it can be used in any manner anywhere in the world. Copyright infringement liability can be quite severe.

About Google Book Search

Google's mission is to organize the world's information and to make it universally accessible and useful. Google Book Search helps readers discover the world's books while helping authors and publishers reach new audiences. You can search through the full text of this book on the web at `http://books.google.com/`

UC-NRLF
B 3 778 197

UNIVERSITY
OF CALIFORNIA

Virchows Archiv

für

pathologische Anatomie und Physiologie

und für

klinische Medicin.

Herausgegeben

von

Johannes Orth,

redigiert

von

Oscar Israel.

Band 171.

Folge XVII. Band I.

Mit 15 Tafeln und 13 Textfiguren.

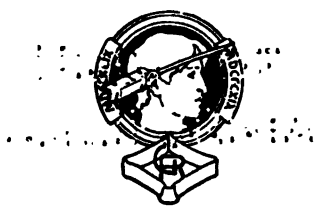

Berlin.

Druck und Verlag von Georg Reimer.

1903.

ML1
V5
v.171

UNIV. OF
CALIFORNIA

Inhalt des 171. Bandes.

Erstes Heft (2. Januar).

		Seite
An die Leser		1
I.	Nachruf auf Rudolf Virchow, gesprochen beim Beginn der Tagung der Deutschen pathologischen Gesellschaft in Karlsbad am 22. September 1902 von dem stellvertretenden Vorsitzenden F. von Recklinghausen.	2
II.	Über den retrograden Transport im Venensystem. Von Jac. Bouma in Utrecht.	8
III.	Hämangioendothelioma intravasculare uteri. (Aus dem pathologisch-anatomischen Institut der Universität Kopenhagen.) Von Privatdozent Dr. P. N. Hansen, I. Assistenten am Institut. (Hierzu Tafel I.)	18
IV.	Über Osteochondrosarkome der Thyreoidea. (Aus dem Pathologischen Institut der Universität Bern.) Von Dr. med. O. Funkenstein, Assistenten am Institut. (Hierzu Taf. II.)	34
V.	Beitrag zur Histiogenese der melanotischen Hautgeschwülste. Von Dr. E. Ravenna, Assistenten am anatomisch-pathologischen Institut der königl. Universität zu Padua. (Hierzu Taf. III.)	79
VI.	Zur pathologischen Anatomie der akuten Lymphämie. (Aus dem Pathologisch-anatomischen Institut in Krakau.) Von Dr. L. K. Gliński, Assistenten am Institut.) (Hierzu Taf. IV.)	101
VII.	Über Entzündung der quergestreiften Muskeln. Von S. Saltykow, Assistenten am Pathologischen Institut in Groningen. (Hierzu Taf. V.)	118
VIII.	Über die reine Mediaverkalkung der Extremitätenarterien und ihr Verhalten zur Arteriosklerose. (Aus dem Pathologisch-anatomischen Institut des Allgem. Krankenhauses Hamburg-Eppendorf.) Von Dr. J. G. Mönckeberg.	141
IX.	Knochendeformationen bei einem Affen. (Vergleichende Messungen an 6 Hapale-Skeletten, sowie kurze klinische Bemerkungen.) Von Dr. Carl Davidsohn, Assistenten am Pathologischen Institut der Universität Berlin. (Hierzu 4 Textfiguren.)	167
X.	Kleine Mitteilung. Aorten-Aneurysma und Syphilis. Zur Berichtigung. Von A. Heller in Kiel.	177

Zweites Heft (2. Februar).

XI.	Bemerkungen zur vitalen Färbung der Blutplättchen des Menschen mit Brillantkresylblau. (Aus dem Wiener histologischen Institut.) Von Gustav Puchberger. (Hierzu Taf. VI.)	181
XII.	Über Fettumsatz und Fettwanderung, Fettinfiltration und Fettdegeneration, Phagocytose, Metathese und Synthese. Von Prof. Dr. Julius Arnold in Heidelberg. (Hierzu Taf. VII.)	197
XIII.	Über Centralkörperchen in Gliomen. (Aus der patholog.-anatom. Anstalt des städt. Krankenhauses am Urban, Berlin.) Von Dr. Heinrich Lewy, Assistenzarzt der Anstalt. (Hierzu Taf. VIII.)	226
XIV.	Die Verödung und hyaline Entartung der Malpighischen Körperchen der Niere. (Aus dem Pathologischen Institut in Göttingen.) Von Privatdozent Dr. Th. Tschistowitsch in St. Petersburg. (Hierzu Taf. IX.)	243
XV.	Vier Fälle von primärer Lungenaktinomykose. (Aus der patholog.-anatom. Anstalt des Krankenhauses im Friedrichshain zu Berlin.) Von Dr. S. Kashiwamura (aus Japan).	257
XVI.	Ein Fall von Aktinomykose der Lunge, der Leber und des Herzens beim Menschen. Von Dr. Gustav Fütterer in Chicago, Ill. (Hierzu eine Textfigur.)	278

220223

Seite

XVII. Ein Fall von Sirenenbildung (Sympus apus). (Aus der Prosektur des Nikolai-Stadtkrankenhauses zu Rostow a. D.) Von Prosektor S. Abramow und Dr. M. Rjesanow. (Hierzu 6 Textfiguren.) 284

XVIII. Mißbildungen der Tricuspidalis. (Aus dem pathologischen Institut des städtischen Krankenhauses Dresden-Friedrichstadt. Von Dr. Paul Geipel. (Hierzu Taf. X.) 298

XIX. Über Darmerkrankungen bei Malaria. Von Dr. Max Glogner. 334

XX. Methode und Ergebnis der Erforschung der Ursachen der Mehrlingsgeburten. Von Dr. med. Wilhelm Weinberg in Stuttgart. 340

Drittes Heft (2. März).

XXI. Über Bildung und Rückbildung gichtischer Tophi. Von Eduard Rindfleisch, Professor in Würzburg. (Hierzu Tafel XI.) 361

XXII. Über einen Fall von Syphilis des Herzens mit bedeutender Erweiterung der A. pulmonalis. Von Prof. K. E. Wagner und Dr. G. I. Qwiatkowski in Kiew. (Hierzu Tafel XII.) 369

XXIII. Über Fragmentation der Herz- und Skelettmuskulatur und Kontinuitätstrennungen des elastischen Gewebes bei Beri Beri, sowie über das Wesen dieser Krankheit. Von Dr. Max Glogner, Regierungsarzt in Niederländisch-Indien. (Hierzu Tafel XIII.) 389

XXIV. Über einen Fall von Rhabdomyom in einem verlagerten Hoden. Von Dr. Ugo Benenati, Assistenten am Institut für klinische Medizin der Universität zu Neapel. (Hierzu Tafel XIV.) . . 418

XXV. Die subserösen Epithelknötchen an Tuben, Ligamentum latum, Hoden und Nebenhoden (sogenannte Keimepithel- oder Nebennierenknötchen). Von Robert Meyer. (Hierzu Tafel XV.) . 443

XXVI. Isolierte regionäre Achseldrüsentuberkulose bei Tumoren der weiblichen Mamma nebst Bemerkungen über die Genese der Milchdrüsentuberkulose. (Mitteilung zweier Fälle.) Von Dr. Heinrich Ebbinghaus, derztg. Assistenten am pathologischen Institut der Universität Zürich 472

XXVII. Über das Chlorom und seine Beziehungen zur Leukämie. (Aus dem Pathologischen Institut zu Straßburg.) Von Theodor Gümbel 504

XXVIII. Bakterienbefunde bei Leberabscessen. (Aus dem Pathologischen Institut zu Berlin.) Von Dr. Carl Davidsohn, Assistenten am Institut 523

XXIX. Bemerkungen zur Pathologie der Zuckerharnruhr. (Aus dem Laboratorium für klinische Pathologie der New-York University. Von Theodor C. Janeway und Horst Oertel. (Mit 2 Textfiguren.) 547

XXX. Kleinere Mitteilungen:

1. Bemerkungen zu dem Aufsatz von J. Katzenstein „Zur Frage der Wirkung der Nervendurchschneidung auf die Schilddrüse", im 1. Heft des 170. Bandes dieses Archivs. Von G. Ricker in Rostock. 555
2. Störungen der Regeneration von Nierenepithelien. Von V. Ellermann, Kopenhagen. 557

Druckfehler. 558

Redigiert von Professor Dr. O. Israel, Charlottenburg, Knesebeckstr. 1.

Virchows Archiv

für

pathologische Anatomie und Physiologie

und für

klinische Medicin.

Bd. 171. (Siebzehnte Folge Bd. I.) Hft. 1.

An die Leser.

Es ist der wiederholt kundgegebene Wunsch Rudolf Virchows gewesen, daß sein Archiv auch nach seinem Tode noch weiter erscheine. Eine Zeitschrift, welche wie dieses Archiv so eng mit der Entwicklung der Medizin des letzten halben Jahrhunderts verknüpft ist, in der sich, wie in keiner andern Zeitschrift, die durch Virchow herbeigeführte Reform der medizinischen Anschauungen widerspiegelt und welche selbst so mächtig zur Herbeiführung und Vollendung dieser Reform beigetragen hat, ist es gewiß wert, daß sie weiter besteht und auch fernerhin an ihrem Teile an der Weiterentwicklung unserer Wissenschaft teilnimmt.

Ich habe es deshalb für eine Ehrenpflicht angesehen, der an mich ergangenen Aufforderung, die Herausgabe von Virchows Archiv zu übernehmen, stattzugeben. An dem Charakter des Archivs, welches zu Ehren seines Gründers und langjährigen Herausgebers von nun an Virchows Archiv heißen wird, soll nichts geändert werden; Zweck und Ziele bleiben dieselben, wie sie sein Gründer zu wiederholten Malen ausführlich dargelegt hat. Auch in Zukunft soll der Beobachtung die erste Stelle eingeräumt werden, und zwar der Beobachtung im Gebiete der Pathologie, d. h. der pathologischen Anatomie und Physiologie; Arbeiten klinischen Inhalts sollen nur so weit berücksichtigt werden, als sie sich auf pathologisch-anatomischen oder pathologisch-physiologischen Beobachtungen aufbauen.

Mögen die alten Freunde dem Archiv die Treue wahren, mögen neue ihm sich zuwenden, damit Virchows seinerzeit geäußerte Hoffnung in Erfüllung gehe, daß dem Archiv für pathologische Anatomie und Physiologie und für klinische Medizin auch fernerhin das Material nicht fehlen wird, um neue Bände mit guten Arbeiten zu füllen und ihm den ehrenvollen Platz auch in der Zukunft zu sichern, den es in der Vergangenheit erworben hat.

J. Orth.

I.

Nachruf auf Rudolf Virchow,

gesprochen beim Beginn der Tagung der Deutschen pathologischen Gesellschaft in Karlsbad am 22. September 1902

von dem stellvertretenden Vorsitzenden

F. von Recklinghausen.

Tiefe Trauer durchzieht in diesen Tagen die Herzen in Deutschland, in Europa, in der ganzen gebildeten Welt. Rudolf Virchow ist uns genommen, der Führer der Medizin des 19. Jahrhunderts, der Reformator der Pathologie, ein Herrscher zugleich auf den Gebieten der Biologie und der Anthropologie. Noch ist bei uns Allen im frischen Gedächtnis die rauschende Feier seines achtzigsten Geburtstages; noch manches Jahr war ihm, dem rüstigen Altmeister, — so lauteten alle Gratulationen aus dem Erdenrund —, gewünscht worden. In seinen „Worten des Dankes an die Freunde“ versprach er uns, „zu versuchen, noch eine Reihe größerer Arbeiten aus jungen Jahren zu einem auch für die große Welt brauchbaren Abschluß zu bringen.“ Wie rasch sind diese Hoffnungen versiegt, wie grausam sind unsere Glückwünsche getäuscht worden! In den ersten Tagen des neuen Jahres trat der verhängnisvolle Unfall ein, dessen Nachwirkungen der große Arbeiter an allem Werk der Humanität erliegen sollte, mochte auch seine große Willenskraft den Gebrechen des Körpers lange Widerstand leisten, mochten auch

die Organe seiner rastlosen Tätigkeit angepaßt und von jeher gewohnt sein, sich dieser gewaltigen Seele dienstbar zu erhalten. Wenn auch von den Seinigen seit Wochen gefürchtet, erschien der Tod ihm selbst doch unerwartet als eine Euthanasie im sanften Schlafe, eigentlich ohne daß ihm die Gefahr des nahenden Endes zum Bewußtsein gekommen wäre. Lebte er doch, selbst bis zu seinen letzten Tagen, in der festen Überzeugung, daß er zu voller Arbeit zurückkehren, daß es ihm dereinst beschieden sein würde, „noch in den Sielen zu sterben".

Was war Virchow uns, seinen Freunden, seinen Zeit- und Arbeitsgenossen? So muß sich heute beim Beginn ihrer Verhandlungen die deutsche pathologische Gesellschaft fragen, um, bewegten Herzens, die Größe des Verlustes, den sie erlitten, zu empfinden, zugleich aber den Umfang und die Art des geistigen Erbes zu bemessen, die wissenschaftlichen Leistungen, die heilbringenden Fortschritte, die er der Mitwelt errungen, der Nachwelt hinterlassen hat.

In den zahlreichen Leitartikeln seines Archivs, schon in der medizinischen Reform, dem Vorläufer des Archivs, in manchen seiner Kongreßreden und Programmen, auch noch bei Eröffnung von Tagungen unserer Gesellschaft hat Virchow den Gedanken ausgesprochen und von den „Einheitsbestrebungen" und dem Aufruf zur medizinischen Reform der vierziger Jahre an bis zu den rückschauenden Publikationen in jüngster Zeit den Satz verteidigt, daß die pathologische Physiologie (sc. Pathologie) die Veste der wissenschaftlichen Medizin ist, an der die pathologische Anatomie und die Klinik nur Außenwerke sind! Mit gleicher Energie erhob Virchow während des letzten Jahrzehnts in seinen zu London, Moskau, Hamburg gehaltenen Reden und im Jubelband des Archivs, dem 150., den Anspruch, die Pathologie als eine biologische Wissenschaft anzuerkennen. Kam doch innerhalb des 19. Jahrhunderts, schon seit dem Anfang seines vierten Jahrzehnts, aller Fortschritt der medizinischen Erkenntnis wesentlich durch die Einführung derjenigen Forschungsmethode, welche die naturwissenschaftliche genannt wird, zu stande, seitdem nämlich die exakte, immer wiederholte und experimentell geprüfte Beobachtung an die Stelle der philosophischen Konstruktion und des Suchens nach einem Schema,

nach dem richtigen System der Krankheitslehre, gerückt worden war! Späterhin wurde von Virchow die logische Konsequenz gezogen, daß alle Schranken gegen die Naturwissenschaften schwinden müssen. Andererseits richtete er noch am vorigen Pathologentag an die Vertreter der übrigen biologischen Fächer, besonders auch an die Bakteriologen, die Mahnung, nunmehr von den Ergebnissen der pathologischen Forschung für das eigene Haus einen umfassenderen Gebrauch zu machen. Da Virchow in der vordersten Reihe der Propheten des naturwissenschaftlichen Jahrhunderts gestanden, da er als der Pionier unter den Pathologen jener von den exakten Wissenschaften entlehnten Betrachtungsweise die Bahn gebrochen hatte, so war er zum Führer der neuen Pathologie geworden, vor dessen Urteil jeder Mediziner sich beugte, dessen Spruch in so manchen medizinischen Fragen, die im 19. Jahrhundert auftauchten, die Welt begehrlich erwartete.

Doch erst an den Früchten, an den geförderten Entdeckungen sollte diese moderne Welt die Richtigkeit der der medizinischen Forschung neu gewiesenen Bahn bemessen. Die Mittel für diese Wertschätzung lieferten alsbald schon die klassischen, von dem Meister der naturwissenschaftlichen Methode ausgeführten Detailuntersuchungen, welche auf den verschiedenen Gebieten der theoretischen Medizin staunenswerte Erkenntnisse zu Tage förderten und zu den Marksteinen der heutigen Pathologie geworden sind. Um diese großen, Aufsehen erregenden Resultate seiner Forschungen in Ihre Erinnerung zu bringen, um Ihnen den Grund des wachsenden Ansehens, welches sich der junge Gelehrte im Sturm erwarb, deutlich zu machen, genügt es, — auch zu einer flüchtigen Skizzierung würde die Zeit nicht reichen —, Ihnen, einem Forum von Männern, denen der Entwicklungsgang der modernen Pathologie ganz geläufig ist, die 4 Worte zu nennen: Thrombose, Embolie, Cellularpathologie, Metaplasie. Wie umfangreich, wie inhaltsschwer sind doch diese Begriffe! Sie auf exakte tatsächliche Beobachtungen begründet, sie der ärztlichen Welt zum Gemeingut und aller weiteren pathologischen Forschung zum Muster gesetzt, in ihnen dem Neubau der Krankheitslehre das sichere Fundament gelegt zu haben, das ist es, was wir laut rühmend Virchow's Werk nennen, das Opus aere perennius,

weil auf dieser Grundlage immerfort neue fruchtbare Gedanken aufgebaut, für die Pathologie maßgebende Erkenntnisse an das Tageslicht gefördert worden sind. Wir brauchen uns nur in der medizinischen Literatur vom heutigen Tage umzusehen. Fast ohne Ausnahme knüpft jede Mitteilung über krankhafte Vorgänge an die Schilderungen Virchows an, wie die Publikationen in früherer Zeit immer von Hippokrates' Lehren ausgingen. Die Richtigkeit der Beobachtung, die Virchow über einen speziellen Gegenstand ausführte, mag bestritten, die von ihm gegebene Deutung kann verworfen, sogar widerlegt werden, aber selbst der eifrigste Gegner würde es eine Frivolität nennen, die Detailarbeiten Virchow's beiseite zu lassen; sie zu mißachten, gälte als ein aller Wissenschaft zugefügtes Attentat. Unzählbar sind für uns, wenigstens für diese Stunde, die übrigen Virchow'schen Untersuchungen und Entdeckungen, die unser Wissen vom gesunden und vom kranken Menschen vermehrten und seinem Ehrenkranze neue Blüten hinzufügten. Durch diese Errungenschaften ist es gekommen, daß bis zum heutigen Tage in aller Welt Virchow in erster Linie gemeint ist, wenn vom Pathologen schlichtweg geredet wird. Unser grobanatomisches Denken über die Krankheiten, über ihren Sitz und ihre Ursachen verdanken wir dem 18. Jahrhundert, einem Morgagni. Wer in der Gegenwart seit dem riesigen Fortschritt, den die Pathologie auf dem Wege der mikroskopischen Erforschung der Gewebselemente genommen hat, alle Lebensvorgänge, auch die krankhaften, in die Zelle verlegt, der denkt und spricht nach den Grundzügen und in den Begriffen der Cellularpathologie; er bewegt sich auf der Bahn der großen Virchow'schen Gedanken.

Aber noch auf einem andern Gebiete liegen unvergängliche Verdienste, die sich Virchow um die Menschheit erworben hat; noch anderer Titel seines Ruhmes muß in dieser Stunde wehmütiger Erinnerung gedacht werden. Schon der junge Pathologe Virchow hob an der Medizin ihre große Bedeutung für die menschliche Gesellschaft hervor und nannte sie eine soziale Wissenschaft. Der Kampf gegen die Infektionskrankheiten, — diese Bezeichnung ist erst durch ihn in den allgemeinen Gebrauch gekommen —, die Ergründung der großen Volksseuchen war ihm ans Herz gewachsen, so daß er sich besonders dazu berufen

fühlte, ihr Wesen zu erforschen und ihre Ursachen darzulegen, alsdann aber auch das Signal zu geben zum energischen Kampfe gegen die erkannten Quellen, gegen die sozialen Mißstände. In „den Dankesworten an seine Freunde“ schildert Virchow rückwärts schauend mit sichtlichem Behagen, wie durch seine Mission zur Erforschung des 1846—48 in Oberschlesien herrschenden Hungertyphus aus dem beobachtenden Pathologen der praktische Hygieniker und der unablässige Streiter für die Pflege der Volkswohlfahrt geworden ist, wie aus jenen Studien und Erfahrungen über die Seuchen sich der Politiker Virchow entwickelte, der sich und andern die Aufgabe setzt, „der praktischen Medizin den Einfluß auf die politische Gesetzgebung des Landes zu gewinnen“. Allgemein bekannt ist es auch, daß er als Berliner Stadtverordneter die Gelegenheit suchte und den Anlaß fand, die Ergebnisse der Wissenschaft bei den städtischen Einrichtungen in die Praxis einzuführen und auf den Gebieten des Spitalwesens, der Schulhygiene und der Kanalisation der Städte unsterbliche Werke zu schaffen. Auch diese Leistungen mehrten seinen Ruhm. Nur eine natürliche Folge seines wachsenden Ansehens war es, wenn Virchow später von Seiten anderer Stadtgemeinden, von Prag, Leipzig z. B., um sein Urteil und seinen Rat für die gleichen Dinge angegangen wurde, wenn ihm die Landesregierungen von Bayern, Schweden-Norwegen, Rußland, Österreich-Bosnien Fragen der öffentlichen Gesundheitspflege zur Begutachtung vorlegten, wenn er bei fast allen internationalen Beratungen über die Abwehr der Volksseuchen an die Spitze der beratenden Kommissionen, — ich nenne die Cholera-, die Lepra- und die Tuberkulose-Kommissionen —, berufen wurde. Auch dem internationalen medizinischen Kongreß, der sich in der letzten Hälfte des Dezember in Kairo in Ägypten versammeln soll, war er gewonnen worden als der geborene Präsident.

Was war wohl der tiefere Grund dieses allgemeinen Vertrauens, das man Virchow entgegenbrachte? Überhaupt, worin lagen denn die starken Wurzeln seiner Kraft? Nicht allein in den großen wissenschaftlichen Leistungen, nicht allein in seinem ungewöhnlich scharfen kritischen Sinn oder in der unermüdlichen Bereitschaft zu Rat und Tat, — meines Erachtens vertraute man ihm wegen der großen Überzeugungstreue und der aus-

gesprochenen Festigkeit des Glaubens an sich selbst, die bei allen seinen Aktionen so leuchtend zu Tage traten. Hilf Dir selber, so hilft Dir Gott! das war sein Wahlspruch. Schon die Veröffentlichungen über den schlesischen Hungertyphus atmen diese felsenfeste Zuversicht auf die Richtigkeit und Zuverlässigkeit des von ihm objektiv Beobachteten; man lernt aber daraus zugleich Virchow's Tapferkeit kennen und bewundern, wie er keine Scheu trägt, die objektiv erkannten Übelstände der Autorität gegenüber beim richtigen Namen zu nennen und die Ausrottung der Wurzel des Übels zu verlangen. Wie ein Heros vom fatalistischen Zwange, so wird Virchow durch das unerschütterliche Vertrauen auf die eigene Kraft getrieben, bei jedem passenden Anlaß die erkannte Wahrheit zu verkünden und heldenhaft zu verteidigen, mit der Beharrlichkeit, die kein Ermatten kennt. Die zwingende Macht der Tatsache, die Virchow offenbart hat, ruft ihn immer wieder in die Arena der Diskussion; unablässig ist er bemüht, den Gegner davon zu überzeugen; nichts liegt ihm ferner, als der Versuch, diesen mit glänzenden Worten zu überreden. Gerade dadurch aber bekam seine Rede den fascinierenden Einfluß auf seine Zuhörer, namentlich auch im persönlichen Verkehr. Das habe ich oft genug an mir selbst wahrnehmen können. So wie Virchow hat kein anderer Lehrer oder Schriftsteller auf mich den aktuellen Eindruck gemacht, die Wirklichkeit richtig erkannt und das Wesen der Dinge, die er besprach, erfaßt zu haben. In dieser Beziehung wüßte ich neben unserm Hochmeister des Denkens nur noch den allgewaltigen Beherrscher der Seelen: Bismarck zu nennen, der nach meinem Empfinden wohl noch ein grösserer Meister im Wägen des realen und idealen Wertes der Dinge war, ebenso mächtig des geeigneten Wortes, den Nagel auf den Kopf zu treffen, wie unser Virchow.

Nach den hier bezeichneten Zügen des Charakters und der geistigen Anlage begreifen wir es, daß Virchow der Mitwelt als ein Fürst im Reiche der Gelehrten erschien; die Nachwelt wird sein Bild übernehmen als das eines gewaltigen Sehers und Bekenners der Wahrheit; für alle Zeiten bleiben wird er ein

Admirabile constantiae et fortitudinis exemplum.

II.

Über den retrograden Transport im Venensystem.

Von

Jac. Bouma in Utrecht.

Nachdem von Recklinghausen für den Transport mikroskopischer Gebilde ohne eigene Bewegung in dem venösen Blutstrome und dem Lymphgefäßstrome entgegengesetzter Richtung die Bezeichnung „retrograder Transport“ eingeführt hat, haben viele Forscher sich darum bemüht, denselben durch Injektion von Weizengries in das Venensystem von Versuchstieren nachzuahmen. Da diese Injektionen bis zur stärkeren Dyspnoe fortgesetzt wurden, stellte man sich vor, daß durch Erhöhung des intrathoracalen Druckes das venöse Blut aus der Brusthöhle in beide Venae cavae gepreßt würde. Es würde hier der retrograde Transport durch eine teilweise Umkehrung des venösen Blutstromes oder durch eine rückläufige Venenwelle zustande kommen, ähnlich wie dies der Fall sein kann bei Insuffizienz der Tricuspidalis.

In den genannten Fällen haben wir es mit abnormen Respirations- und Kreislaufsverhältnissen zu tun.

Hugo Ribbert hat in seiner Abhandlung vom Juni 1897[1]) über den retrograden Transport im Venensystem schon darauf hingewiesen, daß auch ohne diese abnormen Verhältnisse ein solcher Transport stattfindet, und sagt: „Ich selbst habe den retrograden Transport in Fällen beobachtet, in denen außer etwas tieferen und langsameren Atembewegungen keine Erschwerung der Respiration bemerkbar gewesen war“.

Die Verschleppung von Tumorzellen und die Beförderung von Emboli und von Mikroorganismen ohne eigene Bewegung in dem Blutstrome entgegengesetzter Richtung, geht auch vor sich bei normalen Respirations- und Kreislaufsverhältnissen.

Wenn es möglich wäre, unter solchen Umständen eine ausreichende Erklärung dafür zu finden, wird es unschwer sein, auch unter pathologischen Verhältnissen, wie z. B. Insuffizienz

[1]) Zieglers Centralbl. f. allg. Path. u. path. Anat. Bd. VIII., S. 433.

der Tricuspidalis und tiefen dyspnoeischen Respirationsbewegungen, diesen Transport zu erklären, da die erwähnten Umstände dazu beitragen den Transport zu beschleunigen.

In der oben genannten Abhandlung Ribberts, worin die Erklärung des retrograden Transports durch eine teilweise oder gänzliche Umkehrung des venösen Blutstroms verurteilt wird, sucht dieser Forscher durch ein einfaches Experiment zur Anschauung zu bringen, wie sich die korpuskulären Elemente in der Cirkulation verhalten.

Bevor ich also auf eine weitere Betrachtung eingehe, will ich zuerst das Ribbertsche Experiment näher ins Auge fassen.

An der Wasserleitung wird mittels eines Gummischlauches ein fingerdickes Glasrohr befestigt. Am entgegengesetzten Ende mündet dieses Rohr in einen zweiten Gummischlauch, der mit verstellbarer Klemmvorrichtung versehen ist und in ein kegelförmig zulaufendes Rohr ausläuft. Das ganze Rohrsystem wird mit Wasser, welchem Bärlappsamen beigemischt ist, gefüllt, worauf der Wasserhahn geöffnet wird. Der Abfluß wird mittels der am Ende befindlichen Klemmvorrichtung derartig reguliert, daß das Wasser lebhaft tröpfelnd abfließt. Beim schnell hintereinander erfolgenden energischen Zusammendrücken des zweiten Gummischlauches bemerkt man ein stationsweises Zurückrücken des Bärlappsamens.

Es sollen auf ähnliche Weise die kleinen Emboli im Gefäßsystem unter Einfluß der rhythmischen Herzkontraktionen in dem Blutstrome entgegengesetzter Richtung verschleppt werden. Die Wahl eines rigiden Glasrohrs für die Erklärung eines Transports in sehr elastischen Gefäßen scheint mir bedenklich zu sein. Dabei ist die Stromgeschwindigkeit beim Abfluß des Wassers reguliert worden durch ein kegelförmig zulaufendes Rohr und eine verstellbare Klemmvorrichtung, während die Zufuhr von der Wasserleitung herkommt. Um die natürlichen Verhältnisse darzustellen, wäre es meiner Ansicht nach besser gewesen, den Widerstand einzuschalten zwischen Wasserleitung und Glasrohr, wobei man den Abfluß frei lassen müßte, mit periodischer Schließung.

Wir wollen nämlich einmal untersuchen, was eigentlich beim Ribbertschen Experiment geschieht. Das dafür gebrauchte

Glasrohr ist etwa fingerdick, woraus man freilich schließen darf, daß die zur Verwendung gelangten Gummischläuche auch etwa fingerdick gewesen sind. Nun ist der Abfluß derartig reguliert, daß, während die Zufuhr von der Wasserleitung frei ist, das Wasser am Abflußrohr nur lebhaft tröpfelnd abfließt; hieraus kann man schließen, daß der Abfluß sehr gehemmt ist. Wenn man nun den zweiten Gummischlauch, der in das kegelförmig zulaufende Rohr mündet und das Herz vorstellen soll, mit den Fingern energisch zusammendrückt, wird man plötzlich einige ccm Wasser aus dem Schlauche entfernen. Da das Wasser infolge des behinderten Abfluß unmöglich so schnell aus dem Abflußrohr fließen kann, muß es seinen Weg durch das weite Glasrohr nehmen, dessen rigide Wände nicht ausweichen können. Diese rückläufige Welle läßt demzufolge die Wände des ersten Gummischlauches ausweichen, sobald sie das rigide Glasrohr verlassen hat und in ersterem angelangt ist; infolgedessen sehen wir im ersten Gummischlauche rhythmische Pulsationen auftreten, welche isochron sind mit dem Zusammendrücken des zweiten Gummischlauches.

Wir haben es hier also wirklich mit einer rückläufigen Welle zu tun, die bei jedem Zusammendrücken des Rohres sich wiederholt und jedesmal den Bärlappsamen streckenweise zurückrücken läßt.

Das dies der Fall ist, davon habe ich mich auf folgende Weise überzeugt.

An demjenigen Ende des weiten Glasrohrs, wo sich der zweite Gummischlauch, das imitierte Herz, befindet, habe ich ein Seitenrohr angebracht, durch welches ich etwas Milch in das Glasrohr pressen konnte. Die Milch suspendierte sich wolkenartig im Wasser; es war mir nun möglich die Bewegung der ganzen in dem Rohr befindlichen Flüssigkeitssäule zu kontrollieren.

Setzt man, unter ganz gleichen Umständen wie Ribbert, das Experiment fort, dann gewahrt man bei jedem Zusammendrücken des zweiten Gummischlauches, daß die ganze Milchwolke sich in der Richtung der Wasserleitung etwas verschiebt, ein Beweis also dafür, daß sich jedesmal der ganze Inhalt des Rohrs in derselben Richtung bewegt. Das deplazierte Wasser regurgitiert also zum Teil in das weite Glasrohr, während der andere

Teil durch das kegelförmige Rohr abfließt. Schöner als es hier der Fall ist, konnte man ein Herz mit Insuffizienz der Tricuspidalis nicht nachahmen. Leichter und besser als durch Verbindung mit der Wasserleitung macht man diese Experimente durch Verbindung des Rohrsystems mit einem Reservoir unter konstantem Druck.

Wie gesagt, handelt es sich hier um eine rückläufige Welle, einen Fall, den auch Ribbert selbst in seiner Betrachtung ausschließen wollte.

Meiner Ansicht nach muß die Erklärung des retrograden Transports nicht darin gesucht werden, daß die korpuskulären, der Gefäßwand anhaftenden Gebilde mit jedem Pulsschlag eine kleine Strecke weit zurückgetrieben werden. Dieses stationsweise Zurückrücken ist nur möglich bei Anwesenheit einer Regurgitationswelle, so wie dies der Fall ist beim Ribbertschen Experiment; die Tragweite dieses motorischen Moments reicht nicht weiter als an den Bezirk der Regurgitation, d. h. bis zur ersten intakten Venenklappe.

Bei der Voraussetzung Ribberts, als solle der retrograde Transport von den Herzkontraktionen auf ähnliche Weise beeinflußt werden wie in seinem Experiment, kommt uns also sofort die Frage in den Sinn: wie läßt sich dann die Fortschleppung bis in die Peripherie erklären? Daß unter Umständen kleine Partikelchen außerhalb des Thorax geraten, auch daß in die Vena jugularis injicierte Weizengrieskörner in die Vena cava inferior gelangen und in die Leber, deren Venenäste nach Entleerung nicht zufallen, befördert werden, läßt sich leicht erklären. Ein Hustenstoß wäre dazu ausreichend.

Derartige momentane Drucksteigerungen im Thorax können uns den peripherischen Transport ebensowenig erläutern, denn das aus dem Thorax herausgepresste Blut gelangt ja nicht in leere Abschnitte.

Es kommt darauf an, bei, mit Bezug auf Kreislauf und Respiration normalen Verhältnissen im Organismus die Ursache zu finden für den retrograden Transport außerhalb des Thorax.

Da es sich hier um eine rein mechanische Frage handelt, scheint es mir zweckmäßig, die diesbezüglichen Momente nacheinander zu betrachten.

Wenn die Stromgeschwindigkeit des zufließenden Blutes auf dem Wege zum Herzen in dessen Nähe plötzlich aufgehoben wird, so ist die Energie dieses zufließenden Blutes dadurch nicht erschöpft; sie wird sich dort geltend machen, wo die geringste Stromgeschwindigkeit ist. Die Stromgeschwindigkeit, welche in der Achsenlinie am größten ist, wird geringer nach der Wand zu, bis dieselbe in der Wandzone fast Null ist. Hier ist die Flüssigkeitssäule nahezu in Ruhe, und als direkte Folge müssen also hier Wirbel in der Wandzone des Blutstromes entstehen. Durch die periodische Wiederholung dieses ursächlichen Moments werden kontinuirliche Wirbel in dem Wandstrome unterhalten, welche im stande sind, Partikelchen fortwährend von der Wand zu lockern.

Ferner kommt der Einfluß der Schwankungen des negativen Thoraxdruckes bei den Respirationsbewegungen in Betracht. Untersuchen wir dazu zuerst die Lage einer Vena dort, wo sie den Thorax verläßt.

Der Theil außerhalb des Thorax steht unter atmosphärischem Luftdruck; bei Exspiration nähert sich der intrathoracale Druck dem atmosphärischen, kann sogar diesem gleich werden, ja selbst ihn übertreffen. Da wir aber die Erklärung bei möglichst normalen Verhältnissen suchen, so betrachten wir den Fall, wo sich der Thoraxdruck bei Exspiration dem atmosphärischen nähert. Es wird dies gerade der Moment sein, wo die Gefäßwand nahezu in Ruhe ist, da innerhalb und außerhalb fast gleicher Druck herrscht. Im nächsten Moment folgt die Inspiration. Der atmosphärische Luftdruck außerhalb des Thorax bleibt derselbe, wird in der Bauchhöhle sogar noch durch Kompression etwas erhöht, während eine erhebliche Herabsetzung des intrathoracalen Druckes erfolgt. Es wird demzufolge eine Erweiterung des Gefäßes innerhalb des Thorax und eine Verengung des Gefäßes gerade dort stattfinden, wo das Gefäß den Thorax verläßt; von dieser Stelle aus wird sich diese Verengung peristaltisch gegen die Peripherie hin fortpflanzen. Unabhängig von der Herzwirkung tritt hier also eine rhythmische, verengernde Peristaltik auf, welche im stande ist, die in der Wandzone befindlichen Partikelchen in peripherischer Richtung zu befördern.

Aus dem oben erwähnten geht hervor, daß wir im Organis-

mus zwei einander unterstützende Kräfte haben, welche für den retrograden Transport in Betracht kommen.

Betrachten wir nun die Lage der Partikelchen, von denen hier die Rede sein soll, so befinden sich diese in der Randzone des Blutstromes in einer Flüssigkeit von ungefähr gleichem spezifischen Gewicht und liegen der Wand nur sehr lose an durch Adhäsion. Hieraus kann man ruhig schließen, daß die Beförderung dieser Körperchen sehr leicht vor sich gehen muß. Überzeugt von der Möglichkeit einer derartigen Beförderung, habe ich versucht diesen Transport durch ein einfaches Experiment folgendermaßen nachzuahmen. Ein Reservoir wird mit einem langen sehr elastischen Gummischlauche verbunden; in der Nähe des Reservoirs wird eine verstellbare Klemmvorrichtung angebracht, um den Abfluß zu regulieren, während das Niveau im Reservoir konstant gehalten wird. Am Ende des Gummischlauches mündet dieser in einen T-förmigen Hahn, dessen Stopfen so durchbohrt ist, daß man das Gummirohr nach Belieben mit jedem der beiden herausführenden Röhren in Verbindung stellen kann. Das eine Rohr dieses Hahnes ist für den Abfluß der Flüssigkeit bestimmt, während durch das andere eine Suspension in den Gummischlauch gebracht werden muß.

Nachdem nun Reservoir, Gummirohr und Abflußrohr mit Wasser gefüllt sind, und die Klemmvorrichtung beim Reservoir so reguliert worden ist, daß der Abfluß rasch tröpfelnd stattfindet, wird der Stopfen so umgedreht, daß der Gummischlauch in Verbindung kommt mit dem zweiten Rohr des T-förmigen Hahnes, wodurch nun zu gleicher Zeit die Suspension hineingepreßt wird. Auf diese Weise wird ein geringes Quantum dieser Flüssigkeit in den Gummischlauch gebracht, worauf der Stopfen in die erste Position zurückgedreht wird, sodaß der Abfluß wieder wie zuerst stattfindet. Selbstverständlich werden jetzt die suspendierten Partikelchen großenteils aus dem Schlauche fortgespült; ein Teil derselben legt sich jedoch an die Wand. Es sind dies diejenigen, welche in die Randzone verirrt sind und der Wand mittels Adhäsion ankleben. Man beginnt nun sofort an dem Abflußrohr rhythmisch zu saugen und verschließt jedesmal das Abflußrohr mit der Zunge; auf diese Weise sind die beiden angeführten motorischen Momente in dem Experiment vertreten.

Nachdem man dieses Verfahren einige Minuten fortgesetzt hat, befinden sich die in den Gummischlauch gepressten Partikelchen der Suspension zum Teil am entgegengesetzten Ende desselben, in der Nähe des Reservoirs. Trennt man die hier befindliche Flüssigkeit mittelst einer Klemme von der übrigen, schüttet diese aus und untersucht sie danach mikroskopisch, dann wird man darin die kleinen Körperchen der Suspension massenhaft antreffen. Diese Körperchen sind also während des Experimentes in dem Strome entgegengesetzter Richtung von dem einen nach dem anderen Ende des Gummischlauches befördert worden, trotz der durch das rythmische Ansaugen hervorgerufenen periodisch erhöhten Stromgeschwindigkeit.

Für dieses Experiment gebrauchte ich ein etwa 7 mm dickes, sehr elastisches, dünnwandiges Gummirohr von 1,10 m Länge, in horizontaler Richtung auf einen Tisch gelegt, und fand, dass für die Partikelchen fünf Minuten gewöhnlich genügten, um den Weg von 1 m Länge stromaufwärts zurückzulegen.

Die horizontale Richtung tut hierbei nichts zur Sache, da die Körperchen suspendiert sind in einem Medium von ungefähr gleichem spezifischem Gewicht, wodurch der Einfluß der Schwerkraft eliminiert ist. Die Bewegungsrichtung der der Wand anhaftenden Partikelchen wird ausschliesslich bestimmt durch die Richtung der verengernden Peristaltik, welche in casu von der Abflußstelle zum Reservoir hin geht.

Als Suspension gebrauchte ich anfangs Wasser, welchem sehr fein pulverisierte Holzkohle beigemischt war. Die Kohlenpartikelchen waren mikroskopisch sehr deutlich nachweisbar.

Um aber jeden Zweifel auszuschließen, gebrauchte ich später Amylum, in Wasser suspendiert. Auch jetzt fand ich nach kurzer Zeit Amylumkörner im mikroskopischen Felde, welche sich mit Jodjodkali blau färbten.

Zum Schluß habe ich das Experiment gemacht mit in Wasser suspendiertem Karmin.

Da in dem erwähnten Experiment die beiden, im Organismus anwesenden motorischen Momente vertreten sind, wollen wir untersuchen, welche dieser beiden Kräfte bei dem Transport die wichtigste Rolle spielt.

Zu diesem Zweck habe ich die Momente je in einem ge-

sonderten Experiment nachgeahmt. In dem ersteren habe ich versucht, ob der retrograde Transport zustande kommen kann durch periodische Schließung des Stromes allein.

Das plötzliche Öffnen und Schließen des Stromes wurde dabei mittelst eines durchlöcherten, kupfernen Schiebapparats, der im Strome eingeschaltet worden war, bewerkstelligt; das Loch hatte gleichen Durchmesser wie das gebrauchte Rohrsystem. Die Wasserzufuhr kam vom Reservoir her, während die Stromgeschwindigkeit mittelst einer Klemme derartig reguliert war, daß der Abfluß schnell tröpfelnd stattfand. Die als Suspension gebrauchte Milch ließ ich aus einem Scheidetrichter, welcher beim Abfluß, stromaufwärts vom Schiebapparat, angebracht war, in das Rohr fließen.

Zuerst machte ich das Experiment mit einem fingerdicken Glasrohr von 1 m Länge; ich konnte jedoch nach längerem Schliessen und Öffnen keinen retrograden Transport wahrnehmen. Nachdem ich statt des rigiden Glasrohrs ein elastisches Gummirohr gebrauchte, konnte ich ebensowenig einen Transport in retrograden Richtung feststellen.

Dagegen zeigte es sich, daß beim Experimentieren mit dem Glasrohr, die Partikelchen, welche sich in der Wandzone befinden, isochron mit dem Schließungsakt hin- und hergeschleudert wurden. Besonders schön ist diese Bewegung wahrzunehmen, wenn kleine Luftbläschen an der Wand haften.

Diese Partikelchen wurden also fortwährend aus ihrer adhäsiven Verbindung mit der Wand gelockert, was zweifellos als ein Faktor zu Gunsten des retrograden Transports zu betrachten ist.

Mit dem zweiten Experiment beabsichtigte ich ausschließlich den Einfluß der rhythmischen Schwankungen des negativen Thoraxdruckes zu kontrolieren.

Das Reservoir wurde dazu mit einem sehr dünnwandigen Gummischlauch verbunden; am entgegengesetzten Ende führt das Rohr durch eine 3-tubige Woulffsche Flasche, und zwar so, daß eine Schleife des Rohrs von ungefähr 30 cm Länge in der Woulffschen Flasche herunterhängt; das Rohr führt ferner aus der Flasche heraus. In der dritten Tube der Flasche ist ein Saugapparat mit genau schließendem Sauger angebracht, womit man eine Verdünnung der Luft in der Woulffschen Flasche

zustande bringen kann. Der ganze Apparat muß selbstverständlich luftdicht sein. Zwischen Reservoir und Woulffscher Flasche, unmittelbar in der Nähe der Flasche, ist durch die Wand des Gummischlauchs hindurch ein feines Glasröhrchen befestigt, durch welches man eine Suspension in den Gummischlauch fließen lassen kann.

Das Wasser kann nun vom Reservoir durch das Gummirohr, welches durch die Woulffsche Flasche führt, unbehindert abfließen und der Strom wird mittelst einer Klemme so reguliert, daß das Wasser schnell tröpfelnd abfließt. Die Woulffsche Flasche stellt das Mediastinum und die periodische Luftverdünnung, die sich bei jeder Inspiration wiederholende Senkung des intrathoracalen Druckes vor. Das Gummirohr zwischen Woulffsche Flasche und Reservoir repräsentiert den Teil einer Vene außerhalb des Thorax, während die in der Woulffschen Flasche herabhängende Gummirohrschleife den Teil innerhalb des Thorax vorstellen soll.

Als Suspension gebrauchte ich Wasser, welchem Amylum beigemischt war. Läßt man nun ohne weiteres die Suspension in das Gummirohr fließen, dann kommen alle suspendierten Partikelchen mit dem Wasser an der Abflußstelle zum Vorschein; sie bewegen sich nicht stromaufwärts. Wenn man aber während des Durchströmens mittelst des Saugapparats die Luft in der Woulffschen Flasche periodisch verdünnt, dann findet man schon nach 5 Minuten die Körperchen der Suspension zum Teil im entgegengesetzten Ende des Rohrs; diese Partikelchen haben also, unter Einfluß der periodischen Druckschwankungen der Luft in der Woulffschen Flasche, den Weg von 1 m stromaufwärts in 5 Minuten zurückgelegt.

Wiewohl dieses Experiment uns zeigt, daß retrograder Transport, ohne Hilfe des ersten motorischen Moments, unter Einfluß der rhythmischen Druckschwankungen allein stattfinden kann, so ist es höchstwahrscheinlich, daß das fortwährende Lockern der Partikelchen aus ihrer adhäsiven Verbindung mit der Wand, einen günstigen Einfluß auf das Zustandekommen des Transports ausüben muß.

Die Voraussetzung, daß wir es hier wirklich mit Wandbewegungen des elastischen Gummirohrs und nicht mit anderen

motorischen Momenten zu tun haben, fand eine Bestätigung in der Tatsache, daß der Transport nicht stattfand, als ich zwischen Woulffscher Flasche und Reservoir, statt des elastischen Gummirohrs ein rigides Glasrohr einschaltete, wobei der Einfluß der periodischen Luftverdünnung auf die elastische Gummirohrschleife in der Woulffschen Flasche derselbe war, wie früher.

Bei allen erwähnten Experimenten gewann ich die Überzeugung, daß Unterschiede in Druckverhältnissen und geringe Differenz des spezifischen Gewichts zwischen Suspensionsflüssigkeit und suspendierten Partikelchen den Eintritt des retrograden Transports wenig beeinflussen und nur von Bedeutung sind für die Geschwindigkeit des Transports. Ebenso werden auch tiefe dyspnoëische Respirationsbewegungen, wie diese beim Hunde wahrgenommen wurden nach fortgesetzter Injection von Weizengries in die Vena jugularis, dazu beitragen, den Transport zu beschleunigen. Es zeigen die erwähnten Experimente, daß der retrograde Transport auch unter ganz normalen Respirations- und Kreislaufsverhältnissen stattfinden kann.

Was hier mit Bezug auf Verschleppung mikroskopischer Gebilde im Venensystem mitgeteilt worden ist, kann vielleicht zum Teil gelten für den Transport in den Lymphgefäßen, da der Ductus thoracicus sich im Thorax in ganz gleichem Verhältnisse befindet wie die großen Venen, obgleich im Bezirk der Lymphcirculation eine teilweise Umkehrung des Stromes unter Umständen schwer ausgeschlossen werden kann.

Aus dem Vorausgehenden schließe ich, daß der retrograde Transport von Tumorzellen, Emboli und Mikroorganismen ohne eigene Bewegung, verursacht werden kann durch die kombinierte Wirkung der periodischen Hemmung der venösen Blutabfuhr infolge der Herzaktion und der rhythmischen Schwankungen des negativen Thoraxdruckes bei den Respirationsbewegungen, wobei der letztere Faktor hauptsächlich als das motorische Moment zu betrachten ist.

III.

Hämangioendothelioma intravasculare uteri.

(Aus dem pathologisch-anatomischen Institut der Universität Kopenhagen.)

Von

Privatdozent Dr. P. N. Hansen.

I. Assistenten am Institut.

(Hierzu Tafel I.)

Die pathologisch-anatomischen Untersuchungen der letzten Dezennien haben nicht nur unsere Kenntnisse der schon längst bekannten Uterusgeschwülste, — Carcinome, Sarkome, Fibromyome —, in hohem Grade vermehrt, sondern sie haben uns auch mehrere ganz neue Formen — das sogenannte maligne Deciduom, die Endotheliome —, kennen gelehrt. Von Endotheliomen ist nur eine kleine Reihe veröffentlicht worden; ich glaube daher, daß der nachstehende Fall verdienen kann, mitgeteilt zu werden, besonders weil er in mehreren Beziehungen von den bisher vorliegenden Fällen sehr stark abweicht; wenigstens habe ich in der mir zugänglichen Literatur keinen entsprechenden gefunden.

Für die Erlaubnis, die klinische Krankengeschichte zu benutzen, bin ich dem Direktor der chirurgischen Klinik der Universität, Herrn Prof. Dr. O. Bloch zu großem Dank verpflichtet.

Ich lasse zunächst die Krankengeschichte folgen.

Anna J. H., 52 Jahre alt, Witwe, wurde am 8. Februar 1902 in die chirurgische Abteilung C des kgl. Frederiks Hospitals aufgenommen und starb am 16. Februar 1902. (Klinische Diagnose: Sarcoma cysticum uteri; Operation: Amputatio uteri supravaginalis.)

Resumé: 52jährige Witwe, früher gesund. Krankheitsdauer 2 Jahre. Symptome: Keine Blutungen, kein Ausfluß, keine Schmerzen; allmähliches Zunehmen des Umfanges des Unterleibes. Seit einiger Zeit leichte Pollakiurie und Dysurie. Operation: Amputatio uteri supravaginalis. Bei der Operation ist man in Zweifel, ob man einer Ovarien- oder einer Uterusgeschwulst gegenübersteht. Tod einige Stunden nach der Operation. Die

Geschwulst ist ein von der Uteruswand ausgehendes Endotheliom (Hämangioendotheliom).

Anamnese. Pat. stammt aus gesunder Familie und hat sich stets einer guten Gesundheit erfreut. Menses vom 20. Jahre, immer regelmäßig, ohne Molimina, 1 mal im Monat. Drei normal verlaufende Graviditäten, durch normale Geburten abgeschlossen; die letzte Geburt vor 21 Jahren.

Seit 2 Jahren bemerkt sie, daß der Unterleib an Größe immer zunimmt. Er ist von da an immer allmählich gewachsen, und dies Symptom ist das einzige, das die Patientin beschwert, abgesehen davon, daß sie in der letzten Zeit etwas häufiger urinieren muß (bis 10 mal des Tags, selten bei Nacht), und der Harn ist zweimal (vor ½ Jahr und vor 2 Wochen) mit Katheter entleert worden. Der Stuhl ist normal und regelmäßig, sie hat keine Schmerzen, keine Kurzatmigkeit, kein Herzklopfen, keine Abmagerung wahrgenommen. Sie ist nicht bettlägerig gewesen, und hat ihre Arbeit besorgt; sie hat sich niemals febril gefühlt. Die Menses haben seit dem Anfange der Krankheit nicht ihren Charakter verändert; sie sind im jetzigen Augenblicke gerade vorhanden.

Status praesens. Patientin sieht für ihre Jahre etwas alt aus; sie ist mager, ihr Aussehen aber natürlich, nicht leidend. Abdomen ist sehr groß und ausgedehnt, am stärksten ungefähr in der Höhe des Nabels, wo es 112 cm mißt. Es hängt über die Symphyse und die Ligg. Fallopii herab. Es ist in Bezug auf die Mittellinie symmetrisch. Die Haut ist normal, mit zahlreichen Vitiligines, ohne Venenerweiterungen; kein Oedem. Die Oberfläche sieht und fühlt sich großgebuckelt an, die Konsistenz ist überall gleichartig, weich. Es ist Undulation vorhanden. Der Perkussionsschall ist überall gedämpft, nur unter der Kurvatur findet sich an beiden Seiten, eine Partie mit tympanitischem Schall. Die Exploration ist nicht gemacht worden (Menses). In den Lendengegenden nichts abnormes. Es finden sich geringes Oedem und kleine Venenerweiterungen an den beiden Unterschenkeln. Die Stethoskopie ergiebt nichts besonders krankhaftes. Der Harn enthält kein Eiweiß, Blut oder Zucker. Die Temperatur ist normal. Keine Schmerzen.

Am 16. Februar 1902 wird die Laparotomie ausgeführt; Amputatio uteri supravaginalis. Primäre Chloroformnarkose; lokal wird Chloräthyl verwendet. Die Geschwulst sieht aus wie eine Cyste, durch Punktur entleert sich aber nichts. Später sieht man Cysten mit klarem, serösem Inhalte. Man war genötigt, die Vorderfläche der Geschwulst zu incidieren und einen Teil des weichen oder spröden Gewebes manuell zu entfernen. Man entfernt auf diese Weise einen großen Knoten und vermindert die Größe der Geschwulst bedeutend. Endlich gelingt es die Geschwulst herauszunehmen und zu excidieren. Es ist nicht ganz klar, ob man einem Ovarientumor oder einem degenerierten Fibromyom des Uterus gegenübersteht, man verfährt aber, als ob es das letztere wäre. Man reseciert einen Teil des Collum uteri, so daß nur eine kleine Partie zurückbleibt. Am Stumpfe

legt man Suturen, die den Cervikalkanal schließen, und näht die Lappen der Serosa darüber. Dann Peritonaealtoilette, Sutur und Verband. Dauer der Operation 66 Minuten. Angewandte Chloroformmenge: 10½ ccm. — Einige Stunden nach der Operation wird die Patientin blaß und collabiert und trotz Salzwasserinfusion und Stimulantien tritt der Tod ein.

Sektion am 17. Februar 1902.

Diagnose. Emphysema et hypostasis pulmonum. Struma parench. lobi sin. gland. thyr. Hypertrophia ventricul. dext et sin. cordis. Haemorrhagia intraabdominalis et haematoma subperitonaeale. Sequel. laparotomiae (Amputatio supravaginalis uteri). Anämia universalis. Degeneratio adiposa renum. Atrophia fusca l. gr. hepatis. Hyperplasis acuta lienis. Hepar constrictum.

Vom Sektionsberichte hebe ich hervor:

Alle Unterleibsorgane sind blaß, und im Abdomen findet sich reines Blut (1600 ccm) mit Coagula vermischt, die namentlich im kleinen Becken liegen und am Stumpfe festsitzen. Im Beckenbindegewebe und im Bindegewebe um den linken Harnleiter sieht man ein großes, infiltrirtes Hämatom. Man vermutet, daß die Blutung auf einer Ruptur der Vena iliaca com. sin. beruht; bei der Autopsie entdeckt man aber keine Sol. continui an diesem Gefäße, und es gelingt überhaupt nicht, ein bestimmtes Gefäß herauszufinden, aus welchem die Blutung stammt. Es scheint, als ob ein kleiner Ast der V. hypogastrica bei der Ligatur, die am Hauptstamme liegt, nicht mitgefaßt worden ist. Sowohl die Gebärmutter wie die Adnexa sind entfernt worden. Man trifft keine Metastasen in Lymphdrüsen oder anderen Organen.

Es ist etwas Emphysem und Hypostase der Lunge vorhanden; beide Herzventrikel sind ein wenig hypertrophisch. Der linke Lappen der Schilddrüse ist der Sitz einer gut kirschgroßen Struma parenchymatosa. In den übrigen Organen finden sich keine Veränderungen, die in diesem Zusammenhange Interesse darbieten. Die durch die Operation entfernten Gewebsteile wiegen alles in allem 6900 gr. Sie bestehen aus einer sehr großen Geschwulstmasse und drei kleineren, von welchen jede beinahe faustgroß ist, und endlich aus einer kleinen Partie (hauptsächlich das linke Ovarium mit Tuba). An einem der erwähnten faustgroßen Stückchen finden sich die rechtsseitigen Adnexa. Die große Geschwulstmasse ist überall mit einer glatten, verschieblichen, verdickten Serosa bekleidet, die nach vorn in großer Ausdehnung gespalten ist, sodaß das Tumorgewebe hier frei zu Tage liegt.

Die Oberfläche der Geschwulst ist unregelmäßig, gebuckelt und besteht aus festeren und weicheren Partien; nach oben sieht man größere und kleinere, runde, durchscheinende, cystische Hohlräume; nach unten hinten trifft man eine größere, glatte Fläche; während die Geschwulst nach oben und vorn bis zur Serosa reicht, ist sie hier durch eine 3—4 cm dicke Schicht von blassem, festem Gewebe, gegen welches sie durch eine deutliche Grenze (Kapsel) abgesetzt ist, davon getrennt.

Die Schnittfläche ist ziemlich bunt. Große Partien werden von einem lockeren Gewebe gebildet; die Balken sind weich, zäh, weißlich; sie anastomosieren reichlich. Die Maschen sind an Größe ganz klein bis haselnußgroß und mit einer durchsichtigen, zähen, gelatinösen Masse gefüllt. An anderen Orten ist die Struktur viel fester, und man sieht hier eine Mosaik von runden oder unregelmäßig begrenzten Feldern, die teils vollständig gegeneinander abgegrenzt zu sein scheinen, teils ineinander übergehen. Die runden Felder entsprechen großenteils Knoten, die sich aus einer lockeren Bindegewebskapsel leicht ausschälen lassen. Einige Knoten sind fest, grauweiß, andere weicher, an Struktur gleichartiger und von stark hervortretender brauner Farbe. Andere Teile der Geschwulst sind an der Schnittfläche glatt, durch braune und graue, miteinander wechselnde Partien gesprenkelt. Im ganzen genommen ist die Geschwulst aus Knoten von sehr verschiedener Beschaffenheit aufgebaut; teils sind sie kleiner, fester, teils größer, lockerer, netzartig; sie sind ganz oder zum Teil voneinander und von der restierenden Uteruswand abgegrenzt. Die ausgeschälten, kleineren Geschwulstmassen zeigen größtenteils dieselbe Beschaffenheit. In der Partie, an welcher die rechtsseitigen Adnexa getroffen werden, und die Uterusgewebe ähnlich sieht, findet sich der obere Teil der Uteruscavität, der 5—6 cm lang und etwas verbreitert ist. Die Schleimhaut zeigt nichts krankhaftes. In der Wand finden sich zwei erbsengroße, leicht ausschälbare, kleine Fibromyome. Die Tuben sind ein wenig verlängert, gewunden, verdickt. Die Ovarien sind lang und flach und enthalten einige kleine Cysten mit gallertigem Inhalt. Der bei der Operation zurückgebliebene Teil der Cervix uteri mißt von der Schnittfläche bis zum Orificium ext. uteri 4 cm. Es ist hier nichts krankhaftes zu entdecken. Die Portio vaginalis vielleicht etwas dick, geschwollen.

Mikroskopische Untersuchung. Technik: Härtung in Formol (10 pCt.), dann in Alkohol von steigender Konzentration. Einschmelzung teils in Paraffin, teils in Celloidin. Serienschnitte. Färbung mit Hämatoxylin-Eosin und nach van Gieson (mit der von Fr. C. C. Hansen angegebenen Modifikation), mit Thionin und polychromem Methylenblau; Orceinfärbung.

Serienschnitte von sehr verschiedenen Stellen der großen Geschwulst zeigen, daß sie überall im wesentlichen auf eine und dieselbe Weise aufgebaut ist. In beinahe allen Schnitten, aus welcher Stelle sie auch entstammen, finden sich zwei Typen von Geschwulstgewebe, dessen am meisten ausgeprägte Partien durch eine continuirliche Reihe von feinen Übergängen miteinander verbunden sind. In Kürze kann man sagen, daß das Gewebe des einen Typus sich als ein System von Zellsträngen, in ein bindegewebiges Stroma eingelagert, zeigt. Die Stränge sind auf verschiedene Weise geordnet, bald miteinander parallel, bald ein Netzwerk bildend; bald werden sie in größerer oder kleinerer Ausdehnung längs-, bald quergetroffen. Der andere Typus von Geschwulstgewebe wird in seiner ausgeprägten Form von einem Gewebe gebildet, dessen sehr zahlreiche Zellen

kurz, oval oder spindelförmig und in eine mehr oder weniger reichliche Menge von fibrillärer Intercellularsubstanz eingelagert sind.

Untersucht man etwas näher diejenigen Partien der Schnitte, die den erstgenannten Gewebstypus zeigen, so sieht man, daß die am einfachsten gebauten Zellstränge aus zwei parallelen Reihen von Zellen bestehen, die länglich, mehr oder weniger schlank oder plump, mit zugespitzten Enden, intensiv gefärbten Kern und nur einer geringen (oder gar keiner), an den Polen des Kerns sichtbaren Protoplasmamasse versehen sind. Die Zellen liegen eine in der Verlängerung der anderen; an einigen Stellen schieben die Pole sich doch ein wenig übereinander hin. Diese Zellreihen sind durch einen Zwischenraum, ein Lumen, getrennt, das beinahe überall, in allen den zahlreichen durchmusterten Schnitten, von typischen und wohlerhaltenen roten Blutkörperchen vollgestopft ist. Die Weite des Lumens variiert an den verschiedenen Stellen etwas, entspricht aber im ganzen genommen weiten Kapillaren, und hiermit übereinstimmend sieht man keine eigentliche Gefäßwand, die die Zellreihen nach auswärts begrenzt, aber nur kernarmes Bindegewebe, dessen Fibrillen hauptsächlich den Strängen parallel sind. Man sieht an keiner Stelle in den Kapillaren Endothel neben den erwähnten größeren, zahlreicheren, durchweg dickeren Zellen; aber man sieht an vielen Stellen deutlich, wo es gelingt, einen Zellstrang in größerer Ausdehnung zu verfolgen, daß die Zellen auf der einen Seite der Wand in den verschiedenen Abschnitten verschiedene Form und Größe besitzen, indem sie z. B. an einer Strecke des Teils, der verfolgt werden kann, gering an Zahl, niedrig, flach wie Endothelzellen sind, während sie nach beiden Seiten zahlreicher und größer werden (Fig. 1 aa, 2 c). Auf Querschnitten sieht man auf der einen Seite 1—2 niedrige, flache Endothelzellen, auf der anderen Seite die dickeren, größeren, viel dichter stehenden Zellen. An einigen Stellen liegen diese hohlen Zellstränge sehr dicht, und bisweilen ist das trennende Gewebe wie durchbrochen, sodaß der Inhalt zweier oder mehrerer Nachbarstränge zusammenfließt.

An vielen Stellen haben sich die Zellen bei der durch die Präparation herbeigeführten Schrumpfung von der Wand gelöst und liegen mitten im Lumen als ein Zellstrang, von roten Blutkörperchen umgeben.

Die betreffenden Gefäße sind, wenn man sie auf eine längere Strecke verfolgen kann, überall beinahe gleich weit; sie zeigen an keiner Stelle varicöse Erweiterungen.

Andere Stränge sind zellreicher und besitzen einen komplizierten Bau; die Dicke ist beinahe wie die der bisher erwähnten; sie haben noch ein, wenngleich schmäleres Lumen, mit roten Blutkörperchen gefüllt; aber anstatt einer einzelnen Reihe von Zellen auf jeder Seite des Lumens sieht man 2—3 oder mehrere Reihen; die Zellen liegen unregelmäßiger, sie schieben sich übereinander hin, zum Teil lösen sie sich von der Wand ab und liegen im Lumen frei zwischen den gefärbten Blutkörperchen; hier und da bilden sie größere Zellhaufen, die ins Lumen hineinragen. Gleichzeitig nehmen sie eine etwas andere Form an, sie werden kürzer, mehr oval, und

die Kerne sind weniger intensiv gefärbt. Die Begrenzung der Stränge nach außen ist noch ganz scharf und regelmäßig.

Endlich trifft man an vielen Stellen beinahe solide Stränge von noch kürzeren, schwächer gefärbten Zellen, die ganz unregelmäßig zwischeneinander ohne Interzellularsubstanz liegen; auf Querschnitten sehen diese Zellstränge wie solide Zellzapfen aus; die Begrenzung gegen das umgebende Gewebe ist wenig scharf, indem die Zellen dann und wann in das Nachbargewebe gleichsam hineindringen; es gibt nun kein deutliches Lumen mehr; ab und zu sieht man jedoch mitten in den Strängen oder den Zellinseln ein einzelnes oder einige wenige rote Blutkörperchen. Die Zellstränge anastomosieren auf verschiedene Weise miteinander, oder von den Strängen oder den Inseln gehen Seitenäste aus, die ziemlich bald im Nachbargewebe jäh endigen, ohne zugespitzt zu werden. In den Knotenpunkten sieht man an vielen Stellen rote Blutkörperchen.

Überall trifft man größere, unregelmäßige Hohlräume im Gewebe, mit gefärbten Blutkörperchen gefüllt; in diese Hohlräume münden dann und wann die erwähnten, hohlen Zellstränge aus. In den Hohlräumen, zwischen den roten Blutkörperchen, bald zentral, bald nahe an der Wand, sieht man unregelmäßige Haufen und verästelte Stränge von spindelförmigen Zellen mit intensiv gefärbtem Kern, ohne Zwischensubstanz; oft sind die Haufen und Stränge wie zerrissen, aufgelockert, zersplittert. An den Wänden der Räume ist nirgends Endothel vorhanden.

Die einfachsten, zuerst beschriebenen Zellstränge vereinen sich oft, und die Vereinigungsstelle ist breiter, weiter und zeigt Andeutungen einer eigenen Wand; es gelingt nicht eine Verbindung mit größeren Blutgefäßen mit typischer Wand zu konstatieren.

An einigen, nicht zahlreichen Stellen trifft man jedoch Bilder, die bis zu einem gewissen Grade die bisher so klaren Verhältnisse zu verwischen scheinen; man sieht nämlich hier Lumina, die mit gefärbten Blutkörperchen gefüllt und von einem breiten Ringe der früher beschriebenen Zellen ganz umgeben sind; an einigen Stellen sieht man nun, daß diese Zellen gegen das Lumen — gewöhnlich nur in einem Teile des Umkreises — von recht flachen, scharf gezeichneten Zellen, die Endothelzellen ähnlich sehen und nur etwas zahlreicher, etwas dicker als diese sind, begrenzt werden; nicht selten sieht man jedoch, daß eine oder die andere der Zellen, die in einer solchen kleinen Reihe eingeordnet sind, breiter, dicker, schwächer gefärbt als die Nachbarzellen ist.

In den größeren Gefäßen mit deutlicher Wand sieht man keine Wucherungsprozesse in der Wand. Das Endothel ist erhalten und hat ein ganz natürliches Aussehen.

Wie bereits erwähnt, sieht man nun an vielen Stellen, daß die Zellen auf die angegebene Weise ihren Charakter verändern, indem die Kerne kürzer, mehr oval, bläschenförmig werden und sich weniger intensiv färben und ihre scharfe Begrenzung gegen das Nachbargewebe verlieren (Taf. I, Fig. 3); sie fließen zusammen, indem das Bindegewebe zwischen ihnen

ganz verschwindet, oder nur als spärlicher Rest erhalten bleibt. So bildet sich der Übergang zum anderen Gewebstypus, der aus dicht zusammenliegenden, ovalen Kernen mit geringer, oft kaum sichtbarer Protoplasmamasse besteht. Die Zellen sind auch hier zu deutlichen Zügen geordnet, die parallel verlaufen oder sich auf die verschiedenste Weise kreuzen. Oft liegen die Zellen so dicht aneinander gehäuft, daß man keine deutliche Anordnung um Gefäße herum erkennt. Die zwei Gewebsformen sind keineswegs scharf getrennt, sondern sie greifen an vielen Stellen ineinander.

Das Stroma der Geschwulst in den alveolär oder tubulär gebauten Teilen besteht aus Bindegewebe, das in großer Ausdehnung hyalin ist; es enthält einige, teils flache, teils lange und schmale Kerne; ab und zu sind sie etwas zahlreicher vorhanden, liegen jedoch einzeln und sind oval, wenig intensiv gefärbt. Wo die Zellen eine mehr diffuse Anordnung zeigen, scheint die Zwischensubstanz oft nur ein Rest des ursprünglichen Stroma zu sein; ob ferner von einer von den Zellen produzierten Interzellularsubstanz die Rede sein kann, steht dahin. In den Partien der Geschwulst, die makroskopisch cystisch verändert aussehen, findet sich nur ein sehr lockeres Stroma, die Zellen sind sternförmig, verästelt; zwischen ihnen sieht man eine feinfaserige oder gekörnte Substanz, die durch Thionin rötlich gefärbt wird. Das Gewebe ist hier Sitz einer myxomatösen Degeneration. An anderen Stellen sieht das Gewebe zwar ähnlich aus; die Zwischensubstanz ist aber feiner, homogen oder gekörnt, ganz schwach gefärbt und gibt nicht die Farbenreaktionen des Schleimgewebes. Der Übergang ins umgebende Gewebe geschieht ganz allmählich: eigentliche Cysten finden sich nicht. Elastisches Gewebe findet sich nur in ganz spärlicher Menge in und um die Gefäße.

Die Schleimhaut ist etwas verdickt, zellreich. Die Drüsen sind zahlreich, unregelmäßig, verästelt, hier und da ein wenig ausgedehnt. Ein Zusammenhang zwischen dem Epithel und der Geschwulst kann nicht nachgewiesen werden, und man sieht überhaupt keine Wucherungsprozesse am Epithel.

Überall in der Schleimhaut, im Bindegewebe zwischen den Muskelbündeln, sowie überall in der Geschwulst finden sich sehr zahlreiche große Zellen, die durch ihre Form und Größe, durch ihren excentrisch gelegenen Kern, durch ihre Struktur und ihr Verhalten den Farbmitteln (Thionin, polychromem Methylenblau) gegenüber sich als Mastzellen charakterisieren. Sie liegen ganz zerstreut, einzeln, und man kann nirgends eine bestimmte Lagerung im Verhältnis zu den Geschwulstelementen, den Gefäßen oder anderen Teilen nachweisen. — Während man wohl in der Schleimhaut geringe Zeichen von Entzündung trifft, finden sich keine solche im Myometrium oder in der Geschwulst. Das interstitielle Bindegewebe der Uteruswand ist vermehrt, aber ohne Rundzellenanhäufungen. Die Ovarien sind fibrös degenerirt und der Sitz einiger kleinen Cysten, aber ohne andere, besondere Veränderungen.

Diese Geschwulst, die, wie erwähnt, im wesentlichen überall dasselbe mikroskopische Bild ergibt, hat eine sehr eigentümliche Struktur; aber wenn auch die Deutung hier und da ein wenig zweifelhaft sein kann, scheint es doch, daß die Einreihung in das gewöhnliche Geschwulstsystem in der Hauptsache nicht mit besonderen Schwierigkeiten verknüpft ist. An dem ursprünglichen nahen Verhältnis der Geschwulstelemente zu den Blutgefäßen kann man wohl nicht zweifeln. Die am einfachsten gebauten Zellstränge enthalten stets typische und unverkennbare rote Blutkörperchen, und obgleich dieser Inhalt nicht immer ausschlaggebend sein kann, um ein Lumen als zu einem Blutgefäß gehörig zu bezeichnen, muß jedoch der überaus konstante Inhalt von Blut allen Zweifel entfernen; die erwähnten Bildungen zeigen an keiner Stelle die varicösen Erweiterungen oder den gewundenen Verlauf, der den Lymphgefäßen eigentümlich ist. Die Geschwulstzellen bekleiden nun diese Gefäße als eine Art von Endothel; an vielen Stellen sieht man Übergänge in ein normales Endothel; und wo ein solcher Übergang nicht nachgewiesen werden kann, gelingt es niemals, Endothelzellen neben den Geschwulstelementen der Zellstränge zu finden. Nach der allgemein giltigen Auffassung darf man deshalb unzweifelhaft die Elemente dieser einfachen Zellstränge als aus einer abnormen, krankhaften Wucherung des Endothels in den Blutkapillaren hervorgegangen bezeichnen.

Es gelingt nun leicht, diese Wucherung weiter zu verfolgen, durch welche die Geschwulstzellen, während sie bis zu einem gewissen Grade ihren Charakter und ihr Aussehen verändern, beinahe oder ganz die Kapillargefäße anfüllen, sodaß jede Spur eines Lumens verschwindet; dadurch wird das Blut wie herausgepreßt, und in den soliden Zellsträngen sind dann nur hier und da ein einzelnes oder einige wenige rote Blutkörperchen zurückgeblieben. Die zahlreichen, soliden Stränge können jedenfalls auf diese Weise gebildet sein; es ist aber wohl auch denkbar, daß sie dadurch entstanden sind, daß das Endothel von den Kapillaren in mehrschichtigen, kompakten Zügen heranwächst. Diese soliden Zellhaufen präsentieren sich auf Längs- oder Schrägschnitten als Stränge oder mehr unregelmäßige Zapfen, auf Querschnitten als Alveolen, mit Zellen angefüllt, die ohne Zwischen-

substanz beisammenliegen, und die man nicht als epithelial oder epithelioid bezeichnen kann, die aber viel eher einen bindegewebsartigen Charakter zeigen.

Daß die Zellstränge an vielen Stellen gesprengt werden, daß es zu Blutungen kommt, und daß die Struktur dadurch weniger regelmäßig, weniger klar wird, das ist nur, was man erwarten kann in einer Geschwulst, die so reich an feinen Gefäßen ist.

Es sei jedoch daran erinnert, daß es, wie erwähnt, Stellen gibt, an welchen das Endothel neben den Geschwulstzellen scheinbar erhalten geblieben ist, jedenfalls in einem Teile der Ausdehnung der Zellstränge oder in einem Teile der Peripherie der durchschnittenen Gefäße. Es ist dann jedenfalls möglich, daß eine circumvasculäre Wucherung hier mit im Spiele ist, obgleich man leicht einsehen wird, daß man durch diese Bilder zur Annahme einer solchen Wucherung nicht gerade genötigt wird. Und im ganzen genommen sind diese Stellen recht spärlich, und sie werden von den an Zahl und Ausdehnung stark überwiegenden Partien, wo es unzweifelhaft das Endothel ist, das in Gewebszellen übergeht, ganz in den Hintergrund gedrängt.

Durch die Form und Anordnung der Zellstränge, durch ihren beinahe konstanten Inhalt von roten Blutkörperchen, durch ihre regelmäßige Vereinigung zu weiteren, blutgefüllten Kanälchen, durch die allmählichen Übergänge zwischen den Geschwulstelementen und normalem Kapillarendothel, durch den Umstand, daß Endothel in den einfachen Strängen niemals da nachgewiesen werden kann, wo Geschwulstelemente vorhanden sind, und endlich durch die sehr eigentümliche, alveoläre und tubuläre, im ganzen karzinomähnliche Struktur, sind diese Partien der Geschwulst als ein Hämangioendothelioma intravasculare charakterisiert.

Man sieht nun ferner leicht, wie die Zellstränge nach und nach, zuerst an einzelnen Stellen, dann überall, ihre scharfe Begrenzung gegen das Nachbargewebe verlieren, wie sie ohne Regel und Ordnung in dieses Gewebe hineindringen und es zerstören, und man hat den bestimmten Eindruck, daß wir eben dadurch den anderen, erwähnten Gewebstypus erhalten, der ein ausgesprochenes Sarkomgewebe ist, aus recht kleinen, ovalen

oder spindelförmigen Zellen aufgebaut, zwischen welchen man dann und wann eine geringe Menge von Interzellularsubstanz unterscheiden kann. Daß dieses Gewebe nicht nur durch Verschmelzung von Zellsträngen, sondern auch durch eine Wucherung der Zellen im Bindegewebsstroma herbeigeführt ist, das ist möglich und sogar wahrscheinlich, aber schwierig mit Sicherheit zu bestätigen. Es scheint jedoch, daß die Hauptsache ist das Wachstum der Stränge, ihr Eindringen in das Stroma und ihr schließliches Zusammenschmelzen.

Ich gehe auf den alten, noch nicht beendigten Streit über das Verhältnis zwischen Endothel und Epithel, über die Stellung der Endotheliome im Geschwulstsystem, über ihre Einteilung und Nomenklatur nicht näher ein. Der Streit ist, wie erwähnt, nicht zu Ende geführt worden. Beinahe jeder Verfasser hat seine eigene Auffassung. Die allgemein giltige Annahme dürfte wohl diejenige sein, daß die Endotheliome Geschwülste der Bindegewebsgruppe sind, die jedenfalls den Sarkomen nahe stehen und Übergänge zu denselben zeigen, obgleich sie in den frühesten Stadien rein morphologisch in vielen Beziehungen an die Karzinome erinnern.

Die Endotheliome scheinen, wenn man nach der Literatur der späteren Zeit urteilen soll, in den weiblichen Genitalien nicht gar zu selten vorzukommen; namentlich liegt eine nicht geringe Reihe von Mitteilungen über solche Geschwülste in den Ovarien vor. Was die Gebärmutter betrifft, sind jedoch die veröffentlichten Fälle noch ziemlich gering an Zahl. Indessen gibt es einige Autoren, die meinen, daß sie eben im Uterus eine viel größere Rolle spielen, als man nach der spärlichen Kasuistik vermuten kann. Veit[1]) stellt unter anderen Formen von Uteruskarzinomen das knotenförmige Karzinom des Collum uteri auf; dies kann in die Cervix uteri einbrechen oder auf die Oberfläche der Portio vaginalis als eine Blumenkohlgeschwulst herauswachsen. In den frühen typischen Stadien sei diese Knotenform als ein Endotheliom oder als ein „Endothelkarzinom“ aufgebaut. Hoffmann[2]) wirft die Frage auf, ob nicht viele der Geschwülste, die als Uteruskarzinome angesehen und beschrieben worden, in der Tat Endotheliome sind.

[1]) Zeitschr. f. Geburtsh. und Gynäk. Bd. 32. 1895.

[2]) Lehrb. der Frauenkrankh. 1898.

Meines Wissens liegen nur die folgenden, sicheren Fälle von Endotheliom der Gebärmutter in der Literatur vor.

1. Amann[1]): Bei einer 31jährigen 6para findet sich in der hinteren Lippe der im ganzen verdickten Portio vaginalis eine etwa haselnußgroße, feste Neubildung, ein Endotheliom, das von den tieferen Schichten der Schleimhaut ausgeht.

2. Braetz[2]): Bei einem 18jährigen Weibe sieht man auf der hinteren Lippe eine warzige, 2 cm hohe, leicht blutende Geschwulst, von welcher man kleine Stückchen entfernen kann, und die einem Karzinom ganz ähnlich sieht. Auch hier bildeten die tieferen Schichten der Schleimhaut den Ausgangspunkt.

3. Pohoreckỳ[3]): 34jähriges Weib; die hintere Lippe der Portio ist in einen pflaumengroßen, rüsselförmig prominierenden, festen Tumor mit rauher Oberfläche umgebildet. Die Geschwulst geht vom Endothel der Lymphspalten im Stroma der Portio vaginalis aus.

4. Gebhard[4]): 42jähriges Weib; Portio dick, hart, geschwollen, kurz, knotig, mit normaler Schleimhaut bekleidet. Das Uteruskavum von normaler Länge, die Schleimhaut des Corpus glatt, die der Cervix rauh. Durch Probekurettement werden bröcklige Massen entfernt. Von der Totalexstirpation wird Abstand genommen, als man bedeutende Geschwulstmassen im linken Parametrium fühlt. Durch Mikroskopie der ausgekratzten Stückchen wird die Diagnose auf Endotheliom, vom Endothel der Lymphgefäße ausgegangen, gestellt. Ob die Schleimhaut oder die Wand den Ausgangspunkt bildete, war nicht zu ermitteln.

5. Grape[5]): Bei einem 54jährigen Weibe wird ein Tumor vom Introitus vaginae entfernt; er wird durch die mikroskopische Untersuchung als ein Rundzellensarkom diagnostiziert, und man spricht die Vermutung aus, daß es sich um eine Metastase einer Gebärmuttergeschwulst handele; als dies sich bestätigt (Probekurettement), wird die vaginale Hysterektomie ausgeführt. Im exstirpierten Uterus ist die Schleimhaut in eine knotige Geschwulstmasse verwandelt; von der Muskulatur, die jedoch an zwei Stellen durchwachsen, ist die Geschwulst (Endotheliom) gut abgegrenzt. Der Prozeß hat scheinbar in den tieferen Schichten der Schleimhaut angefangen.

6. Pick[6]): 52jähriges Weib; im Corpus uteri findet sich ein submuköses Myom, das im Begriffe steht, sich in ein Sarkom umzuwandeln. Über dem unteren Abschnitte dieser Neubildung ist die Schleimhaut ver-

[1]) Die Neubildungen der Cervicalportion. München 1893.
[2]) Archiv f. Gynäk. Bd. 52. 1896.
[3]) Archiv f. Gynäk. Bd. 60. 1900.
[4]) a. a. O.
[5]) Ein Fall von Endothelsarkom des Uterus. Inaug.-Dissert. Greifswald. 1897.
[6]) Archiv f. Gynäk. Bd. 49. 1895.

dickt bis auf 4 mm, überall vom Myosarkom scharf abgesetzt. Man trifft hier einen tumorbildenden Prozeß, der auf einer Wucherung des Endothels der Lymphkapillaren und Saftspalten beruht.

7. Mc. Farland[1]): Der Tumor wird vom Verfasser als aus dem Endothel der Lymphspalten entstanden aufgefaßt; der Ausgangspunkt wird nicht näher angegeben. In einer neuerdings erschienenen Dissertation (Rimann: Die Endotheliome des Utero-Vaginalschlauches Erwachsener. Breslau. No. 2.) sind 4 neue Fälle von Lymphangioendothelioma uteri publiziert worden.

In diesen Fällen darf es nach den Beschreibungen der Autoren als unzweifelhaft angesehen werden, daß es sich um Lymphangioendotheliome, durch eine abnorme Wucherung des Endothels der Lymphgefäße oder der Gewebspalten entstanden, gehandelt hat. Man hat nachgewiesen, daß entweder die ganze betreffende Geschwulst oder jedenfalls Teile derselben aus dünneren oder dickeren Strängen von Zellen, bald mehr bindegewebsartig, bald mehr „epithelioid", ohne Zwischensubstanz bestanden. Diese Stränge ergeben an vielen Stellen das Bild einer alveolären oder „adenomatösen" Geschwulst, ein Bild, das rein morphologisch sehr an ein Karzinom erinnern kann; die Stränge haben aber an keiner Stelle Verbindung mit dem Oberflächen- oder Drüsenepithel. Auch aus einem anderen Grunde kann es sich um ein Karzinom, das seine Zellzapfen in die Gewebsspalten hervortreibt, nicht handeln: man findet kein Endothel neben den Geschwulstzellen. Ferner hat man Übergangsformen zwischen den Geschwulstzellen und dem Endothel der Lymphkapillaren und der Gewebsspalten nachgewiesen. In einigen der Fälle (Brätz, Pick, Mc. Farland, Grape, Pohorecký) sah man außer den alveolär gebauten Geschwulstpartien und durch alle denkbaren Übergänge mit denselben verbunden, Abschnitte, die eine exquisit sarkomatöse, diffuse Struktur zeigten; es entsteht dadurch eine Geschwulst, die man, wenn man sie von einem rein morphologischen Gesichtspunkte betrachten will, als Karzinomsarkom benennen darf, die aber nach einer histogenetischen Anschauungsweise als ein Sarkom, hauptsächlich vom Endothel der Lymphspalten ausgehend, bezeichnet werden muß.

Der im vorstehenden referierte Fall bietet in gewissen Beziehungen überaus große Ähnlichkeiten mit diesen Endotheliomen

[1]) Phil. med. news. 1884; cit. nach Geßner.

dar. Wir sehen hier dieselbe tubuläre oder alveoläre Struktur in großen Partien der Geschwulst wieder, in anderen Teilen die diffuse, sarkomatöse. Wir finden in den erstgenannten Partien die für die epithelialen Neubildungen eigentümliche Lagerung der Geschwulstzellen ohne Zwischensubstanz wieder, ferner auf der einen Seite den allmählichen Übergang der Zellen in normale Endothelzellen, während wir auf der anderen Seite sehen, wie sie sich nach und nach immer mehr von diesem Typus entfernen. Der makroskopisch sichtbare knotige Bau findet sich auch bei dem von Pohorecký beschriebenen Tumor. Aber in mehreren Beziehungen weicht die Geschwulst auf eine höchst interessante Weise von den erwähnten Fällen ab; so zeichnet sie sich schon durch ihre gewaltige Größe aus; die bisher beschriebenen Fälle von Endotheliom der Gebärmutter sind nach der Beschreibung scheinbar klein oder doch von mäßiger Größe gewesen; es sei jedoch daran erinnert, daß Endotheliome anderer Organe, z. B. der Ovarien, recht häufig sehr große Dimensionen erreicht haben. Sie zeichnet sich durch ihren großen Reichtum an Gefäßen aus, was sich schon makroskopisch durch die an vielen Stellen hervortretende braune Farbe zu erkennen gibt. Der Ausgangspunkt ist charakteristisch, die Geschwulst ist von der Wand des Corpus uteri ausgegangen, während die bisher beschriebenen Fälle entweder von der Corpusschleimhaut oder von der Schleimhaut der Portio vaginalis oder endlich von der Wand der Portio (Pohorecký) ausgehen. Als die wichtigste Eigentümlichkeit dieses Falles darf es jedoch bezeichnet werden, daß, während alle anderen genannten Fälle von Endotheliom der Gebärmutter vom Endothel der Lymphgefäße ausgehen, wir hier unzweifelhaft einem Blutgefäßendotheliom gegenüberstehen. Es ist mir, wie früher erwähnt, nicht gelungen, in der Literatur Fälle von Hämangioendothelioma intravasculare uteri besprochen zu finden; in der letzten Zeit ist in der Berliner med. Gesellschaft ein Fall demonstriert worden, der jedoch dem vorliegenden Berichte zufolge ein Peritheliom und nicht ein Hämangioendothelioma intravasculare war. (Gottschalck: Ref. in der Deutschen med. Wochenschrift. No. 20. 15. Mai 1902.)

Die Gebärmutterendotheliome haben häufig, sowohl durch ihren Bau, als auch durch ihre Symptome und ihren Verlauf eine

recht große Malignität gezeigt. Bei der von Mc. Farland erwähnten Patientin entstand 6 Wochen nach der Operation (Auskratzung der Gebärmutter mit Entfernung einiger Gewebsstücke) hämorrhagische Pleuritis; es zeigten sich Geschwulstknoten im subkutanen Bindegewebe und an verschiedenen anderen Stellen, und die Patientin ging bald zu Grunde; Sektion wurde nicht vorgenommen. Die Patientin Braetzs vertrug sehr gut die vaginale Hysterektomie; sie starb aber schon 4 Wochen nach der Entlassung. Über die eigentliche Todesursache war nichts zu ermitteln. Bei der Patientin von Grape findet sich eine Metastase im Introitus vaginae; sie wird entfernt, aber recidiviert. Dann wird die vaginale Hysterectomie ausgeführt. Nach der Operation treten Albuminurie und rapide Abmagerung ein, und die Patientin stirbt schon 2 Monate nach der Operation; keine Sektion. Gebhard meint, daß man bei dem von ihm erwähnten Weibe von einem größeren Eingriffe Abstand nahm, weil eine bedeutende Infiltration im linken Parametrium vorhanden war. Bei der Patientin Pohoreckýs dagegen wurde die vaginale Hysterektomie ausgeführt, und sie war 2½ Jahr später noch gesund. Nach dem angeführten müssen die Lymphangioendotheliome der Gebärmutter als bösartige Geschwülste angesehen werden, und sie sind dadurch in voller Übereinstimmung mit den entsprechenden Geschwülsten in anderen Organen.

Wie verhält sich der hier beschriebene Fall von Blutgefäßendotheliom in Betreff der Malignität? Man fand, trotz der Größe der Neubildung, trotz der verhältnismäßig langen Zeit, in welcher sie bestanden hatte, und trotz der intimen Relation der Geschwulstelemente zu den Blutgefäßen, keine Metastasen; so fehlt der auffälligste, sozusagen greifbare Beweis der Bösartigkeit. Nichtsdestoweniger darf die Geschwulst als bösartig bezeichnet werden; klinisch zeichnet sie sich aus durch ihr relativ schnelles Wachstum, und sie ruft Anämie und Abmagerung hervor; anatomisch offenbart sie ihre Bösartigkeit durch ihren an großen Partien ausgeprägten sarkomatösen Bau, ferner — was vielleicht das wichtigste ist — dadurch, daß ihre Abgrenzung gegen das Nachbargewebe eine ganz unvollkommene ist.

Suchen wir einen Analogiebeweis der Bösartigkeit im Verhältnis der Blutgefäßendotheliome in anderen Organen, dann

begegnen wir der Schwierigkeit, daß sichere Fälle dieser Geschwülste sehr selten sind. Volkmann[1]), in seiner bekannten großen Abhandlung über Endotheliome, erkennt nur 3 Fälle im Ganzen an [mitgeteilt von Waldeyer[2]), Maurer[3]) und Nauwerck[4])], Limacher[5]) gleichfalls nur 3 [Maurer, Nauwerck, Steudener[6])]. Die Zahl ist jedoch gewiß zu klein, es liegen in der Literatur einige wenige Fälle von Blutgefäßendotheliom des Ovariums [Eckardt[7]), Amann[8])], und der Vagina (Seitz) vor, und einige Autoren [Jarisch[9]), Wolters[10])] betrachten gewisse, multipel auftretende, kleine Geschwülste der Haut (Hydradénomes éruptifs, Lymphangioma tuberosum multiplex] als Blutgefäßendotheliome (Hämangioendothelioma tuberosum multiplex — Jarisch. Limacher veröffentlicht 2 Fälle von Blutgefäßendotheliom in Strumen, von welchen der erstere eine nicht geringe Ähnlichkeit, was das mikroskopische Bild betrifft, mit unserem Falle darbietet; Limacher fand Partien von alveolärer und tubulärer Struktur, während andere Teile Sarkomgewebe ähnlich sahen; die Geschwulst ist in eine V. jugularis ext. eingebrochen, es waren Metastasen in den Lungen und am Truncus vorhanden; die Metastasen waren im wesentlichen wie die Muttergeschwulst gebaut. Maurers Fall ist ein Blutgefäßendotheliom, vom Corpus cavernos. penis ausgehend, mit Metastasen in den Inguinaldrüsen und an zahlreichen Stellen der Haut. Der Verlauf war ein sehr rapider. In den von Nauwerck und Steudener mitgeteilten Fällen waren Metastasen nicht vorhanden; letzterer spricht jedoch von Partien der Geschwulst, die einem Sarkom ähnlich sahen.

[1]) Deutsche Zeitschrift für Chirurgie. Bd. 41. 1895.
[2]) Dieses Archiv. Bd. 44. 1868.
[3]) Über einen eigentümlichen Fall von Angiosarkom. Inaug.-Dissert. Halle 1883.
[4]) Dieses Archiv. Bd. 111. 1888.
[5]) Über Blutgefäßendotheliome der Struma. Dieses Archiv. Bd. 151. Suppl. 1898.
[6]) Dieses Archiv. Bd. 42. 1868.
[7]) Zeitschr. f. Geburtsh. und Gynäk. Bd. 16. 1889.
[8]) Archiv für Gynäk. Bd. 46. 1894.
[9]) Zur Lehre von den Hautgeschwülsten. Archiv für Dermat. u. Syph. Bd. 28. 1894.
[10]) Archiv für Dermat. u. Syph. Bd. 53. 1900.

Schon diese Andeutungen genügen, um zu zeigen, daß auch die Blutgefäßendotheliome als bösartige Neubildungen aufzufassen sind und gelegentlich mit allen Zeichen der Malignität auftreten können. Daß die Malignität nicht immer zu voller Entfaltung kommt, daß die betreffenden Geschwülste in vielen Fällen in ihrem ganzen Verlaufe relativ unschädlich sein können, das ist ein Verhältnis, das wir bei den Sarkomen wiederfinden.

Es kann an dieser Stelle erwähnt werden, daß die Gebärmutterendotheliome ein klinisches Krankheitsbild zeigen, das scheinbar nicht wesentlich von dem der sonstigen Gebärmuttersarkome abweicht; nach Geßner zeigen sie vielleicht eine etwas geringere Tendenz zu Zerfall und Blutungen; die Zahl der veröffentlichten Fälle ist jedoch gewiß gar zu klein, als daß man sich mit einiger Sicherheit über diese Sache aussprechen darf. Was die Pathogenese betrifft, so weiß man hier ebensowenig wie von den anderen Uterussarkomen und von den Sarkomen überhaupt. Die Endotheliome sind bei Weibern, die geboren, und bei solchen, die nicht geboren haben, gesehen, bei einem 16jährigen jungen Mädchen und bei Weibern, die gegen 60 Jahre alt waren und bei welchen die Menstruation sistiert hatte. Ob die in unserem Falle gefundene, geringe hyperplastische Endometritis in pathogenetischer Beziehung einige Bedeutung gehabt hat, darüber kann ich mich nicht aussprechen.

Von Interesse scheint es mir zu sein, daß die Geschwulst überall zahlreiche Mastzellen enthielt.

Meinem hochverehrten Chef, Herrn Prof. Dr. Fibiger spreche ich meinen besten Dank aus für die wohlwollende Hilfe und das Interesse, die er mir bei meiner Arbeit bewiesen hat. Auch dem Herrn stud. med. Ipsen bin ich für die Abbildungen zu großem Dank verpflichtet.

Erklärung der Abbildungen auf Tafel I.

Fig. 1. Übersichtsbild. Man sieht teils Längsschnitte (a—a_1), teils Querschnitte (b) von Gefäßen mit geschwollenem und proliferierendem Endothel, ferner solide Zellenstränge und -haufen. Das Stroma besteht aus fein fibrillärem Bindegewebe. (Zeiß, Comp. Oc. 6, Apochrom. 16 mm, Apert. 0,30, Tubusl. 160 mm.)

Fig. 2. Ein einzelner Abschnitt (a) von 1. bei stärkerer Vergrößerung. Bei c sieht man beinahe normales Endothel, das nach beiden Seiten in Geschwulstzellen übergeht. (Zeiß: Comp. Oc. 6, Apochrom. 4 mm, Apert. 0,95, Tubusl. 160 mm.)

Fig. 3. Von dem Teil der Geschwulst, der eine diffuse, sarkomatöse Struktur zeigte. Zahlreiche Gefäße mit geschwollenem, proliferierendem Endothel. Die Zellstränge fließen zusammen. (Zeiß: Comp. Oc. 6, Apochrom. 4 mm, Apert. 0,95, Tubusl. 160 mm.)

(Die Bilder sind nach Präparaten, die nach van Gieson und mit Hämatoxylin gefärbt worden sind, gezeichnet.)

IV.

Über Osteochondrosarkome der Thyreoidea.

(Aus dem Pathologischen Institut der Universität Bern).

Von

Dr. med. O. Funkenstein,

Assistenten am Institut.

(Hierzu Taf. II.)

Knochen- und knorpelbildende Sarkome der Schilddrüse gehören wohl zu den seltensten Geschwülsten dieses Organs, — im ganzen konnte ich in der Literatur 3 einwandsfreie Fälle auffinden —, deshalb dürfte es lohnen, wenn ich im folgenden 2 weitere Beobachtungen derartiger Geschwülste mitteile, die ich zufällig in kurzer Aufeinanderfolge während meiner Assistentenzeit am Berner Pathologischen Institut zu untersuchen Gelegenheit hatte.

Ehe ich jedoch auf meine eigenen Fälle eingehe, seien kurz die bisher bekannten aus der Literatur mitgeteilt. Danach muß als älteste, aber leider nicht genügend eindeutige Angabe die von Foerster[7] genannt werden. Derselbe fand bei einer 60jährigen Frau in der Mitte eines zellreichen Spindelzellsarkoms einen rundlichen, kompakten Knochenherd, über dessen Genese man jedoch nach der gegebenen histologischen Untersuchung nicht genügend klar werden kann. Es ist nicht zu entscheiden, ob der Knochen von dem Sarkom gebildet oder vielleicht schon vorher in der Drüse vorhanden war und nur von dem Sarkom

umwuchert wurde. Foerster selbst glaubt keinen anderen Zusammenhang der Gewebsarten, des Sarkoms und des Knochens, annehmen zu können, als die Gleichzeitigkeit. Seiner Ansicht nach bestand der Tumor ursprünglich vorwiegend aus Bindegewebe, zur gleichen Zeit, als dieses sich in der Mitte des Tumors in Knochengewebe umbildete, soll außen die sarkomatöse Zellwucherung begonnen haben.

Auf 2 andere Fälle von Osteoidchondromen der Schilddrüse älteren Datums, nämlich einen von Siedamgrotzky[32] bei einem Hunde gefundenen und einen von Rud. Mayer[33], bei welchem „krebsige Degeneration“ daneben bestanden habe, kann ich leider nicht eingehen, weil mir die Originalarbeiten nicht zugänglich waren, und weil das, was der letztere auszugsweise in einer anderen Arbeit wiedergiebt, nicht genügt, um den Fall sicher als ein Osteoidchondrom oder Chondrosarkom anzuerkennen.

Die erste ausführliche und klare Beschreibung zweier einwandsfreier Osteoidchondrome der Schilddrüse rührt von Zahn[37] her. Der erste seiner beiden Fälle betraf einen im 7. Schwangerschaftsmonat totgeborenen Zwilling. Derselbe zeigte am Halse einen faustgroßen Tumor, welcher aus einzelnen sehr weichen, fast fluktuirenden Knoten zusammengesetzt, die Stelle der Thyreoidea einnahm. Er konnte wie diese in einen linken, ungefähr hühnereigroßen, und einen rechten, größeren Lappen getrennt werden. Beide standen durch eine mediale Brücke miteinander in Verbindung; sie umschlossen fast vollständig von vorn her Larynx und Trachea, wie den Ösophagus. Mikroskopisch bestand der Tumor aus kleinen Rundzellen, zwischen denen nur spärliche Züge von fibrillärem Bindegewebe vorhanden waren. In diesem Geschwulstgewebe, und zwar besonders an der Peripherie, fanden sich, von der Umgebung scharf abgegrenzt, Knorpelinseln von der Art des embryonalen Knorpels und des Knochenknorpels. Übergangsstadien zwischen ihnen und dem umgebenden Gewebe fehlten. In den peripherischen Teilen der Geschwulst war reichlich Bindegewebe vorhanden, welches von der Kapsel aus nach innen drang und ziemlich viele Gefäße mit sich führte. In diesen Zonen waren epitheliale Follikel und Zellschläuche vorhanden, die Zahn als embryonales Schilddrüsengewebe auffaßt. Im Innern der Geschwulst lagen teils vereinzelt

und in geringer Entfernung voneinander, teils auch in größeren Haufen, Pigmentzellen, ungefähr von der Größe farbloser Blutkörperchen. Das Pigment hatte eine gelbbraune bis dunkelbraune Farbe. Umgeben waren diese Pigmentzellen von ungefärbten Rund- und Spindelzellen. Nach Ansicht des Autors sind die Pigmentzellen aus den kleinen Rundzellen hervorgegangen, auf welche Weise, läßt sich jedoch nicht feststellen. Jedenfalls nicht aus einem Bluterguß, denn nirgends war eine Spur eines solchen vorhanden. Als eine andere Besonderheit konnte man an einzelnen Stellen des peripherischen Bindegewebes und manchmal um rundliche Drüsenfollikel herum Gruppen von großen quergestreiften Spindelzellen auffinden, die, entsprechend ihrer Größe und Form, der excentrischen Lage des Kerns und der deutlichen Querstreifung, als embryonale quergestreifte Muskelfasern aufzufassen waren.

Zahn sieht diesen Tumor als eine organoide, embryonale Mischgeschwulst an, die wahrscheinlich von einem Visceralbogen abstamme.

Zahns zweiter Tumor stammte von einem Hunde. Da dieser Fall histologisch viel Ähnliches mit unseren Fällen aufweist, so sei er etwas ausführlicher wiedergegeben.

Am Halse des Tieres fand sich ein mannskopfgroßer Tumor, welcher in seinem oberen Teil dem Kehlkopf aufsaß, in seinen beiden unteren seitlich von der Trachea lag. Die Knoten hingen untereinander durch loses Bindegewebe, das ziemlich viele Venen enthielt, zusammen. Im allgemeinen boten die Tumoren eine weiche, stellenweise zerfließliche Konsistenz; nur der größte Knoten war etwas derber. Beim Schneiden knirschte das Messer und traf vielfach auf einen Widerstand, wie bei verkalktem oder verknöchertem Gewebe. Diesen Eindruck erhielt man auch beim Betasten einiger Stellen der im allgemeinen weichen Schnittfläche. Schilddrüsengewebe war makroskopisch nicht nachweisbar. In den Lungen fanden sich zahlreiche, kleinere und größere, weißliche und rote Geschwülste, meist an der Oberfläche sitzend; manche offenbar in Gefäßen gelegen, andere dicht daneben. Diese Tumoren zeigten auf der Schnittfläche eine sehr weiche Konsistenz. Mikroskopisch sah man von der Kapsel breite Bindegewebszüge ins Innere ziehen, die sowohl in ihrem Verlauf, wie zwischen sich viel verkalktes und unverkalktes Knorpelgewebe enthielten. Dasselbe bestand aus netzförmig angeordneten Balken und begrenzten Maschenräumen von verschiedener Größe. Der verkalkte Knorpel hatte mit Knochen große Ähnlichkeit vor allem wegen seiner sternförmigen Kapseln, aber es zeigte sich, daß die kurzen Ausläufer der Kapsel nicht als äquivalent den Primitiv-

kanälchen der Knochen anzusehen waren. Nach der Entkalkung hatten diese Knorpelpartien ein glänzendes Aussehen und färbten sich mit Pikrokarmin rot. Die Grundsubstanz des nicht verkalkten Knorpels war hyalin, sie enthielt runde Kapseln mit 2 und mehr Zellen. Die Knorpelbalken bildeten stellenweise einfach die Fortsetzung der fast sklerotischen Bindegewebszüge. Eine scharfe Grenze ließ sich zwischen beiden nicht konstatieren, vielmehr gingen sie allmählich ineinander über. Hier und da fanden sich im Bindegewebe Knorpelinseln vom gleichen Verhalten. In den Maschen des knorpligen Balkenwerks, die große Ähnlichkeit mit den Markräumen des Knochens darboten, lagen vielfach Rund- und Spindelzellen, die hier und da Körner eines bräunlichen Pigments enthielten, wie es sich mitunter auch im sklerotischen Bindegewebe vorfand. In anderen Maschen war ein feines Flechtwerk zu sehen, das mit fibrillärem Fibrin Ähnlichkeit hatte; es enthielt kleine, runde, spindelige und sternförmige Zellen und bot so eine gewisse Ähnlichkeit mit Schleimgewebe dar. Gelegentlich fanden sich in ebensolchen Maschen normal große und vergrößerte Drüsenfollikel, die z. T. Colloid, z. T. desquamierte Epithelien enthielten. An vielen Orten waren frische Blutextravasate sichtbar und in ihrer Nähe die erwähnte Pigmentierung.

In den Lungentumoren fand man in den einen zelliges, embryonales und fertiges Bindegewebe, sowie hyalinen und osteoiden Knorpel. Ein anderer Teil bestand nur aus sarkomatösem Gewebe.

Die an Stelle der Thyreoidea entwickelten Tumoren sind als primäre, alle in gleichem Maße, anzusehen. Dafür spricht vor allem das gleichmäßige Ergriffensein des Organs. „Man hat ganz den Eindruck, als ob das ganze Bindegewebsskelett der Drüse in nahezu derselben Weise die geschwulstartige Umwandlung erlitten hätte, wobei jedoch die Bildung von eigentlichem Sarkomgewebe diejenige des Knorpels weitaus überwog. Trotzdem müssen beide als durch die gleiche Ursache bedingt und doch wieder voneinander abhängig angesehen werden. Dafür spricht das Verhalten des Knorpelgewebes gegenüber dem mehr fertigen Bindegewebe und das Verhalten dieses gegenüber dem zellreichen Sarkomgewebe, da dieses und jenes an manchen Stellen allmählich in das besagte Bindegewebe übergehen.“ Noch mehr spricht das Verhalten der Lungentumoren dafür. Während die kleineren nur aus Sarkomgewebe bestehen, enthalten die größeren und älteren daneben noch hyalines und osteoides Knorpelgewebe. Diese Tatsachen sprechen dafür, daß das Knorpelgewebe ein Abkömmling des Sarkomgewebes ist. Es mußten also von dem primären Tumor Gewebsteilchen verschleppt worden sein, die nur aus Sarkomgewebe bestanden haben, eine Annahme, die mit dem Befund an den Gefäßen gut übereinstimmte, insofern als sich an diesen nur sarkomatöse Thromben nachweisen ließen.

Beide Fälle bezeichnet Zahn als Chondroosteoidsarkome und rechnet den ersten zu den angeborenen teratoiden Geschwülsten, den zweiten zu den erworbenen Mischgeschwülsten.

Da dieser letzte Fall sich zu einer Zeit entwickelt hatte, wo das Organ sich in der Involutionsperiode befand, da sich ferner gleichartige sekundäre Tumoren vorfanden, so glaubt Zahn die Schlußfolgerung ziehen zu können, daß sich der Tumor erst in späterer Zeit entwickelt habe „und zwar durch Metaplasie des Bindegewebsstromas". Er glaubt, „daß im Bindegewebe der Schilddrüse aus allerdings ganz unbekannten Gründen eine Proliferation stattgefunden hat, welche zur Entwicklung der Geschwülste geführt hat".

Der letzte der mir bekannt gewordenen Fälle ist vor 10 Jahren von Pick[24] veröffentlicht worden. Er stammte von einer 51jährigen Frau, die infolge von Tumoren des weichen Gaumens und des Halses an Atem- und Schlingbeschwerden zu leiden hatte. Während ein „dicker Hals" schon seit vielen Jahren bestanden und in der letzten Zeit mehr zugenommen haben sollte, seien die Tumoren im Munde nur wenige Monate alt gewesen. Kurz nach der Exstirpation der Tumoren am weichen Gaumen starb die Patientin.

Bei der Sektion fand man an der linken Halsseite einen kindskopfgroßen, sehr festen Tumor, rechts war noch ein normaler Schilddrüsenlappen vorhanden, der nur am oberen Pol einen Neubildungsknoten enthielt. Der Tumor, welcher mit dem Kehlkopf und der Trachea verwachsen war, hatte eine Drehung und Verschiebung der Trachea, sowie des Oesophagus bewirkt, Jener große Tumor links war zum größten Teil so hart, daß er gesägt werden mußte, zum kleineren Teil ungefähr von der Konsistenz eines kontrahierten Herzmuskels. Auf der Sägefläche war an wenigen Stellen unter der Kapsel Schilddrüsengewebe erkennbar, sonst hatte die Fläche hauptsächlich das Aussehen von Knochenplatten, auch in den weicheren Partien waren knochenharte Stückchen zu fühlen. Außer diesem Tumor waren Metastasen in den Lymphdrüsen des Halses, den Lungen, der Herzwand, der Leber, dem Magen, im Dünn- und Dickdarm, sowie in der Dura vorhanden. Die primäre Neubildung in der Schilddrüse bestand mikroskopisch in ihren weichen Teilen aus Spindelzellen, zwischen denen an manchen Stellen ein reichliches fibröses Zwischengewebe vorhanden war. Die harten Stellen enthielten ein Netzwerk schmaler Bälkchen aus homogener,

diffus gefärbter Grundsubstanz von stellenweise fibrillärer Struktur, die kleine Lücken mit stark retrahierten Zellen enthielt. Die Maschenräume des Netzwerks waren angefüllt mit sarkomatösem Gewebe von gleichem Aussehen, wie das schon genannte. Nirgends mit „Mark“ gefüllte Räume. In Schnitten zeigten sich die strahligen Formen von Knochenkörperchen, so daß die ganzen Bildungen als Knochengewebe aufzufassen waren. Manchmal waren mitten im sarkomatösen Gewebe der Maschenräume Schilddrüsenalveolen mit geringem Colloidgehalt zu sehen. Neben solchen rein sarkomatösen und knöchernen Partien fand Pick auch Übergangsbilder, nämlich Partien, die lichter erschienen infolge eines spärlicheren Vorhandenseins der Sarkomzellen und infolge größerer Abstände voneinander, hier war eine nicht gefärbte Intercellularsubstanz vorhanden. Dieselbe zeigte an manchen Stellen netzförmige Anordnung von sich durchkreuzenden Fasern, und in den Lücken lagen rundliche Zellen. Das Ganze erinnerte an Faserknorpel. In einer Lungenmetastase fand sich gleichfalls neben sarkomatösem Gewebe ein knöchernes Balkenwerk. Die übrigen metastatischen Knoten enthielten nur sarkomatöses Gewebe.

Pick möchte diesen Fall derart deuten, daß das Sarkomgewebe die Matrix für den Knochen abgegeben habe. Dafür spricht ihm erstens die theoretische Überlegung, wonach in pathologischen Verhältnissen Knochen direkt aus Bindegewebe entstehen könne, und als solches, wenn auch in atypischer Form, sei ja das Sarkomgewebe anzusehen, zweitens spreche der mikroskopische Befund dafür wegen der Übergangsbilder und des gelegentlichen Vorkommens von osteoblastenähnlichen Zellen am Rande einiger Knochenbälkchen. Gegen die Annahme, „daß die Bildung wahren Knochengewebes ebenso in der Natur der vorliegenden Neubildung gelegen wäre, wie die des Sarkomgewebes, daß wir es also mit einer Art Mischgeschwulst zu tun hätten“, spricht dem Autor der Umstand, daß in den meisten der Metastasen kein Knochengewebe vorhanden war.

Also von den 3 bisher bekannten unzweifelhaften Fällen knochenbildender Sarkome der Thyreoidea ist nach der Meinung der betreffenden Autoren einer als wahre Mischgeschwulst aufzufassen, während die beiden anderen metaplastisch knochenbildende Sarkome darstellten.

Betrachten wir nun zunächst, wie sich die Verhältnisse in unseren beiden Fällen gestalteten und erwägen wir dann, wie sich dieselben den schon bekannten anreihen lassen, und ob auch für sie die gleichen Erwägungen wie für jene gelten können.

Fall I. Über Geschichte und Verlauf der Krankheit hat mir Herr Prof. Girard in großer Liebenswürdigkeit Auskunft gegeben, wofür ich ihm zu bestem Danke verpflichtet bin.

Die Patientin, eine 62jähr. Frau Spring-Dick, kam am 2. September wegen Atembeschwerden auf die Krankenabteilung von Herrn Prof. Girard. Sie hatte am Halse eine ziemlich starke Struma, welche man bei dem Mangel einer nachweisbaren anderen inneren Organerkrankung als Ursache für die Beschwerden um so mehr anzusehen geneigt war, als man dieselbe noch ein Stück weit hinter dem Sternum von der l. Fossa supraclav. aus fühlen und durch eine percutor. Dämpfung nachweisen konnte. Nach Angaben der Patientin hatte sie schon von Jugend auf einen „dicken Hals", in der letzten Zeit habe sie aber ein stärkeres Wachstum bemerkt; einen genauen Zeitpunkt dafür ist sie nicht im stande anzugeben.

Die Diagnose lautete demnach auf Struma profunda. Demgemäß wurde am 6. November die Operation vorgenommen, um den etwas links von der Mittellinie gelegenen Knoten zu entfernen. Dabei erwies es sich, daß der Hauptknochen ungefähr an der Articulatio sternoclavicularis saß und ziemlich tief unter das Sternum hinabreichte, er war mit der Umgebung in ausgedehntem Maße und sehr fest verwachsen Demgemäß ging auch die Lösung schwer von statten. Die Trachea war weit nach rechts verschoben. Rechts von ihr fand man einen zweiten kleineren Knoten. Auch er wurde exstirpiert. Die Tumoren wurden dem Pathologischen Institut übersandt und dort folgende makroskopische Beschreibung entworfen:

Tumor I. $17 : 4 : 4\frac{1}{2}$, abgekapselt, grobhöckerig; 2 Höcker springen stark über die Oberfläche vor, die Kapsel erscheint über ihnen verdickt. An einer Stelle ist die Kapsel sehr hart und derb (verkalkt). Schnittfläche glatt, das Gewebe quillt etwas vor. Es zeigen sich 3 Knoten, 2 kleine an einem Pol und ein großer, der die übrige Schnittfläche einnimmt. Das Gewebe des letzteren ziemlich stark transparent, von graurötlicher Farbe, enthält gelbe Punkte und Streifen eingesprengt. Das Gewebe der beiden kleineren Knoten weniger transparent, weißlich und streifig. Die Dicke der Kapsel beträgt etwa $1\frac{1}{2}$—2 mm.

Tumor II. $18\frac{1}{2} : 6\frac{1}{2} : 5$, gleichfalls grobhöckerig, seine Oberfläche unregelmäßiger als bei I. Auch er abgekapselt; steinharte Konsistenz, fast vollständig verkalkt. Bruchfläche ganz unregelmäßig. Das Gewebe zwischen den Kalkbrocken wie bei I. Bei der mikroskopischen Untersuchung fand man folgende Arten von Gewebe (eine genauere histologische Beschreibung folgt später): Spindelzellsarkom mit spongiösem Knochen, in dessen Maschen Fasermark, Knorpelgewebe und derbes Bindegewebe. Vielfache Nekrosen.

Am Rande Reste von Thyreoideagewebe, stark komprimiert. Einzelne Epithelstränge ohne Lumen. Bemerkt war noch, daß der Tumor den Bau von periostalen Sarkomen aufweise.

Die Patientin befand sich die erste Zeit nach der Operation sehr wohl, die Wunde heilte rasch zu, so daß die Kanüle (man hatte bei Beginn der Operation eine Tracheotomie vorausgeschickt) nach 5 Tagen entfernt werden konnte. Aber nach 3 Wochen stellten sich wieder Atembeschwerden ein, man machte eine neue Tracheotomie, aber trotzdem fand man die Patientin am nächsten Abend tot im Bette vor.

Am folgenden Tage, 5. Oktober 1902, konnte ich bei der Sektion folgenden Befund feststellen:

Mittelgroßer Körper mit geringem Fettpolster und mäßig kräftiger Muskulatur. An der linken unteren Extremität geschlängelte und erweiterte Venen. Abdomen in dem unteren Teil stark aufgetrieben. Hautdecken blaß. An der rechten Seite des Halses eine 6 cm große, etwas schräg verlaufende frische Operationswunde (Tracheotomie), die dem vorderen Rande des Sternocleidomastoideus parallel läuft. Etwas weiter nach außen davon eine lineäre Narbe vom vorderen Rande des M. sternocleidomast. über das Jugulum hinweglaufend bis zur Mitte der linken Clavicula in etwa s-förmigem Verlauf. In dieser Narbe befindet sich, etwa 2½ cm vom unteren Ende entfernt, eine Fistel, in die sich die Sonde etwa 4 cm weit nach rechts oben einführen läßt.

Das Coecum tritt am unteren Teil des Abdomen stark gebläht hervor. Die Leber überragt den Rippensaum in der Mammillarlinie um 6 cm, im Costalwinkel liegt sie 16 cm weit vor unter dem Ende des Corp. sterni. Netz über die Därme gebreitet. Colon transversum 1 cm unterhalb der Nabelhöhe. Serosa der Därme, ebenso die Serosa parietal. überall spiegelnd und glänzend feucht. Im kleinen Becken wenig klare Flüssigkeit. Zwerchfell r. 5. R., l. 5. J.I.R.

Rechte Pleurahöhle ohne abnormen Inhalt. Linke Pleura costal. und visceral. vollständig verwachsen. Rechter Oberlappen in seinem hinteren Teil in Ausdehnung eines Talerstückes mit der Brustwand fest verwachsen.

Herzbeutel liegt in geringer Ausdehnung zu Tage, er enthält wenig klare Flüssigkeit. Herz von mittlerer Größe, l. Ventrikel gut kontrahiert, r. Ventrikel etwas schlaff. Herzspitze allein vom l. Ventrikel gebildet. Perikard und Epikard glatt und spiegelnd. Im linken Vorhof und Ventrikel flüssiges Blut. Mitralis für 2 Finger durchgängig. Auch im rechten Ventrikel und Vorhof flüssiges Blut. Tricuspidalis für 3 Finger bequem durchgängig. Endokard des linken Ventrikels leicht verdickt. Sämtliche Klappen zart und ohne Veränderungen. Muskulatur blaß graurot, links 12 mm dick, rechts 3 mm.

Zunge mit stark ausgeprägten Follikeln, Schleimhaut blaß. Auch im Rachen die Follikel ziemlich zahlreich.

Ösophagusschleimhaut etwas blaß. Larynxschleimhaut ebenfalls blaß.

In der Trachea findet sich vom Ringknorpel nach abwärts eine 3 cm lange Wunde, in der Gewebsfetzen liegen; durch sie gelangt man nach außen in die oben erwähnte Operationswunde.

Schleimhaut der Trachea deutlich injiziert.

Ungefähr zwischen mittlerem und oberem Drittel ist die Trachea in ihrem Verlauf ein wenig nach links ausgebogen. Außerdem läßt sich an ihr eine beiderseitige Kompression konstatieren, wodurch ein geringer Grad von Säbelscheidenform zustande gekommen ist. Zu beiden Seiten von der Trachea, dieselbe fast ganz umgebend, sitzen große Tumormassen. Dieselben scheinen den beiden Schilddrüsenlappen anzugehören. Beide Tumoren sind äußerlich von unregelmäßiger knotiger Oberfläche und von ziemlich harter Konsistenz. Der linke Tumor etwas härter und größer, als der rechte. Auf dem Durchschnitt ist von normalem Schilddrüsengewebe rechts gar nichts mehr zu sehen, links scheinen noch Reste von Drüsensubstanz vorhanden zu sein. Sie sind hier läppchenförmig, häufig durchsetzt von Neubildungsgewebe. Dieses letztere nimmt, abgesehen von den Drüsenresten, die ganze Schnittfläche ein. Dieselbe hat ein weißliches, wenig transparentes Aussehen, ist ziemlich glatt und hier und da von deutlich lappigem Bau; an einigen Stellen sind knochenharte Partien fühlbar. Bei genauerer Untersuchung über die Ausdehnung der Tumoren läßt sich feststellen, daß der linke Tumor sich von der Aorta und zwar vom Abgangswinkel der Carotis ab in die Höhe bis zum großen Zungenbeinhorn erstreckt. Der Tumor der rechten Seite reicht nach unten gleichfalls bis zum Aortenbogen, nach oben etwa 1 cm weniger hoch, als der linke. An seiner Außenfläche verläuft bogenförmig die Carotis externa. Seine Schnittfläche bietet die gleichen Verhältnisse wie links, nur ist hier der lappige Bau in geringem Grade angedeutet. Beiderseits sind die M. sternocleidomast. von Neubildungsgewebe reichlich durchsetzt.

Linke Lunge zeigt an der Oberfläche einige flache Knoten, auch bei der Palpation sind mehrere harte Knoten in der Tiefe zu fühlen. Auf dem Durchschnitt das Parenchym gut lufthaltig, es läßt sich reichlich klare, schaumige und leicht blutige Flüssigkeit abstreichen. Gegen den Hilus zu finden sich in dem Gewebe zahlreiche weißliche Einlagerungen, die in ihrer Größe von Erbsen- bis Kirschgröße variieren, sie sind sämtlich von harter Konsistenz.

Rechte Lunge mit glattem Pleuraüberzug, unter derselben mehrere plattenähnliche weißliche Tumoren von weißlichem Aussehen und durchschnittlich von Talergröße und derber Konsistenz. Lungenparenchym wie links. Bronchialverzweigungen der rechten Lunge mit stark geröteter Schleimhaut und trübem rötlichen Inhalt.

Bronchialdrüsen stark schiefrig, ohne Einlagerung von fremdem Gewebe

Milz mit dem Zwerchfell durch strangförmige Adhäsionen verwachsen. Milzkapsel blaß. Maße 13 : 8 : 2,7. Gewicht 200 g. Pulpa blaßrot, Trabekel

und Follikel deutlich. In dem Mark der linken Nebenniere ein kirschkerngroßer weicher Tumor, der beim Schneiden stark zerfällt. Sonst keine Besonderheiten.

Linke Niere mit glatter Oberfläche von normaler Größe und Konsistenz. Auf dem Durchschnitt das Gewebe blutreich und gut transparent.

Rechte Nebenniere ohne Besonderheiten.

Rechte Niere wie die linke.

V. cava inf. enthält wenig flüssiges Blut.

Magen und Duodenum nichts besonderes.

Rechter Leberlappen mit dem Zwerchfell durch zahlreiche strangförmige Adhäsionen stark verwachsen. Rechter Leberlappen ziemlich groß, auf dem Schnitt ziemlich blutreich, Zeichnung deutlich. Linker Lappen von gewöhnlicher Größe, sonst wie rechts. Darm und Genitalien nichts besonderes.

Bei der mikroskopischen Untersuchung der Neubildungsmassen vom Halse ergab sich, daß prinzipiell zwischen den bei der Operation entfernten und durch die Sektion gewonnenen der Zusammensetzung nach kein Unterschied besteht. Hier wie dort besteht das Eigentümliche des Befundes in dem Vorkommen richtigen Knochengewebes in sarkomatösen Partien. Nur insofern ist zwischen den genannten Tumoren ein Unterschied zu erkennen, als das sarkomatöse Gewebe in den exstirpierten Knoten an Quantität hinter demjenigen der sezierten Tumoren zurückbleibt. Da nun die letzteren in der Zeit von 4 Wochen, — von der Operation bis zum Exitus —, gewachsen sind, so können wir sie wohl mit vollem Recht als jüngere Stadien der Neubildung ansehen. Sie zeigen bei Lupenvergrößerung, 16 fach, im Gegensatz zu den älteren, bei denen von einem lappigen Bau nur wenig zu bemerken ist, wenigstens an der Peripherie deutlich lappige Struktur. Hier sind die Läppchen von einem Durchmesser von 5—12—20 mm, zwischen ihnen verlaufen bindegewebige Septen, die von der 1,5—2 mm dicken Kapsel in gleicher Dicke sich abzweigen und sich sehr bald in feine Auslaufer aufteilen, so daß im Inneren von einem lappigen Bau nichts mehr zu sehen ist.

Das histologische Bild der Neubildung ist ein äußerst mannigfaltiges. Man erkennt bei Lupenvergrößerung:

1. Partien, die nur aus dichtgedrängten Zellen ohne Intercellularsubstanz zu bestehen scheinen.

2. Partien, die infolge der lockeren Lagerung ihrer Zellen und einer bei Hämalaunfärbung hellblau erscheinenden Grundsubstanz an Schleimgewebe erinnern.

3. Partien, wo die Intercellularsubstanz fibrillär neben den Zellen an Mächtigkeit zugenommen hat und wo schließlich die letzteren gegenüber breiten, unregelmäßig angeordneten Bändern und Balken zurücktreten.

4. Knorpelähnliche Partien in geringer Zahl.

5. Ein Maschenwerk von dunkel-eosinroten Balken, die, anscheinend homogen, in ihrer Anordnung sehr an eine Knochenspongiosa erinnern,

In den Maschen oder Markräumen liegt teils das gleiche Sarkomgewebe, wie in den unter 1 erwähnten Partien, teils ein lockeres, markähnliches Gewebe.

Irgend eine Gesetzmäßigkeit im Wechsel dieser Teile ist nicht erkennbar, sie liegen vielmehr wirr durcheinander; nur das läßt sich, wenigstens an den jüngeren Tumoren, beobachten, daß die zelligen sarkomatösen Partien mehr der Peripherie angehören; für die älteren Stadien gilt das nur in ganz beschränktem Maße, denn hier herrscht das spongiöse Knochengewebe so stark vor, daß das Sarkomgewebe nur mehr als „Mark" imponiert.

Bei mikroskopischer Untersuchung erweisen sich die unter 1 erwähnten Partien als ein sarkomatöses Gewebe, bestehend aus mittelgroßen Spindelzellen, die z. T. etwas geschlängelt, häufig dicht gedrängt nebeneinander liegen und an vielen Stellen nichts von einer Intercellularsubstanz aufweisen. Meist sind sie ziemlich lang und schmal, zeigen in der Mitte, wo der Kern liegt, eine bauchige Anschwellung, vielfach findet man jedoch auch breitere und plumpere Formen. Das Protoplasma nimmt die Eosinfärbung gut an, zeigt jedoch keine scharfe Begrenzung. Der Kern ist bläschenartig, meist sehr schmal und lang, stäbchenförmig, häufig auch oval, so daß sein Breitendurchmesser nur die Hälfte oder ein Drittel des Längendurchmessers beträgt. Er zeigt ein feines Chromatingerüst und regelmäßig 1—2 deutliche Nucleoli. Neben solchen Zellformen findet man auch reichliche runde und plumpe, deren Protoplasma ziemlich stark glänzend und dunkler eosinrot ist, und in denen sich die verschiedensten Stadien der Kernteilung nachweisen lassen. Im allgemeinen liegen die Zellen dieser Teile regellos durcheinander und bieten in den Präparaten bald Quer-, bald Längs- oder Schrägschnitte dar, an manchen Stellen dagegen zeigt sich eine Anordnung in breite Züge, in denen die Zellen nur längs, in anderen, wo sie nur quer getroffen sind. Häufig kommen nun auch Partien vor, wo die Lagerung der Zellen eine lockrere wird, wo nicht mehr Zellleib an Zellleib stößt, sondern mehr oder weniger breite Spalten zwischen den Zellen vorhanden sind. In diesen Spalten verlaufen vielfach Fasern und Züge von fibrillärer Intercellularsubstanz teils nur als einzelne geschlängelte Fäden, teils als Balken von einer Breite vielleicht von 3 Lymphocyten. Diese Balken scheinen sich untereinander zu verflechten und bilden so ein großmaschiges Netz, in dem wieder die feinen Fasern teils einander parallel, teils sich in allen Richtungen durchflechtend verlaufen und zwischen sich in den kleinen Maschen je eine Tumorzelle einschließen. Daneben kommen Partien von rein bindegewebigem zellarmen Charakter, wo man wesentlich wellige Züge von derbem Bindegewebe mit einigen spärlichen Zellen zu sehen bekommt.

Vielfach zeigen sowohl die erwähnten feinen Fibrillen, als auch die etwas breiteren Bänder ein homogen glänzendes Aussehen. An solchen Stellen findet man auch ziemlich viele, zerstreut umherliegende, kleine unregelmäßige Schollen von dem gleichen hyalinen Aussehen. Außer

solchen Partien mit fibrillärer und hyaliner Intercellularsubstanz findet man besonders in den jüngsten Teilen des Tumors solche mit schleimigem Charakter. Dieselbe ist homogen, hellblau und liegt zwischen spindelförmigen oder sternförmig verzweigten Zellen, die einen runden Kern von der doppelten Größe eines Lymphocytenkerns aufweisen. Im allgemeinen sind solche Partien von schleimigem Charakter sehr spärlich, sie sind entweder im Zusammenhang mit den bindegewebigen oder den sarkomatösen Partien, in den letzteren bilden sie meist schmale Streifen, an deren Rande ein Übergang der Sarkomzellen in die Zellen des Schleimgewebes wahrzunehmen ist. Die Gefäße des sarkomatösen Gewebes sind im ganzen spärlich, sie haben den Charakter von Übergangsgefäßen mit spaltförmigem, selten rundem Lumen. Ihr Lumen ist meist einfach spaltförmig. In den peripherischen jungen sarkomatösen Teilen findet man hier und da auch größere Gefäße, Arterien oder Venen, z. T. durch Geschwulstmassen thrombiert. Als Besonderheiten findet man hier und da, aber sehr spärlich in dem Sarkomgewebe kleine runde Komplexe von Zellen, die als etwas fremdartiges erscheinen. Sie haben mit den später noch zu beschreibenden Thyreoideabläschen eine solche Ähnlichkeit, daß wir nicht anstehen, sie für identisch zu halten. Kleine runde Gebilde, aus 4—6 dicht gelagerten Zellen bestehend, an denen eine charakteristische Form nicht zu erkennen ist, sie haben kein Lumen im Innern. Von dem Sarkomgewebe sind diese Zellhaufen meist durch eine Spalte getrennt. Weiterhin findet man ganz an der Peripherie, speziell in einem bestimmten Block, quergestreifte Muskelfasern. Dieselben sind immer einzeln gelegen, verlaufen entweder gerade oder mehrfach geknickt. Teilweise zeigen sie das gewöhnliche Aussehen und die Breite normaler quergestreifter Muskelfasern, teilweise aber bleibt ihr Breitendurchmesser hinter dem normaler Muskelfasern beträchtlich zurück und beträgt im Minimum nur 5 μ. Dabei ist aber die Querstreifung und das Sarkolemm noch gut zu erkennen. Wechselnd ist auch die Länge dieser Fasern, die längsten kommen ungefähr dem halben Durchmesser des Gesichtsfeldes (Leitz, Objekt 3, Ocul. 1) gleich, die kürzesten haben oft nur eine Länge von 0,02 mm. Diese kurzen Stücke liegen meist in der Fortsetzung einer längeren Faser, sind aber von derselben deutlich getrennt. An anderen Stellen sieht man etwas längere Fragmente, die an einem Ende kolbig aufgetrieben sind. Solche Muskelfasern kommen, wie schon erwähnt, nur ganz an der Peripherie des Tumors vor und zwar da, wo derselbe in die Muskulatur des Halses eingewuchert ist.

Die Partien von knorpliger oder knorpelähnlicher Struktur. Nur selten sind darunter Bildungen zu finden, die man als rein hyalinen Knorpel auffassen muß, es sind dies relativ kleine, rundliche Herde, deren homogene Grundsubstanz eine eosinrote Farbe aufweist. Trotzdem ist an dem knorpeligen Charakter solcher Stellen nicht zu zweifeln, weil man in die Grundsubstanz eingebettet zahlreiche Höhlen z T. mit deutlicher Kapselmembran findet, die entweder 1 oder 2—3 Zellen mit 1, seltener 2 Kernen enthält. Diejenigen Höhlen, die nur eine und dann meist ziem-

lich stark retrahierte Zelle enthalten, sind gewöhnlich schön rund, diejenigen, wo in der Höhle mehrere Zellen liegen, haben einen mehrfach halbkreisförmig ausgebuchteten Kontur. Die Zellen darin haben sich an ihren Berührungsflächen abgeplattet, so daß jene für wachsenden Knorpel charakteristischen Bildungen zu stande gekommen sind. Eine scharfe Abgrenzung dieser Knorpelherde gegen die Umgebung ist nicht möglich, vielmehr kann man deutlich Übergangsstadien von Zellen der sarkomatösen Teile in jene der knorpeligen Partien beobachten. Vielfach erscheint nämlich um solche Knorpelherde herum das Sarkomgewebe etwas dichter gefügt, besonders dadurch, daß die Zellen alle parallel und circulär angeordnet sind und so einen ähnlichen Anblick bieten, wie die Zellen eines Perichondrium. Je näher man nun dem knorpeligen Herd kommt, um so reichlicher entwickelt findet man die homogene Intercellularsubstanz, und während die Zellen anfänglich noch deutlich spindelig erscheinen, sieht man sie allmählich in runde Formen übergehen und eingeschlossen in unzweifelhafte Höhlen.

Viel häufiger jedoch als solche knorpelige Herde sieht man entweder in Verbindung mit den bindegewebsreichen Partien oder sogar auch mit den schleimigen Partien Streifen oder Züge von knorpelartiger Beschaffenheit. Hier sind in einer homogenen oder manchmal fibrillären Grundsubstanz, die schwach eosinrot gefärbt ist, reichlich runde oder ovale Höhlen vorhanden, in denen die Zellen gelegen sind. Die Höhlen sehen ganz aus wie die Höhlen der hyalinen Teile, eine Kapselmembran ist selten wahrnehmbar. Was die Zellen anlangt, so sind sie entweder stark retrahiert oder ziemlich groß, schön rund und von einer feinen roten Linie begrenzt; vielfach scheinen die Zellen in etwas unregelmäßigen Längsreihen von etwa 3—6 Zellen hintereinander zu liegen (Taf. II Fig. 1 d).

5. Das einer Knochenspongiosa ähnliche Balkenwerk besteht aus geraden und gebogen verlaufenden Bälkchen, die vielfach untereinander zusammenhängen und mehr oder weniger große Maschenräume zwischen sich fassen, selten auch vereinzelt liegen. Die Breite der Bälkchen ist sowohl im allgemeinen als auch an den einzelnen Bälkchen wechselnd, im allgemeinen beträgt die größte Breite etwa 0,3 die geringste 0,07 mm. Während bei Lupenbetrachtung die Bälkchen alle gleich aussehen, lassen sich jetzt bei genauerer Untersuchungen zwei Arten unterscheiden: erstens solche, die infolge des Verhaltens und Aussehens ihrer Zellen und Höhlen näher dem Knorpel zu stellen sind (Taf. II, Fig. 1), und zweitens echt knöcherne. Die erste Art von Bälkchen enthält viele rundliche oder unregelmäßig langgestreckte Höhlen in einer dunkel-eosinroten Zwischensubstanz. Die Höhlen sind fast regelmäßig durch feine blaue Linien begrenzt. Der Durchmesser der Höhlen beträgt ungefähr 10 μ, ebensoviel wie bei den rein morphologischen Partien. Die Zellen in der Höhle sind größtenteils stark geschrumpft. Manchmal findet man in einer Höhle 3 Zellen. Die Entfernung der Höhlen voneinander ist in den einzelnen Balken sehr verschieden, bald findet man relativ wenig, sodaß der Abstand ungefähr

3—4 mal so groß ist, wie der Höhlendurchmesser, oder sie liegen so nahe beieinander, daß nur ganz schmale Septen sie trennen, und das ganze in seiner Form an ein Sieb erinnert. Diese letzteren Bildungen findet man besonders im Centrum ziemlich breiter Balken, die am Rande dann meist eine zellärmere knochenähnliche Zone aufweisen. Außer den feinen blauen Linien, welche die einzelnen Höhlen begrenzen, sieht man in diesen Balken noch vielfach solche Linien verlaufen, und zwar z. T. in konzentrischen Kreisen um die Höhlen oder parallel dem unregelmäßig gebuchteten Rand der Bälkchen, namentlich da, wo eine knöcherne Zone an demselben zu bemerken ist oder da, wo sie mit den erwähnten hyalinen Streifen in Verbindung stehen. Was nun diese knorpeligen Balken von den beschriebenen knorpeligen Partien, den Herden und Zügen unterscheidet, das ist vor allem der Umstand, daß sie sich mit Eosin viel dunkler färben als die hyalinen Partien, daß sie ferner verkalkt waren, wie sich sowohl aus den blauen Linien als besonders gut durch die Schmorlsche Färbung erkennen läßt. Mit den rein knorpeligen Zügen und Streifen stehen diese Balken vielfach in direkter Beziehung, insofern als sie direkt aneinanderstoßen; die Grenze ist immer scharf gegeben, entweder dadurch, daß eben die Färbung der Interzellularsubstanz jenseits intensiver ist als diesseits, es verläuft eine blaue, unregelmäßige Linie zwischen beiden Arten von Geweben. Man kann solche Bildungen, die wegen ihres balkigen Baues und der Verkalkung ihrer Grundsubstanz dem Knochen sehr nahe stehen, wegen ihrer knorpeligen Struktur aber auch eine nicht zu verkennende Verwandtschaft mit dem Knorpel haben, wohl mit vollem Recht als Knochenknorpel bezeichnen.

Was nun die zweite Art von Balken (f) anlangt, so unterscheidet sie sich von der ersten dadurch, daß ihre Höhlen kleiner und unregelmäßig gezackt erscheinen und in großen Entfernungen voneinander liegen, daß ferner die Balken nichts von feinen, blauen Linien aufweisen, sondern entweder ganz verkalkt sind oder an den Rändern osteoide Säume aufweisen, sodaß man also hier nicht an deren knöchernen Natur zweifeln kann. Endlich findet man bei einer großen Zahl der Knochenbalken am Rande einen Besatz von Osteoblasten, große cylindrische oder dreieckige Zellen mit dunkelgefärbtem Protoplasmaleib.

Der Quantität nach halten sich hier beide Arten von Balken das Gleichgewicht.

Das Gewebe in den Maschenräumen dieser Balken ist entweder, und zwar zum kleinen Teil, das gewöhnliche Sarkomgewebe, oder es ist lockeres Gewebe, das zwischen Spindelzellen eine Anzahl von kleinen, runden Zellen, in der Größe von Lymphocyten, und wie diese mit dunkelgefärbtem Kern, aufweist. Das Gewebe ist auch ziemlich reichlich mit Blutgefäßen versehen. Riesenzellen sind nirgends wahrnehmbar, wohl aber die schon erwähnten Osteoblasten.

Die schon makroskopisch als Reste von Thyrenideagewebe erkannten Partien der Peripherie erwiesen sich bei mikroskopischer Betrachtung aus

kleinen Läppchen bestehend, deren größtes einen Durchmesser von etwa 3 mm besitzt. Hier und da sind die Läppchen stark komprimirt, vielfach aber in ihrer Form nicht weiter beeinträchtigt. Ihrer Zusammensetzung nach kann man zwei Arten unterscheiden, nämlich solche, wo die Drüsenbläschen durch schmale Stromabalken voneinander getrennt in ihrer Größe und Form einander sehr ungleich sind, bald schön rund, bald mit unregelmäßig ein- und ausgebuchteter Wand und im Innern wenig Colloid enthaltend; ihr Epithel ist niedrig kubisch, mit undeutlichen Zellgrenzen; oder zweitens Knoten, wo die einzelnen Bläschen von ziemlich breiten Stromabalken getrennt werden, ziemlich die gleiche Größe haben, ein kleines, kaum erkennbares Lumen besitzen und wenig oder gar kein Colloid enthalten. In solchen Knoten findet man auch ziemlich reichlich längsgetroffene Stränge oder Schläuche von dem gleichen Verhalten.

Direkt unter der Kapsel der älteren, durch Operation entfernten Tumoren findet man hier und da im Sarcomgewebe kleine Partien von Drüsensträngen, die ganz das gleiche Aussehen wie die letzterwähnten haben. Sie gehen kaum 3 mm in die Tiefe des Tumors ein, sind ohne Verzweigungen und sind von dem Sarkomgewebe durch kleine Spalten getrennt. Selten findet man auch mehr in der Tiefe der Tumoren solche epitheliale Schläuche, aber wenn sie vorhanden sind, kann man immer die Beobachtung machen, daß sie nahe einem bindegewebigen Septum gelegen sind.

In den jüngeren Tumoren ist von Drüsenschläuchen nichts zu finden, hier ist die Grenze zwischen Tumor und Drüsenschlauch ziemlich scharf.

Die Tumorknoten der Lunge erweisen sich als richtige Metastasen, in denen sich sowohl sarkomatöses, als jene beschriebenen Knochenknorpelbälkchen, — allerdings diese nur in ganz geringer Zahl —, als ganz besonders echtes Knochengewebe befindet. Dieses letztere bildet eigentlich die Hauptmasse der Metastasen. Es bildet im Centrum der Knoten ein dichtes Netzwerk aus ziemlich plumpen Balken mit größtenteils engen Maschen. In diesen Maschen findet sich das sarkomatöse Gewebe, hier ziemlich locker gebaut und viele größere oder kleinere Haufen von Kohlepigment zwischen sich bergend. An den Rändern der Knochenbälkchen sitzt fast durchweg ein Besatz von deutlichen Osteoblasten. In den peripherischen Teilen der Knoten sieht man noch die Alveolen der Lunge gut erhalten und in denselben kleine, wenig retrahierte Pfröpfe aus Tumorzellen mit viel knöcherner und hyaliner Interzellularsubstanz. Vielfach kann man sowohl in den Knoten, als auch in Lungenpartien, die auf den ersten Blick normal erscheinen, größere Blutgefäße finden, deren Lumen ganz oder teilweise von Geschwulstthromben ausgefüllt ist.

Der Knoten in der Nebenniere besteht nur aus sarkomatösem spindelzelligem Gewebe von ganz der gleichen Art, wie die rein sarkomatösen Teile des Schildrüsentumors. Die Zellen sind hier meistens in breitere oder kleinere Züge angeordnet, die sich regellos durchkreuzen. Zwischen den Zellen ist eine Interzellularsubstanz nur in Form feiner Fibrillen zu erkennen.

Fall II. Ineichen, Léon, 63 jähriger Knecht, wurde am 14. März 1902 auf die chirurgische Klinik des Herrn Prof. Kocher aufgenommen. Aus der Krankengeschichte, für deren gütige Überlassung ich Herrn Professor Kocher meinen besten Dank sage, ist folgendes zu entnehmen:

Patient hat angeblich bis vor einem Jahr einen ganz normalen „dünnen" Hals gehabt, er bemerkte erst im Mai 1901 eine Anschwellung, die ziemlich rasch bis zu ihrer jetzigen Größe herangewachsen sei. Anfänglich sei die rechte Halsseite schmerzhaft gewesen, nach wenigen Monaten sollen aber die Schmerzen aufgehört haben. Seit Dezember bestehe Heiserkeit und seit etwa 3 Wochen will Patient Beschwerden beim Schlucken von Brot haben, andere Speisen konnten ohne Mühe geschluckt werden. Von Atembeschwerden, Abmagerung hat Patient nichts bemerkt. Patient war angeblich bisher nie ernstlich krank. Strumen oder maligne Tumoren seien in der Familie bisher nicht vorgekommen.

Der Allgemeinstatus bietet keine Besonderheiten. Der Ernährungszustand ein mittlerer. Beim speziellen Halsstatus wird rechts eine stark mannsfaustgroße, kugelige Struma festgestellt, dieselbe ist von sehr derber Konsistenz (knorpelhart), nicht schmerzhaft, die Haut darüber verschieblich.

Der Tumor reicht nach außen bis in die Senkrechte durch die äußere Gehörsöffnung, nach oben bis in die Höhe des Zungenbeins, nach links bis in die Senkrechte durch den inneren Lidwinkel, nach unten ist er nicht sicher abzugrenzen. Der Tumor bildet eine kompakte Masse mit rundlichen, wenig erhabenen Höckern. Nach der Seite ist er nur wenig mit den Halseingeweiden verschiebbar. Eine geringe Verschieblichkeit gegen den Larynx ist möglich. Der Larynx stark nach links verschoben, er steht mit seiner Incisur in der Senkrechten durch die linke Pupille; Trachea entsprechend nach links verschoben. Der M. sternocleidomast. zieht rechts über das äußere Viertel der Geschwulst hinweg. Der Tumor geht nach links mit einem 2½ mm dicken, sehr derben Isthmus in den linken etwa eigroßen Lappen über, der aus mehreren steinharten Knollen besteht. Von normaler Schilddrüse nichts fühlbar.

Der Tumor wurde in der üblichen Weise nach Lösung einiger Verwachsungen mit den Mm. sternothyr. und sternohyoid. exstirpiert, wobei sich die Trachea als ganz eingebettet in eine Rinne an der Hinterseite des Tumors erwies.

Der dem Pathologischen Institut zur Untersuchung überwiesene Tumor bot makroskopisch folgende Verhältnisse: Tumor besteht aus zwei ungleichgroßen, miteinander zusammenhängenden Knoten; der größere etwa birnförmig, seine Maße betragen 9 : 8 : 11½, der kleinere kugelig, 4 : 2 : 2½. An dem letzteren hängt ein lappiges, weiches Gebilde, an dessen Oberfläche kleine bräunliche, durchscheinende Knötchen erkennbar sind, anscheinend Glandula thyreoidea. Zwischen dem großen und kleinen Tumor verläuft eine mäßig tiefe, glatte Furche, nahezu S-förmig gebogen (Trachealfurche). Der Überzug beider Tumoren wird von einer glatten, durchsichtigen, bindegewebigen Membran gebildet, an welcher einige Muskelfetzen hängen

Beide Tumorknoten sind von knochenharter Konsistenz, nur an einem ungefähr handtellergroßen Bezirk der Vorderfläche ist die Konsistenz wenigstens oberflächlich weich. Durch die Kapsel scheint gelbliches Tumorgewebe durch. Auf der Sägefläche verläuft an der Grenze zwischen dem großen und kleinen Tumor eine tief einschneidende Furche. Beide Knoten bieten auf der Sägefläche kein differentes Bild. Die Fläche hat eine hellgelbe Farbe, ist wenig transparent und von knochenharter Konsistenz. Das Ganze sieht aus wie kompakte Knochensubstanz, hier und da sogar wie sklerotisches oder elfenbeinernes Knochengewebe, nirgends eine deutliche spongiöse Anordnung. Bei genauerer Betrachtung lassen sich folgende Einzelheiten erkennen: An der Peripherie ist ein schmaler, 1—2 mm breiter Saum nicht verkalkten Gewebes von mäßiger Transparenz und ziemlich weicher Konsistenz. Nach innen davon eine ¼ cm breite Zone, die ausgezeichnet ist durch feine, sandige, kalkharte Partikelchen, eingelagert in sonst weiches Gewebe, wie es an dem erwähnten peripherischen Saum vorhanden ist. Auf diese Partie folgt nach innen kompakte Knochensubstanz. Sie reicht in dem großen Tumor bis an die äußerste Peripherie. Auf einer tangential und mehr nach vorn gefallenen Sägefläche wiegen die weicheren Partien vor, namentlich die mit den sandigen Einsprengungen, nur im Centrum befindet sich eine elfenbeinerne, 2—2½ cm im Durchmesser betragende Partie von zackiger Form. Der größte Teil des weichen Gewebes hat hier einen ganz leicht grünlichen Farbenton, er ist sehr feucht und stark zerklüftet. Auf dieser Sägefläche sind mehrere kleine, circumscripte Partien von stark durchscheinendem, weißlichem Gewebe und knorpelharter Konsistenz. An der Peripherie sind hier kleine Knötchen von 2—3 mm Durchmesser vorhanden, die nur aus weichem, weißlichen Gewebe bestehen, ohne härtere Einsprengungen.

An dem kleineren, linken Knoten ist an der Peripherie rotbräunliches Schilddrüsengewebe in einer schmalen Zone vorhanden. Mehr gegen das Centrum ist ein 2 cm langer und 1—2 mm breiter, etwas gebogener Balken gelagert, der an seinem Rande etwas braungelb, im Centrum mehr hellgelb aussieht, von ganz der Art, wie alte Kalkherde der Schilddrüsen.

Das schon erwähnte weiche, anhängende Gebilde von vielleicht Pflaumengröße zeigt auf dem Durchschnitt kleine, bräunliche Knötchen. Dieselben sind stark transparent, sodaß das Ganze aussieht wie ein Stück einer Struma colloides.

Mikroskopische Untersuchung.

Die Lupenbetrachtung von großen Übersichtsschnitten (etwa 25 μ dick) zeigt eine im großen und ganzen ziemlich dünne Kapsel als Überzug des Tumors, deren Dicke von ¼—2 mm wechselt. Sie besteht aus mehreren Schichten derben Bindegewebes, das nach außen ziemlich locker, nach dem Tumor zu sehr fest gefügt erscheint. In den lockeren Partien sind ziemlich viele Gefäße, deutliche Arterien und Venen, sowie langgestreckte Kapillaren mit weitem, rundlichem und sternförmigem Lumen. Vielfach sind in der Kapsel auch kleine Läppchen von Schilddrüsengewebe wahrnehmbar, die größten von

einem Durchmesser von 1 mm, die kleinsten etwa ½ mm. Alle solche Läppchen zeigen in ihrem größten Durchmesser eine Parallelität mit der Kapsel der Axe (Kompressionserscheinung). Die einzelnen Drüsenbläschen, die gut erkennbar sind, haben z. T. gleiche Größe, immer jedoch befindet sich unter ihnen mindestens eines, das die anderen an Größe überragt. Fast alle Bläschen enthalten im Innern mehr oder weniger viel Colloid. Außer solchen Herden von Drüsengewebe finden sich in der Kapsel ungefähr ebenso große Herde von sarkomatösem Charakter.

Die Kapsel sendet nach dem Innern des Tumors im ganzen spärliche, feine Septen, die zahlreiche Gefäße, z. T. auch kleine Reste von Schilddrüsengewebe enthalten. So entstehen an der Peripherie vielfach kleine, ziemlich scharf gesonderte Läppchen, von annähernd rundlicher oder ovaler Form mit einem Durchmesser, der zwischen 0,25—5—10 mm schwankt. Die kleinsten dieser Knoten scheinen lediglich aus Sarkomgewebe zu bestehen, bei den größeren tritt sehr bald im Centrum ein knöchernes spongiöses Balkenwerk auf. Das Sarkomgewebe bildet dann nur am Rande einen schmalen Saum und bildet die Ausfüllung der „Markräume". An anderen Stellen der Peripherie und speziell auch im Innern des Tumors ist die Lappung undeutlich oder garnicht ausgesprochen. An ihnen sieht man dann unter der Kapsel einen bis zu 1 oder 1½ cm breiten Saum sarkomatösen Gewebes, welches an vielen Stellen eine Gliederung in kleine runde Bezirke zeigt. Diese Bezirke hängen vielfach untereinander zusammen und zeigen meist genau im Centrum ein kleines Lumen. Es dürfte sich also hier um eine sogenannte circumvasculäre Anordnung des Sarkomgewebes handeln. Auf dieses Sarkomgewebe folgt nach innen ein Netzwerk, gebildet aus kontinuirlich untereinander zusammenhängenden Knochenbälkchen, in dessen Maschen ein markähnliches, zum Teil locker gebautes, zum Teil dichteres, dem Sarkom gleichendes Gewebe liegt. Die Knochenbälkchen sind in ihrer Dicke in verschiedenen Bezirken verschieden, z. T. sind es schlanke, schmale Bälkchen mit relativ wenig Verzweigungen und demgemäß großen Maschenräumen, z. T. aber sind sie plump und dick, vielfach untereinander zusammenhängend, und nur ganz kleine, meist rundliche Hohlräume zwischen sich lassend. Meist sind die Balken homogen eosinrot, gelegentlich sind aber auch welche zu finden, die nur am Rande eosinrot, im Innern dagegen einen bläulichen Farbenton aufweisen. Der Verlauf und die Verzweigungen der Knochenbälkchen ist zum großen Teil ein anscheinend ungeordneter, andererseits aber läßt sich auch eine gewisse Anordnung konstatieren. Einmal dadurch, daß die Hauptbälkchen radiär von einem Centrum ausstrahlen und so große und kleinere Herde bilden, ein andermal dadurch, daß die Hauptbälkchen zirkulär angeordnet, teils einen völlig geschlossenen Kreis bilden um ein anscheinend bindegewebiges Centrum, teils nur einen halben oder ¾ Kreisbogen bilden oder endlich einen parabolischen Verlauf, ähnlich dem Schwanze eines Kometen, indem auch sie eine schmalere Spitze und ein breiteres Ende aufweisen.

An einigen Stellen findet man zwischen dem Knochengewebe deutlich blaues sarkomatöses Gewebe, an anderen breite Felder eines fein porösen, rötlichen Gewebes; endlich findet man auch einzelne, immerhin wenige hellblau gefärbte Stellen, wo das Gewebe den Eindruck von hyalinem Knorpelgewebe macht.

An einigen Partien endlich sieht man zwischen den Knochenbalken größere und kleinere Partien von Schilddrüsengewebe, das aus vielen kleinen, runden, ungefähr gleichgroßen Bläschen zu bestehen scheint, die teils dicht beieinander liegen, teils von etwas breiteren bindegewebigen großen Zügen getrennt.

Mikroskopische Untersuchung. (Leitz Obj. 3 und 7.)

1. Die rein sarkomatösen Teile, die nur an tangentialen Schnitten in größerer Ausdehnung zu erhalten waren, bestehen vorwiegend aus Spindelzellen, die in ihrer Größe etwas variieren, von mittelgroßen bis großen. Sie sind wirr durcheinander gelagert, nur an manchen Stellen sind breitere Züge von nur quer- oder längsgetroffenen Zellen sichtbar. Zellgrenzen sind meist nicht scharf zu erkennen, obwohl hier und da zwischen den einzelnen Zellen kleine Spalten vorhanden sind. Die Zellkerne sind schön bläschenförmig, spindlig bis oval, selten stäbchenförmig, ihre Länge durchschnittlich 10—13 μ, ihre Breite 2—3 μ. Bisweilen trifft man auf ziemlich stark und diffus gefärbte Kerne, die gewöhnlich viel schmaler und etwas länger als die genannten erscheinen. Außer diesen Elementen finden sich nun in mäßig reichlicher Menge an einigen Stellen des Tumors dazwischen Zellen, die größer, bezw. breiter und rundlicher erscheinen, mit intensiv rotem Protoplasma und manchmal mehreren, häufig aber nur einem großen protoplasmatischen Ausläufer besitzen. Im Innern solcher Zellen liegen entweder central oder nach dem einen Pol zu mehrere runde, bläschenförmige Kerne, deren man 3—10—20 zählen kann. Solche Zellen wird man als Riesenzellen bezeichnen müssen, wenn sie auch im Vergleich mit den Riesenzellen, wie sie sich z. B. bei einer Epulis finden, klein erscheinen.

Als einen weiteren recht eigentümlichen Befund können wir das Vorkommen von wenigen, zerstreuten Drüsenbläschen erwähnen, die den Drüsenbläschen des Schilddrüsengewebes, wie wir es später noch schildern, auffallend gleichen. Dieselben finden sich mitten im Sarkomgewebe, meist etwas retrahiert, sind klein, rund, haben einen Durchmesser von etwa 30 μ. Ihr Epithel ist ungefähr kubisch und umgrenzt ein sehr kleines Lumen, in welchem Colloid kaum nachzuweisen ist. Hier und da finden sich auch etwas größere Bläschen mit viel Colloid im Innern, und an sehr wenigen Stellen liegen eine ganze Anzahl solcher Bläschen, vielleicht 10, in einem Gesichtsfeld beisammen.

Intercellularsubstanz läßt sich deutlich, besonders bei Färbung nach van Gieson, als feine, leicht wellig verlaufende Fäden zwischen jeder einzelnen Zelle des Sarkomgewebes nachweisen. Diese Fäden vereinigen sich an sehr vielen Stellen zu schmalen, welligen Zügen, von vielleicht der Breite eines Zellkerns. An wieder anderen Stellen sind die Züge noch breiter, homogen und bilden ein kleinmaschiges, unregelmäßiges Gitterwerk, das in seinen Maschenräumen je eine Sarkomzelle einschließt. Die Zellen in den Maschen sind dann

nicht mehr deutlich spindelförmig, sondern haben eine unregelmäßige, der Masche angepaßte Form. In ungefähr der gleichen Häufigkeit, wie diese unregelmäßige Beschaffenheit des intercellulären Gitterwerks finden wir aber auch eine regelmäßigere Gestaltung desselben, da, wo es nämlich gleichmäßige runde Hohlräume begrenzt, in denen gleichfalls rundliche Zellen liegen. An diesen letzteren ist dann sehr häufig eine deutliche Zellgrenze in Form einer feinen, gefärbten Linie erkennbar, während der Protoplasmaleib die Farbe meist nur schwach angenommen hat. Des weiteren finden wir auch die Intercellularsubstanz als kleine homogene Schollen, die manchmal bis zur Größe eines roten Blutkörperchen angewachsen sind. An einigen, sehr wenigen Stellen finden wir kleine Partien des Gewebes, wo die Intercellularsubstanz einen ganz anderen Eindruck macht, nämlich den von Schleimgewebe. Hier sind die Zellen sternförmig verzweigt, hängen mit den Verzweigungen untereinander zusammen und schließen in den dadurch zustande gekommenen Maschen eine hellblaue, sehr durchsichtige, anscheinend homogene Grundsubstanz ein. Diese Partien stehen in direktem Zusammenhang mit dem übrigen Sarcomgewebe und ein Übergang der Zellen dieses in die jenes läßt sich ganz gut erkennen.

Einen recht eigenartigen Befund zeigen die Gefäße der sarkomatösen Partien. Sie sind im ganzen recht zahlreich vorhanden. In ihrer einfachsten Form sieht man sie mit einem spalt- oder sternförmigen oder etwas unregelmäßig eingebuchteten Lumen und einer dünnen Wand, die entweder nur aus einer dünnen Endothelschicht oder einer daran anschließenden, nur aus wenig Schichten bestehenden bindegewebigen Adventitia besteht. Im Gegensatz zu diesen Gefäßen, die, ohne weiter aufzufallen, mitten im Sarkomgewebe liegen, stehen andere, die, von dem gleichen Kaliber, schon bei schwacher Vergrößerung durch eine etwas dunklere Färbung ihrer Wand die Aufmerksamkeit des Beschauers auf sich lenken. Auch sie sind spaltförmg, manchmal etwas gebogen oder verzweigt, ganz wie die andern. Was sie aber mehr hervorstechen macht, ist der Umstand, daß die an das Endothel anstoßenden Sarkomzellen in ihrer Form nicht mehr spindlig, sondern fast kubisch sind und daß sich dieselben in vielen derjenigen Gefäße, die eine Adventitia besitzen, zwischen diese und das Endothel gelagert haben. In diesen einfachen Stadien nur einschichtig und dann teilweise fast schön kubisch finden sich in fortgeschritteneren Stadien mehrere Lagen von Tumorzellen zwischen dem Endothel und der Adventitia. (Taf. II, Fig. 5.) Die Zellen sind in solchen Fällen nicht mehr kubisch, sondern meist spindlig, wie die übrigen Tumorzellen, von denen sie sich durch nichts unterscheiden lassen. Durch diese eingelagerten Zellmassen wird das Lumen der Gefäße entweder zu einem in gerader Linie und spaltförmig verlaufenden, oder es wird sternförmig, während die dazu gehörige Adventitia als schöner Kreis diese Bildungen einrahmt. In anderen Fällen ist nur auf einer Seite das Endothel nach dem Lumen zu gedrängt, d. h. es ragt als halbkugelige Vorwölbung in das dadurch halbmondförmig verengte Lumen, auch hier sind die Zellen die gleichen wie sonst. In wieder anderen Fällen ist die

Vortreibung des Endothels nicht so stark, sondern nur knoten- oder knospenförmig, bisweilen aber in einem Querschnitt mehrfach vorkommend. In diesen Knospen, wie auch schon in den halbkugligen Vorwölbungen liegen die Zellen manchmal nach Art von Zwiebelschalen geschichtet. Solche Bildungen findet man dann auch häufig polypenartig ins Lumen vorragend und nur mit einem schmalen Stiel mit der Wand verbunden. Auch über diesen Bildungen findet sich immer ein deutlicher kontinuierlicher Endothelbelag (Taf. II, Fig. 3). An manchen Schnitten findet man mitten im Lumen und ohne Zusammenhang mit der Wand kleine, runde, aus Sarkomzellen bestehende Gebilde, die von einem zirkulären Überzug von Endothel umgeben sind (Taf. II, Fig. 4). Dieselben sind wohl mit vollem Recht als Querschnitte von solchen polypösen Bildungen aufzufassen, die entfernt von der Basis gefallen sind und infolgedessen den Zusammenhang mit der Wand nicht direkt erkennen lassen.

An einigen etwas größeren Gefäßen der Peripherie, an welchen sich schon eine Elastica findet, kann man besonders schön durch Färbung derselben nach Weigert und Gegenfärbung der Zellkerne mit Alaunkarmin oder durch Färbung nach van Gieson eine Aufblätterung der hier mehrschichtigen Adventitia durch eingedrungene Geschwulstzellen konstatieren und gleichzeitig eine dadurch entstandene spaltförmige Verengerung des Lumens. Solche Bilder entsprechen dem, was Hedinger speziell für die Sarkome der Schilddrüse beschrieben hat.

Was nun endlich die schon bei Lupenbetrachtung auffallende circumvasculäre Anordnung des Sarkomgewebes an einigen Stellen anlangt, so erweist sich dieselbe bei eingehender Untersuchung als eine sogenannte „sekundäre", d. h. durch Nekrose bestimmter von den jeweiligen Gefäßen gleich weit entfernter Partien bedingt. Diese Nekrosen betreffen manchmal nur eine schmale Partie des Geschwulstgewebes, vielleicht nur einen Ring, dessen Breite 1—2 Zellen ausmacht.

2. Knorpelige Partien. Dieselben sind im ganzen an Quantität ungefähr dem Sarkomgewebe an die Seite zu stellen, bleiben also in dieser Hinsicht weit hinter dem Knochengewebe zurück. Man findet den Knorpel hauptsächlich in den peripherischen Partien des Tumors, in den centralen ist er fast garnicht zu finden. Er tritt entweder in Form kleiner, rundlicher Herde oder mehr oder weniger breiter Züge in dem sarkomatösen und dem nachher noch zu beschreibenden osteoiden und knöchernen Gewebe auf. Die Abgrenzung gegen das umgebende Gewebe ist nirgends eine scharfe. Wenn sich Sarkomgewebe als Umgebung findet, so sind in diesem die Zellen nahe dem Knorpel etwas dichter gelagert und vielfach in einer Richtung parallel dem Rande des Knorpels gerichtet, also entweder zirkulär oder längsverlaufend, ein Verhalten ähnlich demjenigen, wie bei einem Perichondrium. Die Ähnlichkeit mit einem solchen wird noch verstärkt dadurch, daß man direkte Übergänge der sarkomatösen, perichondralen Zellen in die Knorpelzellen verfolgen kann. Solche Zellen liegen dann in sternförmigen,

unregelmäßigen Höhlen in einer homogenen Grundsubstanz, die einen in seiner Intensität etwas wechselnden, bläulichen Farbenton aufweist. Weiter im Innern werden die Höhlen entweder kreisrund oder oval oder von birnförmiger Gestalt, bieten manchmal deutliche Kapseln dar und enthalten entweder eine einzige schön runde oder stark retrahierte Zelle oder deren mehrere, 2—4—5, von halbmondförmiger oder halbkugliger Gestalt, ein Bild, wie man es bei wachsendem, normalem Knorpel zu sehen gewohnt ist. Im allgemeinen sind die knorpeligen Partien recht reichlich mit Zellen versehen. Neben solchen Partien mit (bei Hämalaunfärbung) blauem Grundton finden sich auch reichlich solche mit eosinroter Färbung; auch in ihnen sind die Zellen rund und in z. T. deutlich abgekapselten Höhlen. In derartigen Partien findet man hier und da größere oder kleinere verkalkte Stellen, besonders durch ihre starke Transparenz und geringe Färbbarkeit gut und leicht erkennbar an denjenigen Präparaten, die ohne vorherige Entkalkung zur Untersuchung kamen.

Auffallend ist, daß von dem Gewebe mit knorpeligem Bau ein sehr großer Teil der Nekrosierung anheimgefallen ist und zwar so, daß die Struktur im großen und ganzen noch gut zu erkennen ist, die Kerne aber ihre Färbbarkeit verloren haben.

In naher Beziehung zu dem Knorpel, sowohl was die Entwicklung als die räumlichen Verhältnisse anlangt, steht die vierte Art von Gewebe, das osteoide.

Bevor ich jedoch auf seine Schilderung eingehe, möchte ich erst noch feststellen, was ich darunter verstanden wissen will. Und zwar sehe ich mich zu dieser anscheinend überflüssigen Begriffsbestimmung bewogen, weil es mir bei dem Studium der Literatur auffiel, wie verschieden sich die Autoren über diese Substanz ausdrücken und welche feine, vielleicht allzu feine Unterscheidungen gemacht werden. (Osteoides Gewebe, Osteoidknorpel, Knochenknorpel, verkalkter Osteoidknorpel u. s. w.) Ich glaube also, daß wir am besten mit Virchow, der ja diese Substanz zuerst als eine besondere hinstellt, unter osteoidem Gewebe solche Gewebsbildungen verstehen sollen, die in ihrem Bau, abgesehen von der lamellösen Struktur, dem Knochengewebe völlig gleichen, denen aber die Kalksubstanz fehlt. Ein Ostoidknorpel, der verkalkt ist, wäre demnach als Knochen zu bezeichnen, auch wenn er nicht die schöne lamellöse Schichtung und die wohlgeordnete Stellung seiner Knochenkörperchen darbietet. Wir müssen solchen Knochen eben als pathologischen ansehen, da er nicht, wie der normale, bestimmten gesetzmäßigen Druck- und Zugverhältnissen ausgesetzt ist. Als Beispiel möchte ich nur die Osteome anführen, wo wir gleichfalls meist nicht den regelmäßigen Bau des normalen Knochens vorfinden und wo es niemandem einfallen wird, von „verkalktem Osteoid“ zu reden.

Während nun am unentkalkten Präparat die Unterscheidung von Osteoid und Knochen ohne jede Schwierigkeit von statten geht, war es am entkalkten Präparat bis vor kurzem schlechterdings nicht möglich, zu entscheiden, was vorher kalkhaltig war und was nicht. In neuester Zeit scheint

aber durch die Schmorlsche Thioninfärbung[31] (ich habe nur die zweite der von dem Autor angegebenen Methoden benutzt) diese Entscheidung zu einer ziemlich leichten werden zu wollen. Da es mir möglich war, von meinem Tumor einige wenige Blöcke unentkalkt zu schneiden, so war ich im stande durch Vergleichung mit den entkalkten Schnitten die Probe auf die Leistungsfähigkeit der genannten Färbung zu machen und kann dieselbe demnach nur loben. Die Knochensubstanz war hellblau gefärbt, die Knochenkörperchen und ihre Ausläufer tief dunkelblau, etwas heller, aber im Gegensatz zum Knochen doch sehr dunkel, war die osteoide Substanz gefärbt.

Was nun also ihre besonderen Formverhältnisse in unserem Tumor anlangt, so zeigte sie sich als ziemlich breite und unregelmäßig gebogene Balken, die entweder rings von Sarkomgewebe umgeben sind oder im Zusammenhang, bezw. unmerklichem Übergang mit dem beschriebenen Knorpel stehen. Die osteoiden Balken hängen vielfach untereinander zusammen und dadurch entsteht eine große Ähnlichkeit mit der Struktur eines spongiösen Knochens. In den Maschen liegt das Sarcomgewebe mit ziemlich reichlich entwickelter Intercellularsubstanz; vielfach befindet sich fast genau im Centrum ein meist weites Gefäß. Die osteoiden Balken sind von homogenem, hier und da leicht glänzendem Aussehen und enthalten im großen und ganzen wenig Zellen. Dieselben liegen in kleinen, sternförmigen Höhlen, denen sie sich in der Form angepaßt haben; der Kern ist klein, von ovaler Form. Am Rande der Balken kann man deutlich die Übergangstadien der Zellen des Sarkomgewebes in die des osteoiden studieren. Anfänglich liegen sie nur in geringen Vertiefungen am Rande der Osteoidbalken, dann liegen sie in tieferen Buchten, bis sie endlich ganz von der osteoiden Substanz umgeben und eingeschlossen werden. Bei einer großen Zahl von Osteoidbalken ist im Innern Verkalkung in mehr oder weniger ausgedehntem Maße eingetreten und nur an den Randzonen ist noch ein schmaler Saum von Osteoid geblieben. Bisweilen findet man auch im Innern der osteoiden Balken ein knorpeliges Centrum von jenem Bau, wie er bei dem Knorpel besprochen wurde.

5. Das Knochengewebe ist, wie wir schon erwähnten, nach der Entkalkung von dem gleichen Bau und Aussehen, wie das osteoide. Seine Knochenhöhlen sind unregelmäßig verzweigt; Anastomosen lassen sich an ihnen nicht nachweisen, ebensowenig eine lamellöse Struktur der Balken. Dagegen ist der eigentümliche Bau einer Knochenspongiosa fast überall deutlich ausgesprochen; nur an wenigen Stellen findet man kleine, einzeln liegende Knochenbälkchen. Über die Breite der Bälkchen und die Dichtigkeit ihrer Anordnung wurde schon bei der Lupenbetrachtung berichtet, wir konstatieren hier deswegen nur kurz noch einmal, daß die Bälkchen in ihrer Dicke sehr verschieden sind, von auffallend schmalen bis zu solchen, deren Gestalt einfach plump zu nennen ist, daß ferner das Gitterwerk, welches sie bilden, variiert von einem großmaschigen bis zu einem ganz dichten, mit nur kleinen Poren versehenen, wie man es bei sklerotischen Knochen zu finden gewohnt ist. Wechselnd ist auch der Reichtum an Knochen-

körperchen in den einzelnen Spongiosabalken, bald findet man Komplexe, wo sie sehr reichlich vorhanden sind und dementsprechend nahe beieinander liegen, bald kommen große Partien, wo sie nur spärlich vertreten und ihre Abstände groß sind. In den erstgenannten Partien sind die Höhlen größer, als in den letzterwähnten, dem parallel geht auch die Größe der darin liegenden Zelle.

Was nun die Beziehungen der Knochenbalken zu den übrigen genannten Gewebsarten anlangt, so ist es vorherrschend, daß dieselben in das Sarkomgewebe eingelagert und auch die Maschenräume von Sarkomgewebe ausgefüllt sind. In den Maschen ist das Sarkomgewebe z. T. von dem Verhalten wie sonst, vielfach hat es aber einen lockeren, markähnlichen Charakter angenommen. Die Ähnlichkeit mit Knochenmark wird noch verstärkt durch einen großen Reichtum an kapillaren Blutgefäßen. Und zwar befinden sich diese Gefäße, deren Lumen mehr oder weniger weit ist, fast genau im Centrum der Maschen. Bisweilen sind sie so weit, daß sie den Hauptraum einer Masche einnehmen und daß das Sarkomgewebe nur als ein schmaler Saum erscheint. Auch an diesen Gefäßen kann man, wenn auch nicht so häufig, wie im sarkomatösen Randgewebe, jene knospen- oder polypenförmigen Bildungen wahrnehmen. Was nun das Verhalten der Sarkomzellen zu den knöchernen Bälkchen anlangt, so erinnert es hier und da an Osteoblasten, insofern, als sie, in ihrer Form ziemlich deutlich kubisch, einen feinen Besatz am Knochenrande bilden. In weitaus der Überzahl kann man aber von einem solchen Verhalten nichts konstatieren, sondern die Zellen sind von der gleichen Form wie im übrigen sarkomatösen Gewebe. An denjenigen Partien, wo der Knochenrand kleine spaltförmige Einbuchtungen aufweist, kommen sie in dieselben zu liegen, da aber, wo die Knochenränder glatt sind, schmiegen sie sich denselben mit ihrer Längsseite innig an.

Das Knorpelgewebe liegt vielfach entweder als innere centrale Zone in den knöchernen Spongiosabälkchen, oder es sind an den erwähnten breiten Knorpelzügen direkte Übergänge in das knöcherne Gewebe zu verfolgen, derart, daß die (Knorpel-)Zellen in weitere Entfernungen voneinander zu liegen kommen, daß sie nicht mehr runde, sondern zackige, verzweigte Formen erhalten, und daß endlich die Grundsubstanz selbst ein dunkleres Aussehen erhält.

Die Beziehungen zu dem osteoidem Gewebe gestalten sich so, daß entweder an den verknöcherten Balken ein Saum unverkalkter Substanz geblieben ist oder daß die osteoiden Balken plötzlich in verkalkte, knöcherne übergehen.

Schließlich sind auch noch Relationen, sowohl des osteoiden, wie des wahren knöchernen Gewebes zu dem Thyreoideagewebe, bezw. Resten desselben vorhanden. Ebenso wie sich in dem rein sarkomatösen Gewebe Thyreoideabläschen finden, kann man auch in dem „markähnlichen“ Sarkomgewebe Drüsenalveolen auffinden.

Und was endlich die Beziehungen zu dem osteoiden Gewebe anlangt, so ist zunächst zu bemerken, daß wir an vielen Stellen sowohl an den-

jenigen Präparaten, die ohne vorherige Entkalkung hergestellt und mit Hämalaun-Eosin, gefärbt waren, als an denen, die nach der Entkalkung nach Schmorlscher Methode gefärbt worden waren, einen schmalen, unverkalkten Saum an den Knochenbalken erkennen konnten, und daß ferner vielfach ein direkter Übergang des osteoiden Gewebes in das knöcherne zu sehen war.

Schließlich sind auch noch Relationen zwischen osteoidem und knöchernem Gewebe einerseits und Thyreoideagewebe andrerseits vorhanden. Daß sich in dem sarkomatösen Gewebe Thyreoideabläschen vorfanden, wurde schon bei der Beschreibung jenes Gewebes erwähnt. Sie kommen aber auch in dem die Maschenräume des Knochens ausfüllenden Sarkomgewebe vor. Und zwar sind es meist ein oder zwei Bläschen mit wenig kolloidem Inhalt, aber deutlichem Thyreoideaepithel. Manchmal findet man auch in einer Masche mehrere solcher Bläschen, von denen das eine oder andere auch bisweilen einen größeren Umfang und mehr kolloiden Inhalt aufweist (Fig. 2 Taf. II).

Das Thyreoideagewebe zeigt im allgemeinen das Verhalten wie bei kolloiden Strumen. Man findet dichte und ohne erkennbare Anordnung gelagerte Läppchen der verschiedensten Größe, die aber immer eigentlich als kleine zu bezeichnen sind, denn ihre Durchmesser schwanken von 1—6 mm. Die größten dieser Läppchen besitzen eine eigene bindegewebige Kapsel von 0,1—0,3 mm Dicke, die kleineren sind meistens durch schmale Bindegewebssepten voneinander getrennt, sodaß die Zerlegung in Läppchen hier manchmal Schwierigkeiten bereitet. An anderen Stellen ist das bindegewebige Stroma sehr mächtig und derb, und die Drüsenläppchen liegen in ihm ziemlich zerstreut und teilweise komprimirt. Entsprechend der Größe der Läppchen ist ihr Gehalt an einzelnen Drüsenbläschen; während die großen eine unzählbare Zahl derselben besitzen, findet man in den kleinen manchmal nur 6—10 Drüsenbläschen. Die Größe und Form der Bläschen ist eine sehr wechselnde, von einem Durchmesser von 0,015—1 oder 1½ mm. Sie sind bald schön kreisrund oder oval, bald von unregelmäßiger Gestalt. Ihre Wand besteht aus einem niederen, kubischen Epithel, dessen Zellgrenzen undeutlich und dessen Kerne schön rund und bläschenförmig sind. Nach außen folgt auf dieses Epithel eine meist sehr dünne Schicht von Bindegewebe, an die sich gleich wieder das Epithel eines Nachbarbläschens anschließt. An einigen wenigen Stellen findet man sowohl im Stroma, als in den Epithelzellen kleine Häufchen eines goldgelben, körnigen Pigments, zuweilen auch in dem kolloiden Inhalt der Bläschen. Der Kolloidgehalt der einzelnen Alveolen ist ein sehr verschiedener, in den kleinsten Bläschen wird manchmal das ganze Lumen durch die homogene Masse des Kolloids ausgefüllt, häufiger jedoch bestehen mehr oder minder große Spalten zwischen dem Kolloid und dem Epithel; in einigen wenigen Läppchen endlich sieht man nur eine geringe krümelige Masse liegen, sodaß dieselben fast leer erscheinen.

Während das bisher beschriebene Thyreoideagewebe sich in dem schon makroskopisch als Schilddrüse erkennbaren Knoten befand, trifft man in

engerem Zusammenhang mit dem Tumor daneben noch eine etwas differirende Form des Drüsengewebes. Es sind nämlich ganz an der Peripherie des Tumors kleinere Partien zu sehen, die sich teils aus kleinen Knoten, teils nur aus einzelnen mehr oder weniger dicht gelagerten Drüsenbläschen zusammensetzen. Hier sind aber im Gegensatz zu dem schon beschriebenen Gewebe die Drüsenbläschen fast alle von gleichem Umfang, klein, ungefähr 0,04 mm im Durchmesser, haben nur sehr wenig Kolloid im Lumen, vielfach erscheinen sie sogar fast solide. Das Epithel ist auch hier ein niedriges, kubisches und enthält ziemlich viel goldgelbes, körniges Pigment. Nur selten kommen etwas größere Bläschen mit reichlicherem Kolloid vor. In den Knoten liegen diese Drüsenbläschen sehr dicht beieinander, in den anderen Partien sind die Stromabalken zwischen ihnen ungefähr von gleicher Dicke, wie der Durchmesser der Bläschen. Das Stroma macht den Eindruck eines mäßig zellreichen Bindegewebes, es geht aber ganz unmerklich in die sarkomatösen Partien über. Da, wo die Drüsenbläschen liegen, findet man im Stroma zahlreiche, stark gefüllte Capillaren, welche wie ein Netz die Bläschen umgeben.

Der Befund beider Fälle zusammengefasst ergibt also beide Male in strumös entarteten Schilddrüsen zweier alten Individuen sarkomatöse, spindelzellige Neubildungen, welche neben fibrillärer und hyaliner Intercellularsubstanz sowohl Knorpel, als Knochen enthielten. In dem einen Falle waren gleichartige Metastasen in den Lungen und rein sarkomatöse in einer Nebenniere vorhanden. Beide Tumoren sind demnach als Osteochondrosarkome zu bezeichnen. Unsere Fälle zeigen untereinander viel Ähnliches. Nicht nur, daß das Alter der betroffenen Individuen fast das gleiche, auch in dem mikroskopischen Bau sind die größten Übereinstimmungen vorhanden. Wir sind beide Male wohl ohne Zweifel auf Grund der verschiedenen Übergangsbilder gezwungen, in dem Sarkomgewebe die Muttersubstanz für die knorpeligen und knöchernen Bildungen zu erkennen. Die Tatsache der rein sarkomatösen Metastase in der Nebenniere des einen Falles dürfte dieser Auffassung nicht widersprechen, insofern wir wohl mit Recht annehmen können, daß bei dem offenbar geringen Alter der Metastase noch keine anderen Produkte hervorgebracht werden konnten.

Somit wären also diese beiden Fälle jenen anderen von Zahn, besonders dessen zweitem, und dem von F. Pick an die Seite zu stellen. Am nächsten stehen sie wohl dem Pickschen Fall, denn auch er betraf ein altes, schon zeitlebens mit Kropf be-

haftetes Individuum und bot histologisch anscheinend die gleichen Bilder wie unsere Tumoren. In mikroskopischer Beziehung ist die Übereinstimmung mit dem zweiten Falle Zahns gleichfalls offenbar eine große, eine Differenz dürfte nur darin bestehen, daß dort das befallene Individuum ein Hund war. Zahns erster Fall nimmt unter den jetzt bekannten eine etwas gesonderte Stellung ein, insofern als wir ihn, nach des Autors Angaben, als eine angeborene komplizierte Mischgeschwulst zu betrachten haben.

Man könnte zunächst auch bei unseren Tumoren die Ansicht, es handle sich um komplizierte Mischgeschwülste, nicht einfach von der Hand weisen und würde dabei an jene epithelialen Zellhaufen und Stränge denken müssen, die sich in beiden Fällen im Sarkomgewebe vorfanden, sowie an die quergestreiften Muskelfasern, die sich in der Peripherie des Tumors im ersten Falle vorfanden. Allein beide Erscheinungen lassen sich, wie ich glaube, viel einfacher und ungezwungener erklären. Die Drüsenbläschen sind Reste des ursprünglichen Schilddrüsengewebes, die bei dem raschen Wachstum des Sarkoms von demselben umschlossen wurden und infolge günstiger Bedingungen, die wir nicht weiter nachweisen können, erhalten blieben, anstatt der Atrophie anheimzufallen. Für ihre ursprüngliche Zugehörigkeit zur Schilddrüse dürfte die Gleichartigkeit ihres Baues mit dem noch restierenden Schilddrüsengewebe in der komprimierten Randzone sprechen, und gegen die Annahme, daß sie sich aus dem „undifferenzierten, embryonalen Gewebe“ des Sarkoms entwickelt hätten, wie das Wilms[35] für manche drüsigen Bildungen in seinen Mischgeschwülsten annimmt und sehr wahrscheinlich gemacht hat, dürfte der Umstand sprechen, daß die Bläschen immer durch einen schmalen Spalt von dem Sarkomgewebe getrennt sind, sich also nirgends ein direkter Zusammenhang mit den Sarkomzellen oder gar Übergänge zu denselben finden lassen. So werden wir also mit größerem Recht die Drüsenbläschen als eingelagert ansehen dürfen, umsomehr, als man sehr häufig an reinen Sarkomen drüsiger Organe, speziell aber der Schilddrüse, wo jeder Gedanke an eine komplizierte Mischgeschwulst ausgeschlossen erscheint, derartige Befunde treffen kann.

Ganz ähnlich, scheint mir, läßt sich auch das Vorkommen

der quergestreiften Muskelfasern in unserem ersten Falle erklären. Auch sie dürften durch das rasch vordringende Wachstum des Tumors in das anliegende Muskelgewebe mit in die Neubildungsmassen einbezogen worden sein. Dafür spricht erstens der Umstand, daß sie sich nur an der Peripherie der jüngsten Knoten fanden, zweitens die Kompressionserscheinungen und Zerreißungen, welche sich deutlich an ihnen wahrnehmen ließen, und endlich der völlige Mangel eines embryonalen Charakters.

Übrigens würde auch an und für sich das Vorhandensein quergestreifter Muskelfasern von embryonalem Typus kein absoluter Beweis für die Zugehörigkeit zu den komplizierten Mischgeschwülsten sein, denn sowohl Wölfler[36] als Zielinska[39] haben in ganz normalen Schilddrüsen Neugeborener derartige Gebilde nachgewiesen, die sie auf embryonale Einschlüsse zurückführten. Wölfler beschreibt des Weiteren auch einen Fall eines alveolären, angio-cavernösen Sarkoms der Schilddrüsen, wo in den centralen Partien in altem, fibrösem Gewebe quergestreifte Muskelfasern eingelagert waren, die der Verfasser, da keine Zeichen für die Neubildung dieser Muskelfasern vorhanden waren, ebenso als Einschlüsse während der embryonalen Entwicklung erklärt, wie in dem genannten Fall bei der völlig normalen Schilddrüse des Kindes.

Wenn ich somit für unsere Tumoren die Zugehörigkeit zu den angeborenen, embryonalen Mischgeschwülsten für ausgeschlossen halte, so werde ich im weiteren noch erörtern müssen, zu welcher Kategorie in genetischer Beziehung ich sie rechnen möchte. Bevor ich jedoch darauf eingehe, möchte ich noch auf einige eigenartige Befunde hinweisen, die unser zweiter Fall in zweierlei Hinsicht bietet; ich meine damit erstens das Vorkommen von Riesenzellen und zweitens jenes eigentümliche Verhalten der Gefäße.

Betreffs der Riesenzellen wäre man wohl am ehesten versucht, sie als etwas zum Wesen der Geschwulst Gehöriges anzusehen und sie etwa jenen bei myelogenen oder periostalen Sarkomen gleichzusetzen, mit anderen Worten, sie als Myeloplaxen anzusehen. Allein, wie ich schon bei der Beschreibung hervorgehoben habe, für Myeloplaxen sind sie sowohl zu klein, als auch an den wenigen Stellen, wo sie sich finden, zu spärlich.

Endlich ist in den Metastasen von ihnen keine Spur zu finden. Man wird sie vielmehr als einen nebensächlichen Befund im Sarkom ansehen müssen, wie wir ihn in der hiesigen Kropfgegend bei ziemlich vielen Sarkomen der Schilddrüse zu erheben Gelegenheit haben. Während ich in der Literatur Angaben über das Vorkommen von Riesenzellen in Sarkomen der Schilddrüse nur bei Wölfler (a. a. O.), der einen Fall angibt, und zwei andere, welche Krückmann[14] erwähnt, finden konnte, hatte ich selbst Gelegenheit, sowohl in mikroskopischen Präparaten sarkomatöser Strumen, die mir Herr Prof. Langhans liebenswürdigst zur Verfügung gestellt hatte, als auch an einigen Sarkomen, die zwecks histologischer Diagnose im Institut untersucht wurden, das Vorkommen von Riesenzellen in solchen Tumoren als einen keineswegs seltenen Befund kennen zu lernen. Sie fanden sich sowohl in Rund- als Spindelzellsarkomen, in letzteren allerdings weitaus häufiger. Eine für alle Fälle oder die Mehrzahl geltende typische Form konnte ich nicht feststellen, vielmehr fanden sich alle bekannten Typen: der sogen. Langhanssche mit randständigen Kernen, der Fremdkörpertypus mit den Kernen an einem Pol und endlich der Knochenmarkstypus, wo die Kerne central, alle auf einem Haufen, liegen. Irgendwelche Einschlüsse, wie sie Krückmann an seinen Riesenzellen wahrnehmen konnte, habe ich weder an den Riesenzellen meines Falles, noch an den Präparaten von Prof. Langhans feststellen können. Leider war es mir in meinem Falle nicht möglich, an jenen betreffenden Schnitten, wo die Riesenzellen sich fanden, eine Glykogenreaktion anzustellen, da die Wässerung der in Sublimat fixierten Präparate schon von vornherein ein negatives Resultat erwarten ließ.

Was nun jenes eigenartige Vorkommen polypen- und knospenförmiger Bildungen in einer großen Zahl von Gefäßen unseres Tumors anlangt, die alle aus reinem Sarkomgewebe mit einem deutlich nachweisbaren Endothelübergang bestanden, so dürfte dieser Befund in Tumoren ein in der Literatur bis jetzt einzig dastehender sein. Mir ist wenigstens trotz eifrigen Suchens nirgends eine Mitteilung über ähnliche Bildungen in Tumoren bekannt geworden. Wohl aber sind von Horne[11] und M. B. Schmidt[30] in den Gefäßen der normalen wie der strumösen

Schilddrüse Bildungen gefunden worden, die mit den unserigen einige Ähnlichkeit zu haben scheinen. Beide Autoren fanden in den kleinen Arterien der normalen (M. B. Schmidt) und der strumösen (Horne) und zwar vorwiegend an der Teilungsstelle oder im Anfangsteile der interlobulären und der in ein Läppchen eintretenden Ästchen kegelförmige Vorwölbungen der Wand oder „cylindrische Zapfen mit der Längsaxe des Gefäßes parallel, frei im Lumen desselben, nur an einem Ende mit schmaler Basis der Wand angeheftet". Diese Bildungen verdanken ihren Ursprung entweder einer Wucherung des Endothels allein (Horne) oder Intima und Musculars sind zusammen an ihrer Produktion beteiligt (M. B. Schmidt). Nach Schmidts Untersuchungen finden sich diese Bildungen selten schon vor der Geburt, meist erst kurze Zeit nach derselben. Betreffs der Deutung und Bedeutung dieser Gebilde äußert M. B. Schmidt die Meinung, „daß die Entwicklung der Knospen abhängig ist von dem Übergang der fötalen Struktur der Drüse in die bleibende, mit dem sie zeitlich zusammenfällt, und daß die maßgebende Rolle dabei die Einengung des Kapillarbettes aus den lakunären Gängen zu feinen Röhren spielt, daß also in der knospenartigen Proliferation der Wandelelemente eine Anpassung der relativ zu weiten Arterien liegt".

Da unser Tumor in strumösen Schilddrüsen entstanden ist, so läge es nahe, daran zu denken, dass es sich vielleicht hier um die gleichen Bildungen handle, allein so groß auch die Ähnlichkeit zwischen den Schmidtschen Zellknospen und den Bildungen in unserem Tumor ist, so groß sind doch auch die Verschiedenheiten. Während jene durchweg an kleinen Arterien, die eine deutliche muskuläre Media besitzen, gefunden wurden, konnten diese nur an sogenannten Übergangsgefäßen mit geringer bindegewebiger Adventitia oder einfachen Kapillaren gefunden werden. Während dort das Endothel oder die Muscularis an der Bildung beteiligt ist, sind unsere Bildungen durch Sarkomgewebe hervorgerufen und zwar an Gefäßen, die wir als neugebildet ansehen müssen. Endlich ist es unmöglich, auf unsere Gebilde die gleiche Deutung, wie sie Schmidt für die seinen annehmen möchte, anzuwenden.

Ich vermag mir die Bildungen in unserem Falle nicht anders

zu deuten, als daß das Sarkomgewebe von außen zwischen Adventitia und Endothel hineingewuchert ist, daß, wenn dies ziemlich gleichmäßig geschehen ist, Bildungen zustande kommen, wie sie unsere Fig. 5 (Taf. II) darstellt, wenn aber aus irgend einem Grunde das Endothel an irgend einer Stelle dem Druck des vordringenden Gewebes weniger Widerstand entgegenzusetzen vermochte, jene polypenförmigen Bildungen entstanden, wie sie die Figg. 3 und 4 (Taf. II) wiedergeben. Der ganze Vorgang würde also etwas Ähnliches darstellen, wie die sogen. „Intimasarkomatose", die zuerst von Goldmann[9] in den peripherischen Venen und Arterien bösartiger Geschwülste, vorwiegend Karzinomen, und dann von Hedinger[10] speziell für die sarkomatösen Strumen nachgewiesen wurde und mit der Metastasierung der Tumoren in Zusammenhang gebracht wurde. Während aber diese an wohlcharakterisierten Venen und Arterien des dem fortschreitenden Geschwulstwachstum anheimgefallenen Gewebes sich fanden, sind unsere Bildungen nur an den dem Sarkom selbst angehörigen und als neugebildet anzusehenden Gefäßen zu finden.

Bezüglich der Erörterung über die Genese unserer Tumoren haben wir uns entsprechend dem heutigen Stand von der Lehre über die Geschwulstgenese nur mit der Frage auseinanderzusetzen, von welchem Muttergewebe aus die Wucherung ihren Ursprung genommen hat. Zu einem theoretisierenden und philosophierenden Eingehen auf die Frage nach dem letzten Grunde dieser Wucherung oder dem „Reiz", der sie verursacht haben könnte, glaube ich umsoweniger Anlaß zu haben, als es mir scheinen will, als ob keine der vorhandenen Theorien imstande wäre, auch nur im geringsten das geheimnisvolle Rätsel zu lösen oder verständlicher zu machen, welches für uns in dem plötzlichen geschwulstartigen Wachstum solcher, vorher ganz normalen Teile liegt.

Wir können also nur erörtern, ob und inwieweit das Bindegewebe, — denn daß wir von diesem unsere Tumoren ableiten müssen, bedarf wohl keiner weiteren Begründung —, imstande ist, sich sowohl in Knochen als Knorpel umzuwandeln, oder ob uns das Vorkommen solch' heterologer Bestandteile durch Annahme versprengter embryonaler Keime unserem Verständnis eher wahrscheinlich erscheint.

Daß gewöhnliches, reifes Bindegewebe unter gewissen Umständen sich „metaplastisch“ zu Knochen zu verwandeln vermag, haben ältere und neuere Untersuchungen und Experimente in unzweifelhafter Weise dargetan, ich erinnere nur an die neueren Arbeiten von Marchand[20], Cohn[5], Rosenstein[28], Rohmer[27], Mönckeberg[23], welche sowohl in arteriosklerotischen Arterien, als in alten, verkalkten, endocarditischen und endarteriitischen Herden echten Knochen nachweisen konnten, ferner an die Arbeiten von Arnsperger[1], Bensen[2], Pollack[26], welche in der Pia, der Lunge, der Pleura und den Lymphdrüsen, und zwar immer im Anschluß an verkalkte, nekrotische Teile Knochenbildung beobachten konnten. All diese Beobachtungen bieten den Beweis von der Richtigkeit des Satzes, den Marchand[19] vor einem Jahre aussprach: „daß echter Knochen aus Bindegewebe überall dort entstehen kann, wo hinreichend Kalksalze zur Verfügung stehen, wo also Verkalkung vorausgegangen ist“. Die experimentelle Bestätigung dieses Satzes wurde zuerst von Barth[3] erbracht, welcher nach Implantation von Knochenasche ins Peritonaeum einer Katze echten Knochen am Orte der Implantation erhielt, und in neuester Zeit haben auch Sacerdotti und Frattin[29] durch Unterbindung sämtlicher großen Blutgefäße der Nieren bei Kaninchen unter vier Fällen dreimal Bildung echten Knochens erzielt.

Daß bei der metaplastischen Bildung von Knochen aus Bindegewebe eventuell auch Knorpel als Zwischenstufe gebildet werden kann, haben uns die Arbeiten von Rosenstein[28], Mönckeberg[23], Marburg[21] gleichfalls an Gefäßen nachgewiesen. Als Ursache der Knorpelbildung ist dabei, ähnlich wie bei der knorpeligen Callusbildung von Frakturen, die Bewegung des in Verknöcherung begriffenen Teiles anzusehen. Eine Auffassung, die sich glänzend bestätigte bei den Experimenten, welche Koller[13] unter Hanaus Leitung ausführte. Derselbe brachte an bindegewebig vorgebildeten Knochen (Arcus zygomaticus) künstlich Frakturen an und hielt dieselben während der Heilung in beständiger Bewegung, dabei fand dann regelmäßig Knorpelbildung statt.

Auch in Geschwülsten wurde die metaplastische Bildung von Knorpel und Knochen beobachtet. So hat in neuester Zeit Kworostansky[15] ein Chondrofibrom des Uterus beschrieben,

wo in einem anscheinend schon lange bestehenden Fibrom reichlich Knorpel und osteoides Gewebe sich entwickelt hatte. Die Zellen und Fasern des Fibroms waren einer weitgehenden regressiven Metamorphose anheimgefallen und zeigten Erscheinungen von hyaliner Degeneration, Verkalkung, Verfettung, Zerfall und Nekrose. Mit solchen Partien in innigem Zusammenhang fand sich Knorpel, osteoides Gewebe und Knochen. In besonders ausführlicher Weise schildert Verfasser Übergangsformen einerseits des Fibrombindegewebes zu Knorpel und Knochen, andrerseits auch die Übergänge von Knorpel zu Knochen. Es scheint sich dabei um ganz ähnliche Bildungen gehandelt zu haben, wie auch wir sie in unseren Tumoren zu sehen vielfach Gelegenheit hatten.

Man sollte nach alledem annehmen, daß in der Schilddrüse, wo ja so überaus häufig jene von Marchand gestellten Bedingungen zur Knochenbildung vorhanden sind, das Vorkommen von Knochen ein häufiges sei. In der That stellt es denn auch Virchow[34] als etwas ziemlich Selbstverständliches hin, daß in einer lange bestehenden Kropfgeschwulst „endlich eine Art von Verkalkung oder Verknöcherung" zustande kommt, „die sogen. Struma ossea". Die Knochenbildung soll zum Teil in alten fibrösen Strumen, zum Teil in der Schale von Cystenkröpfen stattfinden. Virchow selbst gibt jedoch zu, daß man darüber im Zweifel sein kann, „ob es sich hier mehr um bloße Verkalkung oder um eigentliche Verknöcherung handelt", denn man findet in den Knochenmassen weder Gefäße und Gefäßkanäle, noch entwickelte Knochenkörperchen (a. a. O. Bd. III S. 90). Mikroskopisch stellen sie „eine sehr dichte, gleichmäßige, hyaline Verkalkung mit undeutlichen, rundlichen und zackigen Figuren von sehr unregelmäßiger Gestalt und geringem Zusammenhange dar". Trotzdem stehen sie dem „unvollkommenen" Knochen andrer fibröser Teile, wie der Pleura, der inneren Arterienhaut u. s. w. nahe.

Auch Marchand bezw. Barth (a. a. O.) stellen das Vorkommen echten Knochens in Cystenkröpfen als etwas Gewöhnliches dar. Demgegenüber erwähnt Wölfler in seiner grossen Arbeit über den Kropf, daß er selbst sich längere Zeit mit der Untersuchung von Konkrementen im Kropfe beschäftigt habe,

aber niemals knochenähnliches Gewebe gefunden habe. Nur auf Grund der Angaben von Förster (a. a. O.) und Lücke[17] ist er geneigt, das Vorkommen von Knochen in der Schilddrüse nicht zu leugnen. Über den Försterschen Fall ist eingangs berichtet worden und seine Deutung schon dort als zweifelhaft bezeichnet worden. An Lückes Befunden von „gut ausgebildetem Knochen mit Knochenkörperchen und Markräumen" ist jedenfalls nicht zu zweifeln. Ebenso scheint in zweien unter seiner Leitung von Kahn[12] beschriebenen Fällen von Struma ossea richtiges Knochengewebe vorhanden gewesen zu sein, während mir die Anwesenheit richtigen Knochens in jenen von dem Autor citierten Fällen von Madelung[18], Poland[25] nicht über jeden Zweifel erhaben zu sein scheint. Nach dem, was Madelung darüber angibt, wurde die Diagnose mehr nach dem makroskopischen Aussehen, denn nach einer mikroskopischen Untersuchung gestellt, sodaß es sich wahrscheinlich um jene „Art von Verknöcherung" Virchow's handelte. (Einen Fall, der nach Kahns Angabe in der Madelungschen Arbeit citiert sein soll, konnte ich nicht finden.)

Ich selbst habe, noch ehe ich von den Wölflerschen diesbezüglichen Untersuchungen etwas wußte, sowohl eine größere Zahl stark verkalkter Knoten aus Strumen, als auch eine kleine Zahl von Cystenkröpfen, im ganzen 4, welche mir Herr Prof. Langhans aus unserer Sammlung in gütiger Weise zur Verfügung gestellt hatte, auf das Vorkommen von Knochen untersucht, habe aber ebensowenig wie Wölfler auch nur das Geringste einer „knochenähnlichen" Bildung entdecken können. Nach alledem bin ich geneigt, das Vorkommen von Knochen in verkalkten Schilddrüsen als einen jedenfalls nicht gerade häufigen Befund hinzustellen und stimme darin mit Wölfler überein, welcher sagt, daß die sogen. „Steinkröpfe" sich in der Regel als Verkalkungen erwiesen haben. Ein einziges Mal habe ich in einem mikroskopischen Präparat einer malignen, epithelialen Struma, das mir Herr Prof. Langhans zum Studium gütigst überlassen hatte, echten Knochen gesehen. Es lagen da in einem etwas breiten, bindegewebigen Septum, das im allgemeinen zellarm und sklerotisch erschien, einzelne mikroskopisch kleine Knochensplitter, zum Teil richtige Markhöhlen umschließend. Die Bälkchen enthielten

strahlenförmig verzweigte Knochenkörperchen, hatten am Rande manchmal einen Besatz von Osteoblasten, wenigstens da, wo sie Markhöhlen umschlossen. Auch waren vereinzelte Riesenzellen vom Typus der Knochenmarksriesenzellen zu sehen. Das „Mark" war ziemlich zellreich aus spindligen, kleinen, runden Zellen zusammengesetzt und entbehrte nicht relativ zahlreicher Gefäße. An den peripherischen, dem umgebenden Bindegewebe zugekehrten Zonen schien ein direkter Übergang in verkalktes Bindegewebe vorhanden zu sein. An ein anderes Bälkchen schloß sich, allerdings nicht direkt, eine balkenartige Kalkablagerung im Bindegewebe an. Sowohl in der Umgebung dieser, als um die Knochenbälkchen herum war das Bindegewebe zellreicher. In diesem Falle können wir wohl mit Recht von einer metaplastischen Umwandlung des Schilddrüsenbindegewebes in Knochen reden.

Wenn nun auch durch alle diese Beispiele erwiesen erscheint, daß metaplastisch sowohl Knorpel als Knochen aus Bindegewebe hervorgehen können, so ist damit noch nicht erklärt, wie aus dem Bindegewebsstroma eine knorpel- und knochenbildende Neubildung mit solch progressivem Charakter, wie ihn unsere Tumoren besitzen, hervorgehen können. Dazu müssen wir uns eben neben der Annahme des Geschwulstreizes auch noch der Annahme einer Rückkehr der fertigen, alten Bindegewebszellen zum embryonalen Typus bedienen. Wenn man all diese Voraussetzungen und Bedingungen als nicht zu gekünstelt ansehen will, so kann man wohl die Entstehung unserer Tumoren als eine metaplastische von dem Bindegewebstroma aus bezeichnen. Wir können diese Vorstellung ebenso wenig widerlegen, wie wir sie zu beweisen vermögen.

Einen im großen und ganzen ähnlichen Befund von Knochenbildung im Stroma eines Kropfknotens, wie ich ihn in dem erwähnten mikroskopischen Präparat einer malignen Struma zu sehen bekam, zeigt die Abbildung 39 des Wölflerschen Werkes über den Kropf.

Dort handelt es sich jedoch um einen metastatischen Kropfknoten im Stirnbein, der von Osteophyten durchwachsen war. Es bestand also neben der epithelialen Neubildung eine Wucherung von Gewebe, das vom Knochen herstammte und seine knochenbildende Eigenschaft in dem bindegewebigen Stroma des epithelialen Knotens bethätigte.

Diese Erscheinung leitet uns zur Besprechung jener anderen, theoretischen Möglichkeit über, wonach wir als Muttersubstanz, von der die Neubildung ausgegangen sein könnte, Keime verantwortlich machen, welche aus der ersten Embryonalzeit her in das Bindegewebsgerüst der Schilddrüse zu liegen gekommen sind und bis zum Ausbruch der „blastomatösen" Erkrankung ruhig dort lagerten, Keime, an sich undifferenziert, denen aber von Natur aus die Fähigkeit, Knorpel und Knochen zu bilden, zukam. Diese „Theorie der versprengten Keime" wurde bekanntlich zuerst von Cohnheim ganz allgemein aufgestellt. Die ihr zugrundeliegende Idee von der Entwicklung der Tumoren aus Zellkomplexen, die aus der frühen Embryonalzeit stammend überschüssig und unverbraucht liegen geblieben sind, hat in neuester Zeit in Wilms[35] einen ebenso eifrigen und, wie ich glaube, glücklichen Verfechter gefunden. Während aber Cohnheim annimmt, daß die Versprengung der Keime in ihnen nicht zusagende Gebiete allein als kausales Moment für die Geschwulstbildung ausreiche, so weicht Wilms darin von ihm ab. Auf Grund seiner Befunde nimmt er an, „daß die Tumoren dort entstehen, wo auch normaler Weise die in ihnen vorkommenden Gewebe sich entwickelt haben" und daß als ätiologisches Haupt-moment für das geschwulstartige Wachstum das anzusehen sei, daß die embryonalen Zellen, wenn sie sich vermehren, Geweben und Bedingungen gegenüberstehen, die eine normale Differenzierung nicht ermöglichen. Das Wesentliche sei also die „Ausschaltung" aus dem Wachstum des normalen Zellverbandes. Eine Versprengung sei nicht notwendig, obwohl auch sie vorkommen könne. Als „Gelegenheitsursache" zum Beginn der Wucherung der ruhenden embryonalen Keime könnten Reizung oder Einsetzen atrophischer Zustände in den Organen, wo sie lagern, gelten. Wilms läßt also mit der „Gelegenheitsursache" auch noch jenen unbekannten Geschwulstreiz zu. Seine Theorie hat Wilms hauptsächlich aus den komplizierten Mischgeschwülsten des Urogenitalapparates unter Heranziehung vieler entwicklungsgeschichtlicher Thatsachen abgeleitet; auf die einfacheren Geschwülste (komplizierte und gewöhnliche Sarkome sowie Karzinome) glaubt er sie mit gewisser Reserve auch ausdehnen zu können. Entsprechend der Herkunft der Tumoren

aus früher Embryonalzeit versucht denn auch Wilms eine Nomenklatur einzuführen, in welcher diese Abstammung ausgedrückt ist, so spricht er von ektodermalen, mesodermalen u. s. w. Tumoren.

An Versuchen, diese Theorien experimentell zu begründen, hat es nie gefehlt. Wenn dieselben auch nicht imstande waren, einen strikten Beweis zu erbringen, so zeigten sie doch einesteils, daß speziell embryonales Knorpelgewebe imstande ist, im fremden Thierkörper weiter zu wachsen und geschwulstartige Neubildungen hervorzurufen (Zahn[38], Leopold[16], Fischer[7]), andererseits auch, daß ganz junges, undifferenziertes, embryonales Gewebe im fremden Organismus nicht nur selbst weiter zu wachsen vermag und damit sarkomähnliche Wucherungen zu bilden (Féré[4]), sondern sich auch in normaler Weise speziell in Knorpelgewebe zu differenzieren vermag (Féré, A. Birch-Hirschfeld und Garten[4]). Diese Untersuchungen sind aber deswegen kein Beweis für die Cohnheimsche Theorie geworden, weil das Wachstum der embryonalen Gewebe nur ein vorübergehendes war und es nach längerer oder kürzerer Zeit zur Abkapselung der tumorartigen Bildungen, zu regressiven Metamorphose und schließlich zur Resorption kam.

Versuchen wir also, unsere Tumoren von dem Gesichtspunkte der Cohnheimschen und Wilmsschen Theorie aus zu betrachten, so müssen wir zunächst nach der Möglichkeit suchen, wie mesodermale Keime, die sich zu Knorpel und Knochen differenzieren konnten, in das Bindegewebsgerüst der Schilddrüse gelangt sein konnten. Die Möglichkeit hierzu wäre wohl vorhanden, denn nach unsern jetzigen Anschauungen entsteht die Schilddrüse aus der 2. und 4. Kiementasche. Daß aus dem Kiemenapparat aber auch knorpelige und knöcherne Bildungen hervorgehen, ist bekannt. Es könnten also von den Mutterzellen dieser einige in die Schilddrüsenanlage gelangt und mit ihr nach unten gewandert sein. Es wäre aber vielleicht auch noch eine andere Möglichkeit denkbar, nämlich die, daß Keime, aus denen später das Zungenbein hervorging, also aus dem 3. Kiemenbogen stammende, in die Schilddrüse gelangt sind. Und den Weg dafür hätte der Processus pyramidalis abgeben können, dessen Beziehungen zum Zungenbein nach den Untersuchungen

von Streckeisen[22] nicht zu unterschätzen sind. Die erst-erwähnte Möglichkeit der Abstammung des Tumors von Keimen des Kiemenapparates, die später normaler Weise Knorpel und Knochen hätten bilden sollen, nimmt auch Zahn, wie wir gesehen haben, für den ersten seiner Fälle an. Es steht meiner Meinung nach nichts entgegen auch für seinen zweiten, ebenso wie für die unseren eine derartige Abstammung anzunehmen, wenn man eben die Bahn der Hypothese beschreiten will, wozu wir uns ja auf alle Fälle bei der Frage nach der Entstehung solcher Tumoren gezwungen sehen. Einen direkten Beweis für die Wahrheit unserer Annahme können wir schlechterdings nicht erbringen.

Es ließe sich vielleicht mit einiger Berechtigung indirekt ein Schluß ziehen, wenn wir ähnlich gebaute Tumoren betrachteten, wo die räumlichen Beziehungen zu Bildungen gleichen oder ähnlichen Baues derart sind, daß die Annahme einer Versprengung von Keimen viel einfacher und verständlicher erscheint, als die Ableitung der Geschwulstentstehung aus metaplastischen Vorgängen. Solche Tumoren sind ohne Zweifel die parostealen Sarkome.

Es sei mir deshalb gestattet, hier die Beschreibung eines solchen Tumors anzufügen, den mir Herr Prof. Langhans zum Vergleich mit den Tumoren meiner beiden Fälle freundlichst überlassen hat. Es dürfte das auch deshalb kein ganz undankbares Unterfangen sein, weil meines Wissens seit der Zeit, wo Virchow sie in seinem großen Werke über die Geschwülste eingehend behandelt und als eine besondere Gruppe unter den Osteosarkomen hingestellt hat, kein derartiger Fall in ausführlicher Weise bekannt gegeben worden ist.

Bevor ich zur Beschreibung dieses Tumors übergehe, sei kurz noch einmal daran erinnert, was Virchow darüber sagt.

Die parostealen Sarkome schließen sich nach ihm in ihrer Entwicklung sehr eng den periostalen Sarkomen an, von denen sie ihrem Bau nach nur schwer zu unterscheiden sind. Sie sitzen teils lose am Periost, teils in den Muskeln, teils am Ansatzpunkte von solchen. Virchow zieht daraus den Schluß, „daß Osteosarkome nicht notwendig Knochensarkome sind".

Der nun zu beschreibende Tumor stammt aus der Samm-

lung des Berner Pathologischen Instituts. Da er ein ziemliches Alter besitzt — datirt aus dem Jahre 1887 — so konnte ich keine weiteren Angaben über ihn in Erfahrung bringen. Den Titel: „parosteales Sarkom vom Femur", welcher auf der Etiquette zu lesen war, führte er wohl mit Recht, denn er bot nirgends eine Schnittfläche, sondern war völlig von einer Kapsel überzogen, an welcher noch größere und kleinere Muskelfetzen hingen.

Makroskopisch boten sich folgende Verhältnisse:

Der Tumor hat ungefähr die Gestalt einer Bohne, an der Hilusseite ist er etwas abgeflacht. Seine Durchmesser betragen 24:16:13 cm. Oberflächlich ist er ganz von einer dünnen und durchscheinenden Kapsel überzogen, an der teils einzelne Züge von Muskulatur verlaufen, teils größere muskulöse und fettige Fetzen hängen. Nirgends ist eine Schnittfläche sichtbar. Die Oberfläche des Tumors ist ungleichmäßig höckerig durch größere und kleinere Protuberanzen. Die Konsistenz der Höcker ist eine mittlere, während der Tumor im ganzen sehr fest und schwer ist. Auf der Sägefläche, die entsprechend der Längsachse angelegt wurde, ist der Tumor knochenhart, nur an seiner Peripherie findet sich ein Saum von ½—2 cm Breite, der eine weichere Konsistenz darbietet.

Auf einer zweiten Sägefläche, die senkrecht zur ersten angelegt ist, erreicht die peripherische, weichere Zone eine Breite bis zu 4 cm, sie zeigt im allgemeinen einen gleichmäßigen Bau, nur selten sind Lappen von ungefähr 1½ cm Durchmesser in ihr wahrzunehmen. Die Schnittfläche ist glatt, wird gebildet von einem gelblichen, nicht sehr transparenten Gewebe, in dem ziemlich zahlreiche, kleinere und größere, unregelmäßig gestaltete, weiße Partien von stärkerer Transparenz eingestreut sind. Die centralen, harten Partien bieten eine unregelmäßig rauhe Sägefläche dar, in der zum größten Teil grobe Körner von gelblich-weißer Farbe und guter Transparenz sichtbar und fühlbar sind, zum kleineren Teil zeigt die Sägefläche glatte und an kompakte Knochen erinnernde Partien. Auch in diesen letzteren Partien finden sich weißliche, stärker transparente Einsprengungen, wie in dem peripherischen Gewebe, die den Gedanken an Knorpel wachrufen. Die Grenze des centralen und peripherischen Teils ist meist keine scharfe, sondern vielfach ragen vom Centrum aus feine, schmale Zacken mehr oder weniger weit in das peripherische Gewebe hinein.

Mikroskopische Untersuchung.

Bei Lupenbetrachtung:

Die Dicke der bindegewebigen Kapsel schwankt zwischen ½—2½ mm. Außen liegt zwischen derselben eine mäßig dicke Schicht von Fettgewebe, auf welche dünnere oder dickere Lagen von Muskulatur mit deutlicher Anordnung in Feldern folgen. Von der Kapsel aus ziehen schmälere und

breitere Ausläufer nach dem Innern der Geschwulst, etwa 1 cm von der Oberfläche entfernt lösen sie sich aber schon in schmale Balken und feine Bälkchen auf. Durch die größeren breiten Septa werden an der Peripherie Läppchen von 4, 5, 8 mm Größe in unvollständiger Weise abgegrenzt, sodaß dieselben noch an einer Seite mit dem übrigen Tumorgewebe in kontinuierlichem Zusammenhang bleiben. Im Innern des Tumors fehlt jede Andeutung einer Lappung.

Der Zusammensetzung nach bietet der Tumor ein recht buntes Bild. Um die Beschreibung einfacher und, wie ich glaube, leichter verständlich zu machen, sei zwischen peripherischen und centralen Partien unterschieden, wiewohl im Tumor selbst häufig keine scharfe Sonderung wahrzunehmen ist und obwohl gelegentlich in dem peripherischen Gewebe größere oder kleinere Partien sich finden, wie sie im Centrum die Hauptmasse ausmachen und umgekehrt.

Die peripherische Zone, ungefähr 0,5—2 cm breit, ist bei Hämalaun-Eosinfärbung stark blau, also zellreich, und von feinen, rot gefärbten Streifen durchzogen. Vielfach sind in den blauen Feldern kleine Spalten und Lücken vorhanden, von denen der größte Teil als Gefäße aufzufassen ist. Nach innen von dieser Zone kommen Partien, wo die Eosinfarbe mehr vorherrscht und zwar gebunden an rote Streifen und Fasern, die sich zu durchflechten scheinen. Diese Felder stellen sich bei dieser Vergrößerung als ein feinporöses Gewebe dar. Ein Teil der „Poren" erweist sich bei mikroskopischer Betrachtung als Gefäßspalten, ein anderer, wo die kleinen Spalten mehr von gleichmäßig rundlicher Gestalt sind, stellt Knorpel mit Knorpelzellen dar. Derartige Partien kommen, wie gesagt, meist erst nach innen von der erwähnten blauen, sarkomatösen Zone, manchmal aber findet man sie auch schon in dieser letzteren sogar nahe der Kapsel. Sie stellen dann kleine, unregelmäßig sternförmige Felder dar, nach dem Centrum nehmen sie an Ausdehnung und Umfang zu und hängen häufig zusammen oder sind nur durch einen schmalen, zellreichen Streifen in unvollständiger Weise von einander getrennt. Häufig sieht man im Innern solcher Felder einen kleinen Herd, welcher sich durch eine dunklere Färbung, größere Dicke der Bälkchen und selteneres Vorkommen der Maschen auszeichnet. Seine Größe wechselt mit der Größe des Feldes, in dem er liegt; in den kleineren von rundlicher Form, wird er in den größeren längsgestreckt balkenartig, etwa 0,6 mm lang und etwa 0,15—0,20 mm breit. Seine Konturen sind unregelmäßig zackig; vielfach dagegen, und zwar besonders in größeren, mehr gegen das Centrum des ganzen Tumors gelegenen Herden werden die Konturen bogenförmig einspringend. Speziell an solchen größeren Herden ist gegenüber den kleineren ein Unterschied zu finden insofern, als an ihnen nur am Rande die rote Färbung vorhanden ist, im Innern tritt dagegen ein hellblauer Ton auf und erweckt dadurch die Vermutung, es möge hier Knorpel vorliegen. Richtige Knochenbälkchen, ausgezeichnet durch eine homogene Eosinfärbung und eingebuchtete Konturen, sind in den peripherischen Teilen nur spärlich zu treffen. Im Anschluß an sie findet

man manchmal eine sehr lockere, weitmaschige Anordnung des anliegenden Gewebes und ziemlich reichliche Gefässe mit rundem Querschnitt und dünner Wand, kurzum ein Verhalten, das sehr an Fasermark erinnert.

In den centralen Partien finden sich nun zwar die gleichen Bildungen, wie sie bisher beschrieben wurden, aber sie scheinen viel regelloser durcheinander zu liegen, und besonders ist hier das sarkomatöse Gewebe viel spärlicher, bloß auf kleine Bezirke beschränkt. Den Hauptbestandteil stellt das faserige, eosinrote Gewebe dar, das an vielen Stellen, besonders in der Nähe der Knochenbälkchen, die markähnliche Beschaffenheit aufweist. Sehr zahlreich sind in diesen Teilen die Knochenbälkchen. Teils sind es längliche, ziemlich dünne und einzeln liegende Bälkchen, die dann meist keine Verzweigungen zeigen, meistens aber sind es unregelmäßig konturirte, verzweigte Bälkchen, die in Form einer etwas unregelmäßig gebauten Spongiosa miteinander zusammenhängend, kleinere Maschen mit markähnlichem Gewebe einschließen. Die Dicke dieser Bälkchen beträgt ungefähr $\frac{1}{4}$ mm. Meist erscheinen sie homogen eosinrot, manchmal aber läßt sich schon bei Lupenvergrößerung eine lamellöse Schichtung an ihnen erkennen, oder sehr häufig kann man entweder im Innern der Bälkchen runde und längliche Flecken eines blau gefärbten Gewebes wahrnehmen. Endlich findet man auch blasse, knorpelähnliche Partien, die in keinem Zusammenhang mit dem Knochen stehen, sie stellen meist größere Herde von unregelmäßiger Begrenzung dar.

Was schließlich die Gefäße anlangt, so sind sie in den centralen Teilen viel reichlicher vorhanden, als in den peripherischen, zeigen auch hier meist ein weiteres Lumen. Dasselbe ist fast immer rund. Die Wandungen sind dünn, Muskulatur ist an ihnen nicht zu erkennen.

Mikroskopisch erweisen sich die peripherischen, blauen Partien des Tumors aus kleinen Rund- und Spindelzellen zusammengesetzt, die sich an Zahl ungefähr das Gleichgewicht halten. Die Konturen und Grenzen der einzelnen Zellen sind meist undeutlich. Mit sehr starken Vergrößerungen (Leitz, hom. Imm. $^1/_{16}$) läßt sich jedoch um den Kern ein deutlicher, protoplasmatischer Saum erkennen. Die Kerne sind bläschenförmig, von schöner, runder oder spindliger Gestalt; die runden Kerne haben einen Durchmesser von ungefähr 8 μ, die spindligen einen Längendurchmesser von etwa 13 μ und einen Breitendurchmesser von 6—7 μ. In beiden Arten von Kernen ist ein feines Chromatingerüst deutlich sichtbar. Die Zellen sind sehr dicht zusammengelagert, sodaß der gegenseitige Kernabstand nur ungefähr den 4. bis 5. Teil des Kerndurchmessers beträgt. Zwischen den Zellen ist fast stets — wenigstens mit Ölimmersion — ein ganz feiner, wellig verlaufender Faden einer Intercellularsubstanz, die sich bei van Gieson-Färbung rot färbt, nachzuweisen. Diese einzelnen Fibrillen vereinigen sich bald mit andern, und dadurch kommen etwas breitere, aber immer noch schmal zu nennende Züge zustande, an denen die sie zusammensetzenden Fibrillen noch gut zu erkennen sind. Auch diese Züge sind in ihrem Verlauf wellenförmig; häufig senden sie einzelne Abzweigungen zu andern

ebenso breiten und parallel laufenden Zügen. Auf diese Weise kommt ein unregelmäßiges Netzwerk zustande, dessen Balken ungefähr die doppelte Breite der Zellkerne besitzen und in dessen Maschen Komplexe von etwa 12 Zellen liegen. Und in diesen Zellkomplexen spannt sich wiederum ein anderes, feineres Netzwerk von einzelnen Fibrillen aus, das in seinen Maschen immer nur eine Zelle birgt. An andern Stellen haben aber diese einzelnen Fibrillen eine beträchtlichere Dicke erreicht, sodaß sie den die größeren Maschen einschließenden an Breite gleichkommen. Sie haben zwischen sich meist nur 1 oder 2 Zellen von der gleichen Art, wie die erwähnten Sarkomzellen. An solchen Stellen ist vielfach die relativ geordnete Anordnung der Fasern verloren gegangen und eine wirre, wirbelartige Durchflechtung herrscht vor. Manchmal ist an den Fasern die fibrilläre Struktur nicht mehr vorhanden, sondern sie sehen homogen glänzend, hyalin aus.

Sehr häufig weist das fibrilläre Netzwerk eine besondere Anordnung insofern auf, als die Fasern annähernd kreisrunde oder längsovale Höhlen von einem Durchmesser von 0,18 mm zwischen sich lassen. In diesen Höhlen liegt jedesmal eine Zelle, die sich stark retrahiert hat, an der aber ein peripherisch unregelmäßig gezackter, protoplasmatischer Leib und ein gleichfalls unregelmäßig gezackter, dunkler Kern deutlich erkennbar ist. Es kommen jedoch auch gut erhaltene Zellen von spindliger oder runder Gestalt, wenn auch in geringer Zahl, vor. Solche Partien sind als fibrillärer Knorpel anzusehen. Sie treten in den peripherischen Teilen als kleine Herde auf, sind von dem Sarkomgewebe nicht scharf abgegrenzt, sondern man kann deutlich erkennen, wie die Zellen dieser Teile in jene knorpeligen Partien übergehen. Nach dem Centrum nimmt dieses knorplige Gewebe an Masse zu und überwiegt sogar die übrigen noch zu erwähnenden Bestandteile. Hier sind es also größere und breitere Flächen, welche aus einem bienenwabenartigen Gerüstwerk von ziemlich deutlicher, fibrillärer Struktur bestehen. Die in den Maschen liegenden Zellen haben den Charakter von Knorpelzellen. Die Hohlräume sind großenteils von einer scharfen, manchmal roten, manchmal blauen Linie begrenzt, die den Eindruck einer sogen. Knorpelkapsel erweckt. Neben so gearteten Partien findet man andere, die eine größere Ähnlichkeit mit hyalinem Knorpel zeigen, zum Teil auch sicher solchen vorstellen. Man sieht nämlich in einem schwach eosinrot gefärbten Grundgewebe zahlreiche rundliche und ovale Hohlräume, deren Konturen sehr scharf von dem übrigen Grundgewebe durch eine feine Linie abgesetzt sind. In den Höhlen liegen Zellen, die sich etwas von der Wand retrahiert haben, deren Protoplasmaleib sehr deutlich wahrzunehmen ist, deren Kern aber meist weniger deutlich erscheint deswegen, weil auch er die Eosinfarbe angenommen hat. Häufig nun findet man den scharfen Kontur der Höhle von einer blauen Linie gebildet, während die Grundsubstanz noch eosinrot gefärbt ist. Dadurch kommt ein allmählicher Übergang zustande zu denjenigen Partien, wo die ganze Grundsubstanz inklusive jener blauen Knorpelkapsel hellblau gefärbt ist,

Solche Partien lassen an ihrer hyalin-knorpligen Natur keinen Zweifel aufkommen, besonders da in ihnen die Zellen ihre ursprüngliche Form besser beibehalten haben und dazu vielfach in der für Knorpel charakteristischen Doppelform auftreten. Von gewöhnlichem hyalinen Knorpel unterscheidet sich dieser nur dadurch, daß er viel zellreicher ist und daß seine Knorpelhöhlen häufig eine etwas unregelmäßige, in die Länge gezogene Gestalt zeigen. Beide Arten von knorpligem Gewebe gehen unmerklich ineinander über; meist ist das Verhalten so, daß die Partien mit blauer Grundsubstanz von denen mit roter Grundsubstanz eingeschlossen sind. Erwähnenswert ist noch das Verhalten bei van Gieson-Färbung, hierbei werden nämlich sowohl die faserigen, als die hyalinen Partien in gleicher Weise rot gefärbt.

Diese beiden Arten von Knorpelgewebe machen, wie schon erwähnt, den Hauptbestand des centralen Tumorgewebes aus. Das sarkomatöse Gewebe tritt nur in kleineren oder größeren zerstreuten Herden auf, die sich in ihrem Bau und Zusammensetzung von dem peripherischen Sarkomgewebe nicht unterscheiden.

Die bei Lupenbetrachtung erkannten Herde von dunkelroter Farbe erweisen sich unter dem Mikroskop von sehr wechselnder Beschaffenheit.

Einmal bestehen sie gleichmäßig aus knorpelartigem Gewebe und unterscheiden sich von dem übrigen beschriebenen Knorpelgewebe, welches sie ja rings umgibt, durch eine größere Entwicklung der homogenen Grundsubstanz, und dadurch, daß sie sich an ihrem Rande durch eine feine, dunkelblaue Linie von dem übrigen Gewebe absetzen. Die Färbung der Grundsubstanz selbst ist eine wechselnde, teils ist sie fein rosarot, häufig aber weist sie einen leicht blauen Ton daneben auf. In die Grundsubstanz eingebettet sind viele kleine, rundliche Höhlen mit Zellen, ganz nach Art von Knorpelzellen.

Andrerseits sind diese balkenartigen Herde nicht gleichmäßig von einer Farbe, sondern vielfach sind in ihnen kleine Territorien durch eine feine, blaue Linie abgegrenzt, wodurch ein äußerst wirres Bild entsteht.

Endlich findet man in diesem Balkenwerk kleinere und größe Bezirke von homogener, manchmal deutlich lamellöser Struktur und schön eosinroter Farbe, kurzum richtige Knochenbälkchen mit zackigen Knochenhöhlen und deutlichen Knochenzellen. Manchmal sieht man auch in ihnen, ähnlich wie in den knorpligen Balken, jene blauen, feinen Linien verlaufen. Ihre genaueren Verhältnisse ließen sich besonders gut an Präparaten studieren, die nach der zweiten, von Schmorl angegebenen Methode zur Darstellung der Strukturelemente des Knochens behandelt worden waren. Es waren dann die verkalkten Balken weißlich-blau, die Knochenkörperchen tief dunkelblau. Die letzteren zeigten schön verzweigte, feine Ausläufer, die mit denjenigen der benachbarten Knochenkörperchen anastomosierten. An den Balken trat die lamellöse Struktur deutlich hervor, außerdem konnte man auch hier über die Bedeutung jener erwähnten blauen Linien und Konturen Aufschluß erlangen. Sie waren nämlich hier noch breiter und

dunkler, und es ließ sich feststellen, daß dieselben kleine Bezirke begrenzten, wie Knochensplitter, aus welchen sich dann die die Bälkchen zusammensetzten. Es liegt nahe, in der Ausbildung solcher Territorien den Ausdruck einer zu verschiedenen Zeiten stattgefundenen Verkalkung anzunehmen, umsomehr, als derartige Splitter vielfach auch am Rande der knorpligen Balken, seltener in deren Innerem, auftreten. Vielfach sind jedoch die knöchernen Bälkchen ohne Beziehung zu den knorpligen Balken. An einer relativ kleinen Zahl solcher ist am Rande ein Saum deutlicher Osteoblasten erkennbar.

Obschon es sich zwar auch in diesem Falle nicht absolut beweisen läßt, daß die Tumorbildung von „versprengten Keimen" ihren Ausgang genommen hat, so dürfte doch diese Annahme angesichts der Lokalisation der Neubildung in der Nachbarschaft eines Periosts als die weitaus natürlichere erscheinen gegenüber derjenigen einer metaplastischen Entwicklung etwa aus dem Muskelbindegewebe. Und so dürfte die Parallele, welche ich zwischen diesem parostealen Sarkom und den beschriebenen Thyreoideasarkomen auf Grund ihres so ähnlichen Baues ziehen möchte, keine allzu unbegründete sein.

Herrn Professor Langhans, meinem hochverehrten Chef, spreche ich für seine freundliche Anteilnahme an der Arbeit und liebenswürdige Unterstützung durch Rat und Tat meinen herzlichsten Dank aus.

Erklärung der Abbildungen auf Tafel II.

Fig. 1. Aus dem Thyreoidealtumor von Fall I. (Hämalaun-Eosinfärbung. Leitz, Okul. 1, Objekt. 4.)
Sarkomatöses Gewebe a, gewöhnliches Bindegewebe b, hyalines Bindegewebe c, Knorpel d und e (bei d in Form eines breiten Zuges, bei e als „Knochenknorpel"), Knochen f und f_1.

Fig. 2. Aus dem Thyreoideatumor von Fall II. Thyreoideabläschen im Sarkomgewebe und zwischen Knochen. (Hämalaun-Eosinfärbung. Leitz, Okul. 3, Objekt. 4.)

Fig. 3. Vom gleichen Fall (ebenso Figg. 4 u. 5). Polypöse Bildung in einem kapillaren Gefäß. Das Endothel über dem Sarkomgewebe gut erkennbar. (Hämalaun-Eosinfärbung. Leitz, Okul. 1, Obj. 7.)

Fig. 4. Querschnitt durch einen Polypen. Zusammenhang mit der Gefäßwand hier nicht erkennbar. (Färbung nach van Gieson. Leitz, Okul. 1, Objekt. 7.)

Fig. 5. Übergangsgefäß mit Abhebung des Endothels von der bindegewebigen Adventitia. Im Lumen Blut. (Färbung nach van Gieson. Leitz, Okul. 1, Objekt. 7.)

Literatur.

1. Arnsperger: Über verästelte Knochenbildung in der Lunge. Zieglers Beiträge z. path. Anatomie u. z. allg. Pathologie. Bd. XXI.
2. Barth: Über künstl. Erzeugung von Knochengewebe u. s. w. Berl. klin. Wochenschrift 1896.
3. Bensen: Beiträge z. Kenntnis von der heteroplast. Knochenbildung. Inaug.-Diss. Göttingen 1898.
4. Birch-Hirschfeld, A., u. Garten. Über d. Verhalten implantirter embryonaler Zellen im erwachsenen Tierkörper. Beiträge z. path. Anat. u. allg. Path. Bd. 26. 1899.
5. Cohn: Dieses Archiv Bd. 106.
6. Féré: La famille tératoblastique. (Revue d. Chir. 1895.) Referiert Centralbl. f. Path. 1896.
7. Fischer: Über Transplantation v. organ. Material. D. Zeitschr. f. Chir. Bd. 17.
8. Foerster: Über d. Geschwülste der Schilddrüse. Würzburger med. Zeitschr. I. 1860.
9. Goldmann: Anatomische Untersuchungen über d. Verbreitungswege bösartiger Geschwülste. Beitr. z. klin. Chir. Bd. 18.
10. Hedinger: Über Intimasarkomatose von Venen und Arterien in sarkomatösen Strumen. Dieses Archiv Bd. 164. 1901.
11. Home: The Lancet. 1892.
12. Kahn: Über Struma ossea. Inaug.-Diss. Berlin. 1886.
13. H. Koller: Ist das Periost bindegewebig vorgebildeter Knochen imstande, Knorpel zu bilden? Inaug.-Diss. Zürich 1896.
14. Krückmann: Über Fremdkörpertuberkulose und Fremdkörperriesenzellen. Dieses Archiv, Supplem. z. Bd. 138. 1895.
15. Kworostansky: Chondrofibrom des Uterus. Beitr. z. path. Anat. u. allg. Path. Bd. 32. 1902.
16. Leopold: Experimentelle Untersuchungen über die Aetiologie der Geschwülste. Dieses Archiv Bd. 85.
17. Lücke: Die Krankheiten der Schilddrüse. Stuttgart 1875.
18. Madelung: Anatomisches und Chirurgisches über d. Gland. thyreoid. accessor. Arch. f. klin. Chir. 1879. Bd. 24.
19. Marchand: Verhandlgn. der deutsch. pathol. Gesellschaft. 1901. S. 105.
20. Derselbe: Arterien, in Eulenburgs Realencykl. Bd. II. 1894.
21. Marburg, O.: Endarteriitis cartilaginosa der großen Hirngefäße. Centralbl. f. allg. Path. u. path. Anat. Bd. XIII. 1902.
22. Mayer, Rud.: Bemerkungen über sarkomatöse u. krebsige Degeneration u. s. w. Dieses Archiv Bd. 70. 1877.
23. Mönckeberg: Über Knochenbildung in der Arterienwand. Dieses Arch. Bd. 167.
24. Pick, F.: Zur Kenntnis der malignen Tumoren der Schilddrüse, insbesondere d. Sarkoma ossificans. (Prager) Zeitschr. f. Heilkunde. 1892.

25. Poland: Guys Hospital Reports. Vol. XVI.
26a. Pollack, Kurt: Über Knochenbildung in der Lunge. Dieses Archiv Bd. 165. 1901.
26b. Derselbe: Beiträge zur Metaplasiefrage. Arbeiten aus d. path.-anat. Abteil. d. hyg. Inst. z. Posen. 1901.
27. Rohmer, Paul: Über Knochenbildung in verkalkten endokardit. und endarteriit. Herden. Dieses Archiv Bd. 166. 1901.
28. Rosenstein, Paul: Über Knorpel- und Knochenbildung in Herzklappen. Dieses Archiv Bd. 162. 1900.
29. Sacerdotti u. Frattin: Über die heteroplastische Knochenbildung. Dieses Archiv Bd. 168.
30. Schmidt, M. B.: Über Zellknospen in den Arterien der Schilddrüse. Dieses Archiv Bd. 137. 1894.
31. Schmorl, G.: Die patholog.-histolog. Untersuchungsmethoden. Leipzig 1901.
32. Siedamgrotzky: Virchow-Hirsch, Jahresbericht 1872. I.
33. Streckeisen, Adolf: Beiträge zur Morphologie der Schilddrüse. Inaug.-Diss. Berlin 1886.
34. Virchow: Die krankhaften Geschwülste. Berlin 1863.
35. Wilms, M.: Die Mischgeschwülste. Leipzig 1900.
36. Wölfler, A.: Über die Entwicklung u. den Bau des Kropfes. Arch. f. klin. Chir. Bd. 29. 1883.
37. Zahn, F. W.: Beiträge z. Geschwulstlehre. Deutsche Zeitschr. f. Chir. XXIII. Bd.
38. Derselbe: Über die Schicksale der in den Organismus implantierten Gewebe. Dieses Archiv Bd. 95.
39. Zielinska: Beiträge z. Kenntnis d. normal. u. strumösen Schilddrüse des Menschen und des Hundes. Dieses Archiv Bd. 136. 1894.

V.

Beitrag zur Histiogenese der melanotischen Hautgeschwülste.

Von

Dr. E. Ravenna,

Assistenten am anatomisch-pathologischen Institut der königl. Universität zu Padua.

(Hierzu Taf. III.)

Die Frage nach der Entstehung der melanotischen Hautgeschwülste ist eine viel umstrittene. Während man bisher annahm, daß dieselben meistens von Hautnaevi ihren Ursprung nehmen, be-

sonders die Autoren der Unna'schen Schule vertraten diese Ansicht, so hat sich in der jüngsten Zeit die Ansicht geltend gemacht, ihre bindegewebige Natur aufzugeben und sie in die Klasse der Melanoepitheliome einzureihen. Andererseits will wieder eine Gruppe anderer Beobachter, unter ihnen Lubarsch, Ribbert u. s. w., von einer epithelialen Natur nichts wissen. Nach dem gegenwärtigen Stande der Streitfage scheint mir daher die Veröffentlichung eines Falles von Melanosarcom nicht ohne Interesse zu sein, bei welchem der Primärherd in der Haut lag, und auch die secundär befallenen Organe erwähnenswerte Einzelheiten zeigten.

Es handelt sich um einen Tumor, der von einem 70jährigen Mann F. S. herrührt; die Sektion fand am 12. Dezember 1900 im pathologischen Institut zu Padua statt. Klinische Angaben fehlten vollständig, was übrigens wenig Bedeutung hat, weil der Fall rein histologisches Interesse darbietet. In den Hauptpunkten ergibt sich aus dem Sektionsprotokoll folgendes:

Dura mater stellenweise mit dem Schädeldach verwachsen, Gehirn ohne Besonderheiten.

Herz: Myocard fleckig und im Zustand trüber Schwellung.

Alte beiderseitige Pleuritis. Ausgedehntes Lungenödem.

Milz kugelig, derb und dunkelrot infolge chronischer Stauung.

Die Nieren zeigen degenerierte Partien von grau-gelblicher Farbe, die linke Niere ist derber, als normal, und hat eine gelbe Färbung, und zwar in der Marksubstanz stärker, als in der Rinde.

Magen, Darm, Genitalorgane ohne Besonderheiten.

Die Leber ist auf das 1½fache Volumen einer normalen vergrößert, ihre Konsistenz vermindert, und besonders in ihrer Färbung verändert. Die Kapsel ist überall transparent, unter ihr sieht man sehr zahlreiche schwarze Flecke, von denen einige die Form von Knoten verschiedener Größe haben. Was am meisten auffällt, ist die Ausbreitung dieser Herde, welche der Oberfläche der Leber das Aussehen eines Marmors verleihen, dessen schwarzer Grund von gelben Adern durchzogen ist. Dieses Aussehen ist auch auf der Schnittfläche des Organs sehr ausgeprägt, welche sich darstellt als mit weichen Knoten besetzt, die sich über die Schnittfläche erheben, von der Größe eines Stecknadelkopfs bis über erbsengroß, von grünlich-schwarzer Farbe und voneinander durch Streifen eines grünlich-gelblichen Gewebes getrennt sind.

In der rechten Inguinalgegend bemerkt man Lymphdrüsen, welche infiltriert sind und auf der Schnittfläche eine rötlichgraue Farbe zeigen.

Da zunächst keine weitere Lokalisation der Geschwulst bei der Sektion gefunden wurde, und sich besonders die Haut in ihrer Gesamtheit unversehrt zeigte, so konnte man denken, daß die Geschwulst sich primär in der Leber entwickelt hätte. Man weiß jedoch, daß ein solcher Befund sehr selten ist. In der neuen Arbeit von Laraß[1]) liest man nun, daß alle melanotischen Tumoren, die in normalerweise pigmentfreien Organen primär entstanden sein sollten, in Wahrheit als sekundär anzusehen sind, und zwar von Geschwülsten der Haut oder des Auges herstammen, die einige Jahre vorher exstirpirt waren. Deswegen wurden die verschiedenen Teile der Augen und der Haut sorgfältigst untersucht, die Augen mit negativem Erfolge; an der Haut fand sich schließlich an der Analgegend, in der Nähe des Sphincter externus, auf der an die Schleimhaut angrenzenden Stelle ein haselnußgroßer Knoten von fleischähnlichem Aussehen, leicht höckeriger Oberfläche und schwärzlich-roter Farbe. Derselbe hatte die größte Ähnlichkeit mit einem Hämorrhoidalknoten, man durfte indessen annehmen, daß es sich um den primären Geschwulstknoten handle, deswegen, weil sich auf dem Durchschnitt kein geronnenes Blut und keine Höhle zeigte, der Knoten vielmehr aus homogenem schwärzlichen Gewebe zu bestehen schien.

Die histologische Untersuchung am frischen Material ließ Zellen von den morphologischen Eigentümlichkeiten des Sarkoms erkennen, spindelförmige Elemente oder dreieckige mit Ausläufern, die von einem Pol ausgingen oder auch von anderen Punkten der Peripherie ihren Ursprung nahmen, so daß eine unregelmäßige Sternform resultierte; ihr Protoplasma war körnig, sie enthielten keine Degenerationsprodukte, wie Vakuolen oder Fetttröpfchen. Im Zellkörper sowie in den Fortsätzen enthielten die meisten dieser Elemente ein sehr reichliches, körniges, braungelbliches Pigment. Dieses Pigment ist reichlicher und von fast schwarzer Farbe in einigen Zellen, welche die Spindelform verloren und eine mehr rundliche Gestalt angenommen haben.

Durch diesen Befund zu einer eingehenden Untersuchung

[1]) Laraß: Beiträge zur Kenntnis der melanotischen Neubildungen. Aus Lubarsch, Arbeiten aus dem pathol.-anat. Institut in Posen, Wiesbaden 1901, S 67—96.

veranlaßt, fand ich einige kleine, im Mesorectum liegende Lymphdrüsen, die infiltriert und schwärzlich gefärbt waren.

Auf Grund dieser Tatsachen konnte die Sektionsdiagnose gestellt werden: primärer melanotischer Tumor der Analgegend, Metastasen in den sacralen und inguinalen Lymphdrüsen und in der Leber.

Die sekundäre Ausbreitung in diesem Organe war so erheblich, daß dasselbe ein anatomisch sehr interessantes Aussehen darbot. Das Lebergewebe war, natürlich verändert, auf eine so kleine Masse reduziert, wie man es nur selten sehen kann, so daß man hier annehmen muß, daß auch an den Stellen, die in mehr oder minder großer Ausdehnung zwischen den Knoten lagen und von Geschwülsten frei zu sein schienen, eine erhebliche Infiltration mit Geschwulstelementen Platz gegriffen hat.

Dieser Punkt, sowie die wahre Natur der Neubildung werden durch die mikroskopische Untersuchung aufgeklärt.

Der primäre Knoten am Anus, Stücke von der Leber und linken Niere, einige der infiltrirten Lymphdrüsen und der Plexus coeliacus wurden in Zenker'scher Flüssigkeit und in Sublimat fixiert. Die Schnitte der pigmentierten Organe wurden ohne weitere Färbung betrachtet, um die Anordnung, die Form und die Farbe des Pigments deutlich sehen zu können, ferner wurden die gebräuchlichsten Färbemethoden angewandt, um die feinsten Einzelheiten erkennen zu können. Die Tumoren färbten sich ziemlich schwer; Karmin, Hämatoxylin, Saffranin gab keine distinkten Bilder, am besten war noch die van Gieson'sche Lösung zu gebrauchen infolge der starken Einwirkung des Säurefuchsins.

Bei der Untersuchung des Analknotens mit schwacher Vergrößerung tritt der Unterschied zwischen Epidermis und Cutis deutlich hervor, inmitten des Corium-Bindegewebes finden sich keine hyperplastischen Epithelhaufen; diese Anordnung hat für die Formulierung der mikroskopischen Diagnose weittragende Bedeutung.

In der unmittelbar unter dem mehrschichtigen Plattenepithel liegenden Cutis sieht man einzeln oder in Gruppen stehende Zellen, welche größtenteils Spuren eines gelbbräunlichen Pigments aufweisen. In den tieferen Schichten der Cutis liegen diese

Zellgruppen in größerer Zahl und dichter beieinander, schließlich liegen sie nicht mehr voneinander getrennt, wie an den höheren Teilen, sondern es ergibt sich ein Bild, in welchem man Bündel aus Tumorzellen sieht, deren Pigmentation immer stärker wird. Ein merkwürdiger, in einzelnen Zügen sichtbarer Zustand ist der einer scharfen Sonderung in 2 Zonen, von denen die eine, mehr als die andere gefärbt, umfangreichere Schollen intensiv braunen Pigments enthält. Stark mit Blut gefüllte Gefäße sind reichlich vorhanden.

Bei stärkerer Vergrößerung sieht man, daß das mehrschichtige Pflasterepithel nicht ganz normal ist; das Stratum corneum ist, wie immer an dieser Stelle, ziemlich spärlich; das Rete Malpighi ist aus deutlich erkennbaren Zellen zusammengesetzt, welche im allgemeinen keine großen Veränderungen zeigen, nur in gewißer Beziehung sind sie modifiziert.

Dagegen finden sich an der Basalschicht der Epidermis wichtigere Veränderungen vor. Wie ich wiederholen möchte, ist die Grenze zwischen der Basalschicht der Epidermis und der Cutis, auch bei starker Vergrößerung, sehr deutlich. An vielen Stellen liegen in den Zwischenräumen zwischen den Zellen und dem Epithel kleine Spindelzellen mit verlängertem Kerne, der ebenfalls spindelförmig und intensiv gleichmäßig gefärbt ist.

Solche Elemente bilden allerdings keinen integrierenden Bestandteil der Epidermis, sondern sind in dieselbe eingeschoben, sie befinden sich auch in den über dem Epithel und sogar in den über dem Rete Malpighi liegenden Räumen. Ihre Anordnung ist zuweilen regelmäßig, indem sie zu beiden Seiten der Epithelzellen liegen und auf diese Weise jede von ihrer Nachbarin trennen. Nicht immer ist die Anordnung so gleichmäßig, weil außerdem eine reichlichere und unregelmäßigere Anordnung in der Basalschicht an vielen Stellen hervortritt. Diese Schicht macht wegen der Gegenwart der spindligen Elemente und ihrer Ausbreitung nach der Cutis hin den Eindruck, als ob das Epithel an der Grenze der Cutis aufgelöst würde.

Viele Zellen der Basalschicht, besonders an den eben erwähnten Stellen, zeigen erhebliche Veränderungen, sie haben an Volumen zugenommen, sind durch den bisweilen völligen

Schwund ihres Protoplasma blasig geworden, so daß der übrig gebliebene Kern in einer Art kleiner Höhle liegt.

Immer finden sich in der Basalschicht der Epidermis einige große Zellen von Spindel- oder Sternform, mit kurzen dicken Ausläufern, von Pigmentkörnchen durchsetzt, es sind dies offenbar die sogenannten Chromatophoren. An einigen Stellen liegen sie in Haufen.

Auch in der Mitte der Malpighi'schen Schicht finden sich Veränderungen, die den oben beschriebenen ähnlich sind. Man sieht hier vereinzelte hellere, höhlenähnliche Räume, welche mit wenigen, von den Plattenepithelzellen der Haut wohl unterscheidbaren Elementen gefüllt sind. In der Mitte einer Substanz, welche wir der Bequemlichkeit halber intercellulär nennen wollen, und welche aus körnigem Detritus, Bindegewebs- und elastischen Fasern besteht (mit der Weigert'schen Färbung deutlich sichtbar), sieht man kleine, spindelförmige, dreieckige oder unregelmäßig sternförmige Zellen, von denen viele Pigment enthalten. Einige derselben liegen ganz frei, andere in einer kleinen, von einer feinen Wand umgebenen Höhle, welche bisweilen auch 2 und 3 Zellen und außerdem 2 oder 3 rote Blutkörperchen birgt. Offenbar handelt es sich hier um Elemente, welche durch Blutkapillaren in die Mitte der Epidermis gebracht worden sind, weiterhin werden wir über die Natur dieser Zellen und über den Mechanismus, welcher diese Räume in der Malpighischen Schicht geschaffen hat, berichten.

An anderen Stellen erhält man etwas abweichende Bilder, man findet in einigen Höhlen Zellen, welche nicht im Innern der Gefäße liegen, aber doch stets von 1 oder 2 kleinen Blutkapillaren begleitet sind. Ich sah auch einige Höhlen, in denen die Capillaren fehlten. Ohne weitere Vergleichsobjekte hätte man diese Stellen für solche ansehen können, wie sie für die Naevi typisch sind.

Um diese Höhlen herum sieht man die Epithelzellen geschwollen, mit hellem Protoplasma, bläschenförmig, mit unregelmäßigem Kern, sie haben zwischen sich dieselben kleinen, spindelförmigen Zellen, welche im Innern der Räume enthalten sind.

Die Färbung mit Gentianaviolett hat in meinen Präparaten die Epithelfasern nicht deutlich zeigen können, wahrscheinlich

weil die Fixation der Stücke nicht in Alkohol stattgefunden hatte.

Gehen wir nun an die Untersuchung der Cutis, so finden wir zunächst eine bestimmte Anordnung der Elemente der Neubildung. Die Cutispapillen, welche inmitten des Gewebes spindelförmige, pigmentierte Zellen zeigen, ähnlich denen in den Interstitien der Epidermis, vergrößern sich in der Höhe, bis man endlich eine Art Abschnürung sehen kann, die von Epithel umkleidet ist, so daß nur eine schmale Verbindungsbrücke mit dem darunter liegenden Corium übrig bleibt. Man kann so beinahe den Hergang bei der Bildung der oben beschriebenen Räume mit den Augen verfolgen.

Die Geschwulstzellen, einzeln oder in Haufen von 6—8, sind meist spindelförmig, mit langem Kern, der reich an Chromatin ist und ein Kernkörperchen enthält.

Man kann, obwohl fast alle pigmentiert sind, einen Unterschied machen: die weniger pigmentierten haben einen deutlichen Kern, lange Dreieck- oder Spindelform, gelbliches, körniges Pigment, die intensiver gefärbten dagegen sind rundlich oder sogar kugelrund, haben einen nicht mehr deutlich sichtbaren Kern, weil derselbe von sehr reichlichem Pigment bedeckt wird, welches in Schollen liegt und öfters den ganzen Zellkörper einnimmt. Die Farbe des Pigments ist sehr dunkel. Zwischen diesen 2 Formen kann man verschiedene Übergangsstadien beobachten. Einige rundliche Schollen sehen auf den ersten Eindruck wie Haufen von feinem Pigment aus, der Kern kann in ihnen verdeckt sein, es kommen aber auch wirkliche freie Pigmenthaufen vor; man findet nämlich ab und zu mit Pigment schwer beladene Zellen im Zustand des Berstens.

Wo die Zellgruppen zahlreicher und dichter werden, zeigt sich, daß die Geschwulst aus Bündeln besteht, die aus spindelförmigen Elementen zusammengesetzt und bald längs, bald schief, bald quer getroffen sind. In einigen Haufen sieht man Lücken infolge Zellschwundes, das kann man daraus schließen, weil daneben sich auflösende Zellen gefunden werden. Inmitten dieser Bündel sieht man auch die stärker pigmentirten rundlichen Zellen, welche in der pigmentreichen Zone sehr zahlreich sind, daselbst befinden sich rundliche Schollen von intensiv brauner

Farbe, welche wegen ihrer bedeutenden Größe als freie Pigmenthaufen anzusprechen sind, um so mehr, als hier auch unregelmäßig körnige Anhäufungen freien braunschwärzlichen Pigments liegen.

Eine besondere Beachtung verdienen die Züge, in denen sich isolierte Geschwulstzellen finden, weil man da die Besonderheiten ihrer Struktur am besten studieren kann.

Sehr viele von diesen freien Spindelzellen mit gelbbräunlichem Pigment in ihrem Innern zeigen Fortsätze, welche sich auf eine beträchtliche Strecke von den beiden Polen aus zwischen die Bündel hinziehen. Hier habe ich auch fast sternförmige Zellen und unregelmäßig dreieckige sehen können, deren Querdurchmesser größer als bei den Spindelzellen ist, während ihre Fortsätze dicker und kürzer sind. Sie haben weniger Pigment, färben sich schlechter; dasselbe gilt von dem Anfangsteil der Ausläufer, ein Kern ist nicht immer deutlich zu sehen.

Das elastische Gewebe ist in diesem Analknoten sehr reichlich, mit der Weigert'schen Färbung findet man feinste Fasern auch inmitten der Geschwulstzüge.

Das Bindegewebe ist reich an blutgefüllten Gefäßen; die weißen Blutkörperchen sind verhältnismäßig zahlreich; die Kapillaren sind stark erweitert. Man sieht ferner unregelmäßige Bluträume, die mit sehr dünnen Wänden ausgekleidet sind.

Im Innern einiger Gefäße liegen Spindelzellen zwischen den Blutkörperchen, man muß es unentschieden lassen, ob es Geschwulstzellen oder abgestoßene Endothelien der Intima sind; letztere Ansicht ist wohl deswegen richtiger, weil man kein Pigment im Innern dieser Zellen findet, weil ihre Gestalt fast sichelförmig ist, und weil ihr Querdurchmesser kleiner als bei den Geschwulstzellen, mehr wie bei den Gefäßendothelien ist. Andererseits darf nicht in Abrede gestellt werden, besonders mit Rücksicht auf die Lebermetastase, daß öfters Geschwulstelemente im Innern der Gefäße vorhanden sind.

Die Präparate des Primärtumors gaben mit 2proz. Eisenchlorid- und ½proz. Chlorglycerin-Behandlung nicht die Berliner Blau-Reaktion, welche für hämatisches Pigment charakteristisch ist. Kontrollpräparate fielen positiv aus.

Von dem primären Analknoten aus muß die Lebermetastase

auf dem Blutwege entstanden sein durch die bekannnte Anastomose zwischen den Venen des Plexus hämorroid. und den Wurzeln der Vena portae. Vor der Betrachtung dieser Metastase wollen wir uns mit der Verbreitung des Tumors auf lymphatischem Wege, — oder vielleicht auch auf dem Blutwege —, beschäftigen, welche die im Mesorektum gelegenen Lymphdrüsen betraf.

Wie schon erwähnt, waren sie infiltriert und stark pigmentirt. Die mikroskopische Untersuchung ließ bei schwacher Vergrößerung deutlich 3 Zonen unterscheiden: eine äußere, aus Bindegewebsfasern bestehend, welche von der Drüsenkapsel herstammten, eine zweite, welche der Rindenpartie der Lymphdrüse entspricht und aus einer großen Menge von Gefäßen und Bluträumen besteht, welche sehr reichlich von Pigment umgeben sind; eine dritte, der Markregion der Lymphdrüsen entsprechend, besteht aus mannigfach gruppierten Zellen und gibt ein Bild, das den am meisten infiltrierten Stellen des primären Analknotens sehr ähnlich ist.

Zwischen den Bindegewebsbündeln der Kapsel liegen pigmentierte Zellen. Diese sind entweder einzeln verstreut und von mannigfacher Form, meist länglich, oval, spindelförmig, dreieckig und seltener rundlich, oder aber in Bündeln vereinigt, die aus spindelförmigen Elementen zusammengesetzt sind und in ihrem Innern den beim Primärtumor beschriebenen Anblick darbieten. Das Pigment ist darin, wie gewöhnlich, in verschiedenartiger Weise verteilt, von kleinen Körnern bis zu großen Schollen; es liegt in den Zellen und deckt mehr oder weniger den Kern der Zelle zu, oder es liegt außerhalb der Zellen, und zwar ebenfalls in kleinen Körnern oder größeren Schollen.

In der zweiten Zone liegen viele Bluträume nahe beieinander, mit roten und einigen weißen Blutkörperchen gefüllt, auch hin und wieder eine Spindelzelle von unregelmäßiger Form enthaltend. Einige dieser Räume stehen untereinander in Verbindung infolge Kontinuitätstrennungen ihrer sehr zarten Wand. Deswegen und auch darum, weil die Räume kein Endothel haben, sondern Bindegewebssepten, sind diese Gebilde als kavernöse anzusehen, nicht als erweiterte Kapillaren.

In den von diesen Bluträumen freigelassenen Stellen liegt das Pigment sehr reichlich in Form von freien, mehr oder weniger großen, braunschwärzlichen, körnigen oder von endozellulären Anhäufungen, oder es füllt Elemente, welche die Charaktere von Tumorzellen besitzen. Auch die in der Umgebung der Kavernensepten liegenden Geschwulstzellen sind stark pigmentiert, in der Mitte der roten Blutkörperchen und außerhalb der Bluträume sieht man aber auch pigmentfreie Spindelzellen.

Man sieht in dieser Zone auch viele geschrumpfte rote Blutkörperchen, ferner im Zerfall begriffene, die man sehr gut bis zur Bildung von freien bräunlichen Körnern verfolgen kann; diese Körner sind mit den in den Geschwulstzellen gefundenen morphologisch identisch.

Die eben erwähnte Anordnung ist so augenfällig, so klar sind die Übergänge, daß, wenn die histologische Untersuchung der Lymphdrüsen an und für sich einen Schluß auf die Genese des Pigments gestattete, ihm ohne weiteres ein hämatischer Ursprung zugeschrieben werden müßte. Aber die Berliner Blau-Reaktion fiel negativ aus. Deswegen darf man nur annehmen, daß trotz der histologischen Bilder, auf denen man den Zerfall der roten Blutkörperchen zu braunen Körnern in allen Stadien verfolgen kann, das Pigment der neoplastischen Zellen in den Lymphdrüsen metabolischer Natur ist.

Die dritte Zone besteht aus spindelförmigen oder unregelmäßig rundlichen Zellen, mit mehr oder weniger Pigment oder auch aus pigmentfreien, welche inmitten eines Detritus liegen, der aus zerfallenen Zellen, Körnern und pigmentfreien Schollen besteht.

Die Untersuchung eines Stückes der infiltrierten Inguinaldrüsen gab ein dem Primärtumor analoges Bild, d. h. spindlige oder ovale Zellherde, je nachdem diese Zellbündel in Längs- oder Querrichtung getroffen waren. Das Pigment ist hier, wie schon makroskopisch bemerkt war, spärlich, liegt gewöhnlich endozellulär, in Schollen oder kleinen Körnern zu 3—4 Stück im Protoplasma einiger Spindelzellen; die Farbe ist heller gelb in Anbetracht der geringen Menge und der Anordnung in nicht zu großen Haufen.

Gehen wir nun zur Betrachtung der Leber über, so fällt schon bei schwacher Vergrößerung die enorme Verbreitung neoplastischen Gewebes auf, welches zum Teil reichlich, zum Teil spärlich mit Pigment ausgestattet ist. Leberzellen sieht man nur wenig und in Streifen, nur ein einziges Mal konnte ich, unter sehr vielen Präparaten, deutlich einen Acinus mit der Vena centralis erkennen. Diese Anordnung bestätigt die schon bei makroskopischer Betrachtung ausgesprochene Ansicht, daß es sich mehr um eine Infiltration, als um eine Knotenbildung hier handle.

Bei starker Vergrößerung erkennt man die enorme Veränderung des Lebergewebes: wenige Zellen sind noch polygonal, einige sind durch Kompression verlängert, rechtwinklig oder unregelmäßig dreieckig, bisweilen auch spindelförmig; mit den Geschwulstzellen sind sie trotzdem nicht zu verwechseln, weil das Pigment fehlt und der Kern rund ist und niemals so intensiv gefärbt werden kann.

Viele Leberzellen enthalten in ihrem Innern zahlreiche Fetttropfen, viel Pigment in kleinen Körnern, die nur einen kleinen Teil der Zelle, entweder peripherisch oder in der Nachbarschaft des Kernes gelegen, einnehmen. An den Stellen, wo die Entartung stärker ist, sieht man als Überbleibsel der Zellen nur noch den Kern liegen. Einige Zellen behalten die ziemlich gut erkennbare polygonale Form, im übrigen sind nur Fetttröpfchen vorhanden, welche das Protoplasma vollständig ersetzen; auch den Kern sieht man öfters gut erhalten zwischen dem Fett liegen, ferner deutlich erkennbar, Pigmentkörner von ziemlich dunkelbrauner Farbe.

Das Bindegewebe ist vermehrt, in der Umgebung der Geschwulstmetastasen so stark, wie bei echter Lebercirrhose, die Gallenkapillaren sind zum Teil erweitert, varikös, das Leberparenchym, besonders neben den Tumorzellen, stark alteriert. Zwischen den Leberzellenreihen, oft auch zwischen den einzelnen Leberzellen, liegen reichlich rote Blutkörperchen, auch schieben sich Elemente dazwischen, die beträchtlich von der Form der Leberzellen abweichen, sie sind spindelförmig, haben Ausläufer, tragen Pigment, das zum Teil den Kern verdeckt, auch finden sich Übergänge zu mehr rundlichen Zellen. Die lediglich aus

Geschwulstelementen bestehenden Herde zeigen bei starker Vergrößerung die oben beschriebenen Eigenschaften, längs- und quergetroffene Bündel, aus Spindelzellen bestehend u. s. w. An einzelnen Zellen besteht eine kleinzellige Infiltration in den Geschwulstknoten.

Die Schnittfläche eines größeren Gallengangs oder Blutgefäßes zeigt im Innern des Lumens ebenfalls Spindelzellen, ähnlich den im Innern der Gefäße des primären Tumors gefundenen, ihre Natur ist nicht hinreichend aufgeklärt, sie scheinen aber wegen ihrer Form und wegen des pigmentierten Protoplasma den Geschwulstelementen zugerechnet werden zu müssen.

Im allgemeinen liegen die Tumorzellen dicht nebeneinander, ohne Zwischengewebe, nur in einem Präparat sah ich sehr feine Bindegewebsfasern zwischen den Zellen. An einer Stelle eines anderen Präparates fand ich eine trabekuläre Anordnung der Zellen, die Trabekel waren mit sehr zarten Wandungen bekleidet. Bei starker Vergrößerung sieht man, daß die Knotenpunkte dieses Balkenwerkes von Kernen besetzt sind, von denen ausgehend die Wand der Trabekel immer dünner wird, um schließlich in sehr zarte Fasern auszulaufen, welche untereinander anastomosieren. Diese Anordnung genügt, um den Ursprung der Trabekel aus Geschwulstzellen abzuleiten, weil wir sie an Stellen finden, wo letztere vorherrschen, auch in den von den Trabekeln begrenzten Räumen enthalten sind.

Die Leberfunktion muß bei solchen Veränderungen fast vollständig aufgehoben sein, die Untersuchung des Plexus coeliacus ist in solchen Fällen besonders interessant nach den Befunden des Prof. Bonome, welcher in einer jüngst veröffentlichten Arbeit[1]) zu folgenden Schlüssen kommt:

„Die Ganglien und Nervenfasern des Plexus coeliacus zeigen bei Menschen, die an Lebercirrhose gestorben sind, die bekannten Merkmale einer Sklerose, d. h. Atrophie und Schwund der nervösen und Hyperplasie der bindegewebigen Elemente. Die Ganglienzellen verlieren ihre Ausläufer, verkleinern sich, gehen

[1]) Bonome, Sull' importanza delle alterazioni di plesso celiaco nella cirrosi epatica dell' uomo e nella cirrosi sperimentale. Bologna Stab. Tip Lamorani ed Albertazzi, 1901.

die sogenannte glasartige Metamorphose ein und haben oft in ihrem Protoplasma eine reichliche Menge Lipochrom."

Ich hatte Gelegenheit, zu untersuchen, ob auch bei anderen Krankheiten der Leber, außer der Cirrhose, der Plexus coeliacus in dieser Weise verändert würde. Mit der van Giesonschen Färbung sieht man das Ganglion coeliacum in hohem Grade sklerosiert, das Bindegewebe ist reichlich, die Ganglienzellen spärlich, die Außenhülle derselben ist meist gut erhalten, die Kerne aber sind oft geschwunden, die Kernkörperchen in den noch erhaltenen Kernen deutlich sichtbar. An einzelnen Stellen finden sich geschrumpfte, atrophische und unscharf begrenzte Ganglienhaufen, deren Außenzonen kernarm und in ihrer Kontinuität unterbrochen sind, einige sind infolge der Auflösung und des daran anschließenden Schwundes der Nervenzellen leer.

Keine Nervenzelle ist pigmentfrei, oft ist sehr viel Pigment vorhanden, nicht nur im Protoplasma, sondern auch im Kern. Dieses Pigment ist von dem der Geschwulstknoten deutlich unterschieden, es ist heller, gelb, und besteht immer aus kleinen Körnern, ähnelt also demjenigen, das sehr oft bei alten Leuten, und zwar unter physiologischen Umständen, innerhalb der Nervenzellen gefunden wird.

Die Untersuchung der linken Niere ließ deutlich die Zeichen einer chronischen Entzündung erkennen, Vermehrung des Bindegewebes um die Harncanälchen, an den Kapseln und zwischen den Schleifen der Glomeruli. Die Epithelzellen sind stark verändert, geschrumpft, in Auflösung, einige zu Detritus zerfallen, von der Basalmembran abgesprungen. In einigen Epithelzellen, zwischen den Glomerulusschleifen einiger Malpighischen Körperchen oder im interstitiellen Gewebe liegt Pigment, aus unregelmäßigen Körnern bestehend, von glänzendgelber bis dunkelbrauner, sogar fast schwarzer Farbe, es giebt keine Berliner Blau-Reaktion.

Der Pigmentbefund in der Niere ist nicht neu, sondern schon von Oppenheimer[1]) bei einem Falle von primärem Hautmelanom im Lumen der Harnkanälchen gesehen worden. Während er annimmt, daß das Pigment direct vom Nieren-

[1]) Oppenheimer: Beiträge zur Lehre der Pigmentbildung in melanotischen Geschwülsten. Dieses Archiv Bd. 106, S. 515. 1886.

epithel abzuleiten ist, ist in unserem Falle eine solche Hypothese unhaltbar, weil sich in den Epithelien hier keine größere Menge dieser Körnchen findet, als in den Glomeruli und im interstitiellen Gewebe.

Ob das Pigment hier dieselbe Herkunft hat, wie in dem Primärtumor, ist nicht mit Sicherheit zu sagen, aber wahrscheinlich, da es nicht anders gut herzuleiten ist. An Gallenfarbstoff zu denken, liegt gar keine Veranlassung vor, andererseits ist es nicht wunderbar, daß bei dem großen Pigmentreichtum des Organismus etwas durch die Nieren hindurchgehen kann, um dort ausgeschieden zu werden. Verstärkt wird diese Annahme durch den Befund von Pigment inmitten von roten Blutkörperchen im Lumen der Gefäße.

Ich habe die histologischen Befunde so ausführlich besprochen, um auf diesem Befund die Diagnose aufbauen zu können.

Es ist von bemerkenswerter Bedeutung, daß der Primärtumor aus der Haut, nicht aus einem Naevus sich entwickelt hat, wie der Befund der Epidermis an der betroffenen Stelle gezeigt hat; derselbe ist dem einer normalen Haut ähnlich, auch finden sich zwischen Epidermis und Cutis kaum jene Elemente, die für den Naevus charakteristisch sind.

In letzter Zeit hat Sergent[1]) einen Fall von multiplem Hautsarkom veröffentlicht, der sich dem meinigen in manchen Punkten nähert, die Zellen waren dort ebenfalls spindelförmig oder (die mehr pigmentirten) rundlich, lagen auch in dichten Gruppen und die Epidermis war, abgesehen von einigen Karyokinesen und verdünnten Stellen, normal.

Sergent geht wohl deswegen nicht weiter auf den histologischen Befund ein, weil in seinem Falle kein Zweifel über die Entstehung der Tumoren obwaltete, während mein Fall wegen der Veränderungen der Basalschicht und des Rete Malpighi ein weites Feld für eine Discussion darbietet.

Es ist daher notwendig, die hauptsächlichsten Ansichten

[1]) Sergent: Considérations générales sur les tumeurs et le pigment mélanique à propos d'un cas de sarcome mélanique cutané généralisé. Arch. gén. de Médecine. Février 1902.

über die Genese der Melanome hier anzuführen, besonders wegen der über die Hautnaevi gemachten Äußerungen.

v. Recklinghausen[1]) leitet sie vom Lymphendothel ab und nennt sie lymphatische Angiofibrome; dieser Ansicht schließen sich Lubarsch[2]), Bauer[3]) und Loewenbach[4]) an, letzterer zeigt aber in einer neuen Arbeit, wie die Zellen zweier Naevi sich vom Endothel der Blutgefäße ableiten lassen.

Andere Autoren leiten die weichen, pigmentirten Naevi und die daraus entstehenden Tumoren vom Epithel ab; zu dieser Gruppe gehört vor allem Unna[5]), welcher, gestützt auf Befunde bei Neugeborenen und Kindern, die nahe Verwandtschaft der Epithel- und Naevuszellen erkannte und darauf seine Epithelialtheorie aufbaute. Die Zellgruppen der Naevi erklärte er für fötale Einschlüsse des Epithels, er bestätigte damit die Cohnheimsche Theorie über die Ursache der Geschwülste.

Delbanco[6]) vereinigt beide Theorien, er glaubt, daß das Epithel den Naevus bildet, indem die Lymphgefäße den Transport der Zellen vermitteln, er sah nämlich, wie die Naevuszellengruppen von einer Lage platter Zellen, die er für endothelial hält, umgeben sind.

Kromayer[7]) fand Bindegewebsfasern inmitten der Naevuszellen. Da er von anderer Seite sichere Anhaltspunkte über den epithelialen Ursprung solcher Fasern zu haben glaubt, so sieht er darin eine wahre Metaplasie der Zellen, eine Bestätigung der Unna'schen Beobachtungen über die Umwandlung der Epi-

[1]) v. Recklinghausen: Über die multiplen Fibrome der Haut und ihre Beziehung zu den multiplen Neuromen. 1882.

[2]) Lubarsch: Ergebnisse der allgem. Pathol. u. pathol. Anatomie. I. Jahrgang, 2. Abteilung u. II. Jahrgang.

[3]) Bauer: Über endotheliale Hautwarzen und ihre Beziehungen zum Sarcom. Dieses Archiv Bd. 142. 1895.

[4]) Loewenbach: Beitrag zur Histogenese der weichen Naevi. Dieses Archiv Bd. 159. 1899.

[5]) Unna: Histopathologie der Hautkrankheiten.

[6]) Delbanco: Epithelialer Naevus. Monatshefte für praktische Dermatologie, Bd. XXII. 1896, No. 3.

[7]) Kromayer: Zur Histogenese der weichen Hautnaevi. Dermatolog. Zeitschr. Bd. III. 1896.

dermis- in Naevuszellen. Natürlich wurde eine so kühne Ansicht von vielen Seiten angegriffen.

Hodara[1]) studirte eingehend das Vorhandensein und die Veränderungen von Fasern epithelialer Herkunft, er schließt sich auf Grund dessen vollständig der Meinung Unna's an.

Abesser[2]) tritt ebenfalls dieser Ansicht bei, er kommt in seiner Arbeit zu dem Schluß, daß alle Naevuszellen, auch die verzweigten und pigmentirten, von der Epidermis herstammen, daß die Umwandlung mit dem Verlust der epithelialen Faserbildung verbunden ist, und daß es keine Metaplasie der Epithelzellen in Bindegewebszellen gibt. Dieser Ansicht ist die von Sudakewitsch[3]) entgegengesetzt.

Aus dem Laboratorium von Lubarsch, der sich der Unna'schen Theorie nicht anschließt, ist jüngst eine interessante Arbeit über Naevi und melanotische Geschwülste von Laraß[4]) herausgekommen; er leitet an der Hand eines von ihm beschriebenen Falles die Naevuszellen vom Epithel ab, indem er im Epithel in der Basalschicht der Epidermis Zellen findet, welche, zwischen den normalen Zellen gelegen, umfangreicher sind, rundliche, leicht unregelmässige Form haben, einen wenig hervortretenden Kern und helles Protoplasma, er hält sie für geschwollene, blasige Epithelzellen. Solche Zellen findet er weiterhin auch im Rete Malpighi zu Gruppen vereinigt. Das sind die Naevuszellengruppen, welche deutlich ihre Herkunft vom normalen Epithel erkennen lassen, besonders mit Rücksicht auf den Befund eines vollständigen Epithelzapfens, der aus solchen blasigen Elementen bestand.

Wie man sieht, hat die Theorie des epithelialen Ursprungs der Naevi und der melanotischen Tumoren viele Anhänger ge-

[1]) Hodara: Verhalten der Epithelfaserung während der Entwicklung der weichen Muttermäler und der alveolären Carcinome. Monatshefte f. prakt. Dermatologie. Bd. 25. 1897.

[2]) Abesser: Über die Herkunft und Bedeutung der in den sog. Naevi der Haut vorkommenden Zellhaufen. Dieses Archiv Bd. 166. 1901.

[3]) Sudakewitsch: Zur Histogenese der weichen Naevi. Arch. f. Derm. u. Syphilis. Bd. 58. 1901.

[4]) Laraß: a. a. O.

funden, diesen tritt Ribbert[1]) mit einer neuen Theorie entgegen.

Er mißt den an der Basalzone der Epidermis liegenden, Pigment führenden Zellen, den sogenannten Chromatophoren, die größte Bedeutung bei und glaubt, daß diese Chromatophoren die ausschließliche Quelle der melanotischen Tumoren sind, die er deswegen auch „Chromatophorome" nennen möchte. Er will damit nur sagen, daß es sich nicht um gewöhnliche Sarkome handelt, andererseits rechnet er zu derselben Kategorie auch die pigmentirten Tumoren der Haut, indem er die Chromatophoren als Bindegewebselemente betrachtet. Er bekämpft entschieden die Kromayersche Ansicht von der Metaplasie des Epithels in Bindegewebe, wie mir scheint, mit Recht; er erkennt die Unnaschen Abbildungen vom Übergang der einen Zelle in die andere nicht an, man müßte sonst an eine zu stürmische Umbildung glauben.

Unter Berücksichtigung der neusten Literatur möchte ich zu der Ansicht neigen, daß die Naevi eine epitheliale Abkunft haben. Die Illustrationen von Abesser, Laraß und vor allem die von Sudakewitsch lassen deutlich Naevuszellen erkennen, welche die Stachelform der Epithelien sehr gut bewahrt haben und noch Spuren der epithelialen Faserung zeigen, dadurch scheint mir die Frage gelöst zu sein.

Mein Fall wird nun dadurch noch besonders interessant, daß sich in dem Primärtumor Anordnungen von Zellen in der Epidermis finden, welche bei oberflächlicher Betrachtung mit denen der Naevi die größte Ähnlichkeit besitzen. Wir haben nämlich hier eine Umwandlung der Zellen aus der Basalzone der Epidermis in größere, mit hellerem Protoplasma versehene Gebilde, welche nach Laraß den Eindruck geblähter, bläschenförmiger Epithelien machen. Mit dem Ursprung einer Geschwulst hat das aber, meiner Ansicht nach, nichts zu thun, es sind Veränderungen, die durch veränderte Ernährung der Zellen herbeigeführt werden. Die Ernährung ist geändert wegen der Beziehungen der darunterliegenden Cutis, in welcher die große Masse von Geschwulstelementen liegt, in welcher auch die Spindel-

[1]) Ribbert: Über das Melanosarcom. Zieglers Beiträge Bd. XXI. Lehrbuch der Allgemeinen Pathologie u. s. w. Leipzig 1901.

zellen von zweifellos bindegewebiger Natur sich befinden, letztere infiltriren in großer Zahl die Basalzone der Epidermis und lagern sich über die Epithelzellen dieser Schicht.

Auch andere Argumente sind noch vorhanden, aus denen sich ergiebt, daß diese Veränderungen sekundärer Natur sind. Es gibt keine Übergänge von den blasigen Zellen in der Basalzone zu den Geschwulstzellen, auch liegt die Geschwulst nicht oberflächlich dicht unter der Epidermis, sondern sie hat sich, im Gegenteil, in der Tiefe der Cutis entwickelt.

Die von mir bei oberflächlicher Betrachtung als naevuszellenähnlich beschriebenen Bildungen im Rete Malpighi sprechen des weiteren gegen die Beteiligung der Epidermis bei der Geschwulstbildung. Diese Elemente besitzen keine Ähnlichkeit mit den von Unna, Abesser, Laraß und Sudakewitsch abgebildeten; dort handelt es sich immer um sehr große Zellen, die dicht nebeneinander liegen, wenig Stroma zwischen sich haben und keine Gefässe, in unserm Falle dagegen ist das Bindegewebe reichlich, die Zellen sind klein, dreieckig oder spindelförmig, einige haben Pigment, liegen ziemlich weit auseinander inmitten eines Detritus, von Blutkapillaren begleitet oder auch innerhalb der Gefäße; durch letztere Eigentümlichkeit wird zur Evidenz bewiesen, daß diese Zellgruppen von der Cutis abstammen. Von da aus, muß man annehmen, findet ein Transport der Geschwulstzellen vermittelst der Gefäße statt, ihre Keime dringen bis in die Mitte der Epidermis vor.

Ich habe davon Übergangsstadien gesehen, d. h. das Vordringen der sehr hohen Papillen bis in die Mitte der Epidermis und das Abgeschnürtwerden von Teilen derselben durch dieselbe Epidermis, welche sie fast vollständig umfaßt.

Um das Vorhandensein spindelförmiger Geschwulstzellen innerhalb der Epidermis zu erklären, möchte ich folgende Hypothese aufstellen: es entwickeln sich zwischen den von Geschwulstzellen infiltrirten Papillen der Cutis neue Gefässe, diese dringen in das Rete Malpighi vor und werden bis zur Epidermis von Geschwulstelementen begleitet. Auf andere Weise ließe sich nicht gut das Vorhandensein von Blutkapillaren in dem geschichteten Epithel, welches sonst frei davon ist, erklären. Es vollzieht sich also hier in der That der von Ribbert ange-

nommene Vorgang des Eindringens von Sprossen in die Epidermis, so erklärt sich das Wesen der Naevuszellen als Chromatophorenhaufen, während viele der andern angeführten Autoren ihren Ursprung auf das Epithel zurückführten, indem sie sich an die Lage der Zellen in der Mitte des Rete Malpighi hielten.

Im Epithel wiederholt sich infolge des mechanischen Druckes die Ernährungstörung der Zellen in ähnlicher Weise, wie es oben beschrieben ist, die Zellen blähen sich auf, werden bläschenförmig; zwischen solchen Elementen liegen die spindelförmigen, bindegewebigen Tumorzellen, zwischen beiden Arten besteht kein Übergang und nicht die entfernteste Ähnlichkeit. Es ist daher vollständig ausgeschlossen, daß die geblähten Zellen und in der Epidermis gelegenen Zellgruppen den Ausgangspunkt für die Geschwulst bilden, oder daß hier ein Naevus vorliegt.

Für die Benennung der Geschwulst hat das besonders große Bedeutung, weil viele Autoren das Wort „Epitheliom“ gebraucht haben, ohne den wahren Epitheltypus der Zellen solcher Geschwülste nachweisen zu können. Nach der Lage im Epithel allein kann man nicht die Diagnose machen. Indessen spricht die spindelförmige Gestalt der Zellen, die Art und Weise, wie sie sich zu Bündeln zusammenlegen, das vollständige Fehlen irgendwelcher Degenerationsprodukte und cellulärer Einschlüsse, die Art der Ausbreitung durch die Blutgefäße bei der Lebermetastase: Alles zusammen spricht für die sarkomatöse Natur der Neubildung.

Wenn daneben auch die Lymphdrüsen ergriffen sind, so weiß man, daß die Ausbreitungsweise nicht so konstant ist, um daraufhin einen sicheren Unterschied zwischen Sarkom und Epitheliom machen zu können; andererseits findet auf die dem Primärtumor dicht anliegenden Lymphdrüsen die Ausbreitung auch durch den Blutstrom statt, so kann man den Reichtum der oben beschriebenen gefäßreichen Zone in den Lymphdrüsen an melanotischen Elementen erklären.

Die oben erwähnten, neben den Spindelzellen liegenden, mehr rundlichen Gebilde, welche mehr Pigment tragen, dunkler aussehen und größere Körner oder gar Schollen in ihrem Innern bergen, läßt Ribbert dadurch entstehen, daß er eine Kontraktion der Spindelzellen annimmt, wodurch das Pigment aus den

Fortsätzen in den Zellkörper getrieben wird. Ich glaube mit Wiener[1]), daß man dies einfacher mit dem Pigmentüberschuß, mit den örtlichen Verhältnissen und mit mechanisch, durch Berührung mit andern Geschwulstelementen, hervorgebrachten Veränderungen erklären kann. Jedenfalls wird die Diagnose erhärtet: Melanosarcoma fusicellulare, mit dem Primärtumor in der Analgegend.

Es bleibt noch zu erforschen, von welchem Teil der Cutis der Tumor seinen Ursprung genommen hat. Das Gefäßendothel ist auszuschließen, denn es ist nirgends gewuchert oder verändert, die Adventitia der Gefäße kommt ebensowenig in Betracht, weil keine Prädilektion des Tumors um die Gefäße herum beobachtet ist, es bleiben also nur die Bindegewebszellen der Cutis als Ursprungsgebiet für die Geschwulst übrig.

Ohne die schwierige Frage nach der bindegewebigen oder epithelialen Natur der Chromatophoren anrühren zu wollen, eine Frage, die ich schon deshalb hier nicht aufrollen möchte, weil mir kein Naevus zur Verfügung stand, will ich die Rolle erforschen, welche die Chromatophoren bei der Genese der Geschwulst und des Pigments spielen.

Schon Ribbert nimmt an, daß bei der Bildung melanotischer Geschwülste selten die Chromatophoren allein beteiligt sind. Nach meiner Ansicht sind die Chromatophoren solche Zellen, welche ungefähr sternförmig sind und mehr als zwei Fortsätze haben, und zwar nicht nur an den Polen der Zellen. Die übrigen Zellen, namentlich die so zahlreichen kleinen spindelförmigen, stammen dagegen von den gewöhnlichen fixen Bindegewebszellen der Cutis ab. Ich wäre nicht abgeneigt, bei einem primären Sarkom der Cutis alle Zellen bindegewebiger Natur, die im Corium gefunden werden, als Ursprung für die Neubildung anzusehen; unter die Zahl dieser Mutterzellen könnte man auch die Chromatophoren rechnen, besonders nach dem neusten Werk von Cornil und Ranvier[2]), welche sie als oberflächliche Cutiszellen ansehen. Andrerseits sind nicht alle Pigmentzellen für Chromatophore zu halten, man muß vielmehr annehmen, daß

[1]) Wiener: Über ein Melanosarkom des Rektums und die melanotischen Geschwülste im allgemeinen. Zieglers Beiträge, Bd. XXV.

[2]) Ranvier et Cornil: Manuel d'Histologie Pathologique. Bd. I. 1901.

die aus dem Bindegewebe auswandernden Zellen das Pigment der durch Zufall zerstörten Zellen der Neubildung in sich aufnehmen, wie es Laraß[1]) so gut beobachtet hat, auch habe ich selbst das Gleiche gesehen.

Zum Schluß möchte ich noch ein paar Worte über das Pigment der Melanome sagen.

Langhans meinte, das Pigment stamme vom Hämoglobin der roten Blutkörperchen, Berdez und Nencki[2]) traten dem entgegen, weil die Eisenreaktion stets negativ ausfällt. Letzterer Ansicht schließen sich Ribbert[3]) und Lubarsch[4]) an trotz vieler neuer Untersuchungen mit positiver Eisenreaktion. Lubarsch erklärt das in der Weise, daß er sagt: 1. Oft finden Blutungen im Innern der Geschwulst statt; 2. es gibt dunkelfarbige Tumoren, die keine Melanome sind, sondern auf hämorrhagischer Grundlage sich bilden. Laraß hat beides neuerdings bestätigt.

Lubarsch nimmt an, daß die dicht an den Gefäßen liegenden und darum besser ernährten Geschwulstzellen das Pigment produzieren. Nach dieser Anschauung, sagt Lustig[5]), darf man schließen, daß Melanome nicht nur da entstehen können, wo normalerweise Pigment liegt (Chorioides, Arachnoides, Haut u. s. w.), sondern an jedem beliebigen Orte.

Wenn aber trotzdem die melanotischen Geschwülste sich hauptsächlich dort entwickeln, wie die Statistik zeigt, wo pigmentierte Gewebe normalerweise vorhanden sind, so läßt sich daraus folgern, daß die Chromatophoren bezw. Chromatoblasten für die Entstehung der Melanome hervorragende Bedeutung haben.

In meinem Fall gab weder das Pigment des Primärtumors, noch das der Metastasen die positive Eisenreaktion. Auf die Natur des Pigments lassen die interessanten Veränderungen in der Basalzone der Epidermis einiges Licht fallen, welche sozusagen an die Bewegung der Chromatophoren gebunden sind;

[1]) Larass: a. a. O.

[2]) Berdez und Nencki: Über die Farbstoffe der melanotischen Sarkome. Archiv f. exper. Pharm. u. Pathol. Bd. 20.

[3]) Ribbert: a. a. O.

[4]) Lubarsch: a. a. O.

[5]) Lustig: Patologia generale. Vol. II. 1902.

die Chromatophoren werden größer, verändern ihre Gestalt, nehmen noch reichlicher Pigment auf, trennen sich von der Basalzone und wandern nach der Stelle hin, wo die Neubildung mehr entwickelt ist.

So ergeben sich Bilder, welche den Glauben aufkommen lassen, daß mit Hilfe der Chromatophoren eine Wanderung von Pigment nach den Herden des Tumors stattfindet; oder mit andern Worten: die Anwesenheit von Geschwulstzellen ist imstande, eine Wanderung von Pigment hervorzurufen, analog wie es bei der Chorioidea vorkommt, wo auch leichte Reizungen der Chromatophoren zu reichlicherer Pigmentwanderung Veranlassung geben können.

Kurz zusammengefaßt, gestattet mir mein Fall, folgende Sätze aufzustellen:

1. Es handelt sich um ein Melanosarcoma fusicellulare der Cutis in der Analgegend mit sekundärer Schwellung der Sakral- und Inguinaldrüsen und bedeutenden Lebermetastasen.

2. Man erkennt in der Basalzone und im Rete Malpighi der Epidermis des Primärtumors Veränderungen, welche die Folge einer von der Geschwulst ausgeübten Reizung sind.

Erklärung der Abbildungen auf Taf. III.

Fig. 1. Epidermis des Knotens der primären Analgeschwulst. Reichert Ok. 2, Ob. 8. Zwischen den angeschwollenen und blasigen Zellen der Basalschicht sind kleine, dreieckige und spindelige Zellen wahrnehmbar. In der Mitte des Malpighischen Netzes zeigen sich zwei Räume, welche von dreieckigen oder spindeligen Zellen in der Mitte bindegewebiger Fäserchen besetzt sind. In einem solcher Räume ist auch ein Blutkapillargefäß enthalten.

Fig. 2. Knoten der primären Analgeschwulst. Ok. 2, Ob. 8, Reichert. In der Mitte der Epidermis zeigt sich ein dreieckige oder spindelige Zellen enthaltender Raum; einige der ersteren sind auch im Innern der Blutkapillare enthalten. Die Epithelzellen, welche diesen Raum umgeben, sehen blasig aus.

Fig. 3. Knoten der primären Analgeschwulst. Reichert Ok. 3. Ölimmersion. Vereinzelte oder in Bündeln vereinigte Geschwulstzellen in der Cutis; einige enthalten Pigment. Körniges freies Pigment ist ebenfalls vorhanden.

Fig. 4. Geschwulstmetastase in der Leber. Reichert Ok. 3, Ob. 8. Spindelige Geschwulstzellen. Deformierte und in Verfettung begriffene Leberzellen. Freies oder in den Geschwulstzellen oder aber in einzelnen Leberzellen enthaltenes körniges Pigment.

VI.

Zur pathologischen Anatomie der akuten Lymphämie.

(Aus dem Pathol.-anatom. Institut in Krakau.)

Von

Dr. L. K. Gliński,

Assistenten am Institut.

(Hierzu Taf. IV.)

Unser Wissen über die anatomischen Veränderungen bei Leukämie hat seit der Zeit der klassischen diesbezüglichen Arbeiten Virchows keine wesentlichen Fortschritte gemacht, abgesehen natürlich von den Blutbefunden, welche seit Ehrlich in einer stattlichen Reihe von Arbeiten ihre Besprechung fanden. Eine genaue Kenntnis der anatomischen Veränderungen bei Leukämie ist, wie auch bei anderen Krankheitszuständen, von besonderer Wichtigkeit, da nur durch dieselbe eine ganze Reihe klinisch interessanter Momente erklärt werden kann. Diese Gründe bestimmten mich zur Mitteilung des weiter unten angeführten Falles; demselben kommt meines Erachtens nach ein besonderes Interesse zu wegen der ungewöhnlichen Lokalisation leukämischer Infiltrate.

Bei einem einjährigen Knaben[1]) wurde von den Eltern Tränenfluß und Verklebung der Augenlider bemerkt; nach einigen Wochen gesellte sich zu obigen Beschwerden ein stetig zunehmender Exophthalmus. Gleichzeitig wurde das Kind blasser,

[1]) Die klinischen Daten citiere ich nach der denselben Fall betreffenden Mitteilung Dr. Brudzewski's: „Guzy leukemiczne pozagałkowe (Postęp okulistyczny 1901.)“ In dieser Arbeit werden die am Sehorgan angetroffenen leukämischen Veränderungen ausführlich geschildert.

es magerte erheblich ab, Erbrechen und Durchfälle traten auf. Nun wurde von den Eltern ärztliche Hilfe in Anspruch genommen. Der damals erhobene Befund lautet: allgemeine Abmagerung; die Hautdecken blaß, trocken und gefaltet. Die Nacken- und Unterkieferdrüsen stark vergrößert, etwas weniger die axillaren und inguinalen Drüsen. Im oberen linken und unteren rechten Lungenlappen zahlreiche kleinblasige, feuchte Rasselgeräusche und fast bronchiales Exspirium. Es besteht nur unbedeutendes Husten. Die Herztöne rein, aber sehr schwach. Die Leber nicht palpabel, dagegen die Milz unter dem Rippenbogen deutlich fühlbar, vergrössert und hart. Der Bauch aufgetrieben, Bauchdecken gespannt. Durchfälle, Erbrechen nach jeder Nahrungsaufnahme. Körpertemperatur 38,2° C. Beiderseitiger stark ausgesprochener Exophthalmus.

Dieses Ergebnis der Untersuchung lenkte den Verdacht auf Leukämie, welcher auch durch die von Dr. Gólski vorgenommene Blutuntersuchung bestätigt wurde. Die Untersuchung des frischen Blutes ergab eine bedeutende Vergrößerung der Zahl der weißen Blutkörperchen: das Verhältnis der weißen zu den roten Blutkörperchen wie 1 : 5 (180416 weiße, 918750 rote Blutkörperchen); Hämoglobinprocent gesunken auf 21 pCt. (Fleischl). Die Untersuchung der fixierten und teils mit Ehrlich'schem Triacid, teils nach der Chęcinski'schen Methode gefärbten Präparate ergab, daß die Hauptmasse der weißen Blutkörperchen größtenteils aus Lymphocyten (94,4 pCt.) besteht, während die Anzahl der Neutrophilen kaum 5,3 pCt. ausmacht. Hier und da werden spärliche Myelocyten und kernhaltige rote Blutkörperchen angetroffen.

Kurze Zeit nach der Untersuchung starb das Kind unter Symptomen von Lungenentzündung und Herzschwäche. Die Sektion, welche ich im Pathologisch-anatomischen Institut des Prof. Browicz vorgenommen habe, ergab folgendes.[1])

Die Leiche eines männlichen, etwa 1jährigen Kindes von mittelmäßigem Körperbau und herabgekommenem Ernährungszustand. Das subkutane Zellgewebe an den Unterschenkeln ödematös. Alle Lymphdrüsen vergrößert, insbesondere die Halsdrüsen, welch letztere hier große Pakete bilden. Die

[1]) Der Kürze wegen führe ich nur die wichtigeren Momente ausführlich an, indem ich öfters beobachtete Einzelheiten absichtlich übergehe.

Rumpfmuskeln schlaff und blaß. Das Knochenmark der Röhrenknochen deutlich rot. In den peripherischen Gefäßen (ebenso wie in den Venensinus und im Herzen) findet sich teils blaßrotes, flüssiges Blut, teils blasse gallertartige, lockere Blutgerinnsel.

An den Schädelknochen und der harten Hirnhaut nichts Abnormes. Hingegen fand sich an den weichen Hirnhäuten ein interessanter Befund vor. Im Bereiche der hinteren Teile der Scheitel- und Temporallappen, wie auch im Bereiche der Occipitallappen sind die weichen Hirnhäute verdickt, weißlich verfärbt, so an der Convexität, wie an der Basis des Gehirns. Diese Verdickungen sind nicht gleichmäßig verteilt: am deutlichsten treten sie längs der in den Gehirnfurchen verlaufenden Gefäße auf und bilden hier lange, flache, bandförmige, weißliche Infiltrate, welche mit den Gehirnhäuten in die Sulci eindringen, oder sie treten in der Form von circumscripten, weißlichen, flachen, linsengroßen Knötchen auf. Vereinzelte solcher Knötchen finden sich auch außerhalb der Sulci, sind hier jedoch bedeutend spärlicher. Die angeführten Veränderungen sind an der linken Seite erheblich mehr entwickelt, als an der rechten. Ähnliche Veränderungen fanden wir auch im Bereiche des Kleinhirns vor; hier waren jedoch die Veränderungen wenig entwickelt und traten ausnahmslos in der Form von flachen begrenzten Knötchen längs des Verlaufes der Blutgefäße auf. Das Gehirn ist auffallend blaß, seine Konsistenz etwas mehr teigig, sein Aussehen sonst normal. Im Bereiche der Hirnkammern, des Kleinhirns und des verlängerten Markes waren makroskopische Veränderungen nicht nachzuweisen.

Beim Eröffnen des Brustkorbes fallen vor allem Verdickungen an der Stelle der Verbindung der Rippenknorpel mit dem Knochen auf; dieselben ähneln gewissermaßen dem sog. rachitischen Rosenkranz, unterscheiden sich jedoch von den rachitischen Verdickungen durch ihre mehr spindelförmige Gestalt, wie auch dadurch, daß die Stelle der größten Auftreibung nicht derjenigen der Verbindung des Knorpels mit dem Knochen entspricht, sich vielmehr in einer gewissen Entfernung von dieser Stelle im Bereiche des Rippenknochens befindet. Erst durch die Untersuchung der Rippen am Längsdurchschnitt wird der wirkliche Sachverhalt geklärt. Die Grenze zwischen Knorpel und Knochen verläuft geradlinig und scharf. Weder der Knorpel, noch der Knochen sind an der Stelle ihrer Verbindung verdickt; hingegen findet sich, soweit makroskopisch nachgewiesen werden kann, zwischen Knochen und Periost ein ziemlich hartes, elastisches, rötlich-grau gefärbtes Infiltrat, welches die Rippe ringsum umgiebt. Indem dasselbe seine größte Auftreibung (etwa ½ cm) außerhalb der Verbindungsstelle des Knorpels mit dem Knochen erreicht, endigt dasselbe ziemlich steil gegen den Knorpel zu, gegen den Knochen dagegen verschmälert es sich allmählich und verschwindet in einer gewissen Entfernung von der Stelle der Knochen-Knorpelverbindung (Taf. IV Fig. 1). Diese Veränderungen treten an allen Rippen mehr oder weniger deutlich auf, überall sind sie schon makroskopisch deutlich nachweisbar. An manchen Rippen gewinnt das Infiltrat eine Ausdehnung von 3—4 cm.

Die serösen Höhlen enthalten kleine Mengen vom Transsudat. Die Pleura ist überall dünn, glatt, glänzend; die Parietalpleura ist jedoch an einigen Stellen, insbesondere an denjenigen, in welchen sie den oben beschriebenen Auftreibungen an den Rippen anliegt, verdickt. Diese Verdickungen sind ziemlich ausgebreitet, flach, von unregelmäßiger Form. Am Peritonaeum makroskopisch nichts Abnormes nachweisbar. Die Schleimhaut des Rachens, der Luftröhre, des Kehlkopfes und der Speiseröhre, von der Anämie abgesehen, normal; die Mandeln nicht vergrößert. Im Bereiche der Atmungsorgane konnte ich nur eine Bronchitis und spärliche Pneumonieherde nachweisen.

Das Herz bietet schon bei oberflächlicher Untersuchung ein ungewöhnliches Bild. An Stelle des Sulcus circularis wird nämlich die gewöhnlich bestehende Vertiefung nicht angetroffen; im Gegenteil zieht an der Grenze zwischen den Vorhöfen und Kammern ein dicker Wulst. Dieser Wulst erreicht die größte Dicke, nämlich die eines Kleinfingers (1,1 $\times$ 0,7 cm), an der vorderen Herzfläche. Auf dem Querdurchschnitt erscheint dieser Wulst als aus grau-rötlichem, ziemlich elastischem Gewebe bestehendes Gebilde, welches von dem Muskelgewebe makroskopisch deutlich abgegrenzt ist. Im centralen Teil dieses Gebildes finden sich Gefäßlumina. Ähnliche wallförmige, größtenteils nach außen ragende Erhebungen finden sich ebenfalls in den Sulci longitudinales, wie auch längs der kleineren Gefäße, deren Lumina überall an Querdurchschnitten sichtbar sind (Taf. IV Fig. 2 u. 3). Diese Veränderungen sind überhaupt deutlicher ausgeprägt an der vorderen, als an der hinteren Herzwand. erreichen jedoch hier nicht die Ausdehnung, wie im Bereiche des Sulcus circularis. Hier treten sie in der Form von langgestreckten, ziemlich dicken, abgeplatteten Infiltraten auf. Ausser diesen Veränderungen, und abgesehen von einer bedeutenden Anämie des Herzmuskels, finden sich am Herzen und Epicard keine makroskopischen Veränderungen. Die Aorta von normaler Breite ohne nachweisbare makroskopische Veränderungen.

Die Milz im allgemeinen vergrößert; ihr Gewicht 63 gr (normal bei einem 1jährigen Kinde 20,3 gr); ihr Parenchym derb, rötlich gefärbt; auf diesem Grunde finden sich grau gefärbte Herde von Stecknadelkopfgröße und größere; dieselben entsprechen vergrösserten Malpighi'schen Körperchen.

Die Nieren sind ebenfalls ziemlich stark vergrössert; die Kapsel derselben leicht abziehbar; an der Oberfläche sind einige ziemlich prominente Erhebungen sichtbar, nebst dem zahlreiche, teils frische hellrote, teils ältere schiefergrau gefärbte Ecchymosen. An der Schnittfläche lässt sich konstatieren, daß die oben angeführten Prominenzen ohne deutliche Grenze in das Nierenparenchym übergehen. Die Rindensubstanz ist erheblich breiter, die Zeichnung des Nierendurchschnittes verwischt, das Nierenparenchym im allgemeinen blaß, das der Rindensubstanz fast weiß; dazwischen finden sich zahlreiche Ecchymosen. Im allgemeinen erinnert das makroskopische Bild gewissermaßen an dasjenige, welches bei Amyloidentartung dieses Organs angetroffen wird. Die Untersuchung vermittels mikrochemischer Reagentien

hat den Verdacht auf Amyloid nicht bestätigt. Die Schleimhaut der Nierenbecken leicht gerötet, mit zahlreichen Ecchymosen übersät.

Die Leber leicht vergrößert; deren Rand etwas verdickt; ihr Gewicht 460 g (normal bei einem 1jährigen Kinde 330 g). Ihr Parenchym derb, blaßrot gefärbt; auf dem Durchschnitte zahlreiche weiße, ziemlich breite Züge sichtbar, die dem Verlauf der Gefäße entsprechen.

Nebennieren, Pankreas, Ureteren, Harnblase und Genitalien ohne makroskopische Veränderungen.

An dem Verdauungsapparat fanden sich Veränderungen nur im Bereich des Darms; so sind die Peyer'schen Haufen im Ileum vergrößert, grau gefärbt, erheben sich deutlich über das Niveau der Schleimhaut; ihre Oberfläche ist uneben, mit kleinen Knötchen besät. Ebenfalls sind die Solitärfollikel sowohl im Dünn-, als auch im Dickdarm stark vergrößert.

Neben den beschriebenen Veränderungen fand man bei der Autopsie ausgedehnte leukämische Veränderungen im Bereiche des Sehorgans: nämlich leukämische Infiltrate in der Conjunctiva bulbi, sehr ausgebreitetes und bis zu 3 mm dickes Infiltrat in der Chorioides, welches stellenweise auf die Sclera übergeht, Infiltrate in den Augenmuskeln und Tränendrüsen, endlich leukämische Veränderungeu an den Lymphdrüsen der Augenhöhle. Diese Veränderungen fanden ihre ausführliche Besprechung durch Dr. Brudzewski an anderer Stelle: aus diesem Grunde beschränke ich mich nur auf eine kurze Erwähnung derselben.

Die mikroskopische Untersuchung der verschiedenen Organen entnommenen Teile ergab Folgendes:

Die vergrößerten Lymphdrüsen bieten unter dem Mikroskop ein ziemlich gleichmäßiges Aussehen. Man gewahrt das Bild eines adenoiden Gewebes, in welchem celluläre Elemente, nämlich kleine Zellen mit verhältnismäßig großen Kernen und spärlichem Protoplasma, gegenüber dem Stützgewebe überwiegen. Zwischen diesen Zellen lassen sich 2 Hauptarten unterscheiden: a) weniger zahlreiche, sehr kleine (von der Größe eines roten Blutkörperchens und kleinere) Zellen mit einem sich sehr stark färbenden Kern und b) die die überwiegende Masse des Drüsengewebes bildenden größeren (2—3mal größer als die roten Blutkörperchen) Zellen mit etwas schwächer sich färbendem Kern; in den letzteren sind zahlreiche karyokinetische Figuren sichtbar. Die ersteren Zellen sind unregelmäßig zwischen denen der zweiten Art verteilt, nur stellenweise bilden sie etwas größere Anhäufungen und entsprechen ihrem Aussehen nach den in normalen Drüsen rings um das Keimcentrum gelegenen Zellen, also den kleinen Lymphocyten, während die zweiten Zellen den eigentlichen Keimcentrumszellen, das ist den mittleren und großen Lymphocyten, zu entsprechen scheinen. Diese cellulären Elemente bewahren jedoch nicht die normale Anordnung: Follikel und Markstränge der normalen Lymphdrüsen sind nicht mehr zu unterscheiden.

Die Struktur der Milz erscheint bei der mikroskopischen Untersuchung ziemlich gut erhalten, auffallend ist nur die bedeutende Anzahl und die

starke Entwicklung der Malpighi'schen Körperchen. Dieselben sind von der Umgebung scharf abgegrenzt und besitzen meistenteils Keimcentren. Sonst finden sich im Parenchym derselben zahlreiche Zellen, welche den mittleren und großen Lymphocyten entsprechen.

Das Knochenmark der Röhrenknochen weist einen cellulären Bau auf, wobei unter den Zellen die mittelgroßen Lymphocyten bedeutend überwiegen, während die Myelocyten nur sehr spärlich angetroffen werden.

Im Darm ergibt die mikroskopische Untersuchung eine Hyperplasie der Solitärfollikel und Peyer'schen Haufen. In der Submucosa finden sich außer den vergrößerten Peyer'schen Haufen und Solitärfollikeln zahlreiche mittelgroße Lymphocyten, die sich stellenweise zu größeren Konglomeraten vereinigen. Ähnliche Anhäufungen finden sich ebenfalls zwischen der äußeren und inneren Muskelschicht und insbesondere in der Subserosa, wo die mittelgroßen Lymphocyten, stellenweise in großer Menge angehäuft, ein gleichmäßiges Infiltrat bilden. Ein Umstand ist dabei von besonderem Interesse, daß im Bereiche und in der Nachbarschaft dieser Infiltrate die Blutgefäße mit ähnlichen Lymphocyten gefüllt sind, während wir dieselben an anderen Stellen in den Gefäßen in einer viel kleineren Anzahl antreffen.

Die Nieren und die Leber bieten bei der mikroskopischen Untersuchung ein bei Leukämie oft beobachtetes Bild. In der Leber sind nämlich die Kapillaren der peripherischen wie auch centralen Partien des Leberläppchens mit Lymphocyten völlig vollgestopft. Das interlobuläre Gewebe ist mit Lymphocyten stark infiltriert, wobei an manchen Stellen diese Infiltrate bis gegen die peripherischen Partien des Läppchens vordringen. In den Nieren ist das leukämische Infiltrat sehr ausgebreitet, besonders im Bereiche der Corticalis, wo es die Hauptmasse des Gewebes bildet, während die eigentlichen Nierenelemente (Glomeruli und die Nierentubuli) diesen gegenüber auf den zweiten Platz zurücktreten und nur vereinzelt in dem ausgebreiteten, aus mittelgroßen Lymphocyten bestehenden Infiltrat angetroffen werden. Gegen die Medullaris zu erscheinen die Infiltrate mehr begrenzt, das eigentliche Nierengewebe (Drüsengewebe) nimmt hier die Oberhand. Nebst den leukämischen Infiltraten begegnet man in der Rinde zahlreichen Ecchymosen. In den infiltrierenden Zellen sind zahlreiche karyokinetische Figuren bemerkbar.

Die mikroskopische Untersuchung der längs der Coronargefäße des Herzens verlaufenden Prominenzen gab überall ein gleichartiges Bild; sie bestätigte nämlich die makroskopische Diagnose auf Bestehen von ausgebreiteten circumvasculären leukämischen Infiltraten. Makroskopisch schienen diese Infiltrate gegen den Herzmuskel scharf abgegrenzt zu sein; die mikroskopische Untersuchung ergab jedoch, daß diese Abgrenzung nur scheinbar ist. Von dem um die hier verlaufenden Gefäße gelagerten Infiltrat dringen längs der Bindegewebszüge und der mit demselben verlaufenden kleinen Gefäße zahlreiche Züge desselben Infiltrats gegen den Herzmuskel zu. Dieselben lassen sich noch in einer bedeutenden Entfernung von dem Hauptinfiltrat nachweisen (Taf. IV Fig. 2 u. 3). Die mikroskopische Untersuchung

ergab nebstdem die Anwesenheit leukämischer Infiltrate im Epicardium an makroskopisch ganz normal aussehenden Stellen. Die Hauptinfiltrate bestehen hauptsächlich aus mittelgroßen Lymphocyten, die dicht aneinander gereiht sind; zwischen diesen finden sich stellenweise Bindegewebsreste, kleine Inseln subepicardialen Fettgewebes, Blutgefäße, wie auch hier und da gut erhaltene Nervenfasern. Muskelfasern oder nur deren Trümmer wurden im Bereiche der Hauptinfiltrate nicht angetroffen, trotzdem diese Infiltrate stellenweise sehr tief dringen. Die Infiltrate sind gleichmäßig dicht und werden nur in den oberflächlichsten, unter dem Epithel liegenden Schichten des Epicards ein wenig lockerer. Viele Lymphocyten dieses Infiltrats weisen karyokinetische Figuren auf. Von diesen Hauptinfiltraten dringen in den Herzmuskel längs der kleinen Blutgefäße Züge des Infiltrates ein; die Zusammensetzung des letzteren ist analog der des Hauptinfiltrates. Durch diese eindringenden Infiltrate werden teils einzelne Muskelfasern, teils ganze Muskelbündel auseinander geschoben. Die Muskelfasern sind jedoch an dieser Stelle nicht normal: sie sind überhaupt dünner, ihr Protoplasma körnig, die Streifung ganz oder teilweise unsichtbar. Je näher dem Hauptinfiltrat, desto ausgesprochener sind diese Veränderungen am Herzmuskel: sie scheinen durch Druckwirkung der Infiltrate auf die Muskelfasern verursacht zu sein. Im Bereich der Hauptinfiltrate haben diese Veränderungen einen solchen Grad erreicht, daß hier überhaupt Reste des Herzmuskels nicht nachweisbar sind; das leukämische Infiltrat trat hier gänzlich an die Stelle des Herzmuskels.

Nicht minder interessant ist das Bild, welches die Verdickungen der Rippen an der Grenze des Knorpels und des Knochens bieten. Schon makroskopisch ließ sich hier ein ausgedehntes Infiltat nachweisen, welches, unter dem Periost gelagert, den Knochen scheidenförmig umgab. Durch die mikroskopische Untersuchung wird nachgewiesen, daß das Periost hier tatsächlich vom Knochen weit abgehoben ist, und daß der Raum zwischen Knochen und Periost von einem leukämischen Infiltrat ausgefüllt ist. Das Knochenmark weist hier lymphoidales Aussehen auf, ähnlich wie in den Röhrenknochen. Was den Knochen selbst anbelangt, ist derselbe an diesen Stellen ebenfalls nicht normal: vor allem ist die Corticalis an vielen Stellen durchbrochen, und durch die so gebildeten Lücken dringt das Knochenmark, bezw. das an seiner Stelle entstandene lymphoidale Gewebe unter das Periost ein. Stellenweise ist die Corticalis noch ziemlich gut erhalten, von normaler Dicke; es finden sich aber auch Stellen, an welchen dieselbe in verschiedenem Grade, manchmal sehr bedeutend verdünnt ist. An einigen Stellen, sowohl an der Corticalis, als auch an den Lamellen der Spongiosa, läßt sich konstatieren, daß Lymphocyten in den Knochen selbst eindringen, letzteren entkalken, die Knochenkörperchen frei machen, mit einem Worte, durch ihr Eindringen in die Knochenlamellen dieselben usurieren. Infolge dessen zeigt sich bei der mikroskopischen Untersuchung überhaupt nur eine spärliche Anzahl verschiedengradig usurierter Knochenbalken. Es verdient noch, erwähnt zu werden, daß im Infiltrate selbst zwischen dem

Knochen und Periost spärliche Knochenlamellen, bezw. deren Trümmer angetroffen werden (Taf. IV Fig. 1); es ist möglich, daß dieselben entweder durch das leukämische Infiltrat von der Corticalis abgetrennt wurden, oder daß dieselben infolge von Reizung des Periosts neugebildet worden sind.

Das durch das Infiltrat vom Knochen abgehobene Periost haftet an dem Knorpel an der Stelle des Überganges in das Perichondrium unmittelbar an. Das oben beschriebene, zwischen Knochen und Periost befindliche Infiltrat dringt ebenfalls in das Periost selbst ein, bedingt dessen Zerfaserung und bildet zwischen dessen Fasern ausgedehnte Herde. Vom Rippenperiost geht das leukämische Infiltrat auf die benachbarten Gewebe, ja sogar auf die sich hier inserierenden Muskeln über, wobei dasselbe hauptsächlich längs des Bindegewebes und der mit demselben in die Muskeln eindringenden Gefäße fortschreitet. Das Infiltrat umgiebt hier Bündel, ja sogar einzelne Muskelfasern, welche im allgemeinen erheblich verdünnt sind. Andererseits geht das Infiltrat vom Rippenperiost unmittelbar auf die Wandpleura über, wo es sich stark ausbreitet. Im Perichondrium des Rippenknorpels sind leukämische Infiltrate gar nicht nachweisbar, obwohl die hier direkt anliegenden Teile der Wandpleura infiltriert sind. Nur an der Stelle des Überganges des Periosts in das Perichondrium finden wir auch in dem letzteren unbedeutende leukämische Infiltrate. Das mikroskopische Bild der endochondralen Knochenbildung an der Grenze zwischen Knochen und Knorpel bietet nichts Abnormes.

Die von mir bei der Nekroskopie vorgefundenen Veränderungen an den weichen Hirnhäuten waren, wie dies die mikroskopische Untersuchung bestätigte, ebenfalls durch die Anwesenheit von leukämischen Infiltraten bedingt. Die Lymphocyten sind hier sehr dicht nebeneinander gelagert und dringen mit den Hirnhäuten in die Sulci. In einigen dieser Lymphocyten sind karyokinetische Figuren sichtbar. Die Gefäße sind mit Blut gefüllt; in letzteren finden sich zahlreiche Lymphocyten; in einigen Gefäßen wächst die Anzahl der Lymphocyten erheblich, wohingegen die Zahl der roten Blutkörperchen abnimmt. In diesen Gefäßen finden sich auch kleine Fibringerinnsel vor. An einigen Stellen begegnen wir an den weichen Gehirnhäuten mikroskopischen Ecchymosen. Die oberflächlichen Schichten des Infiltrats sind nekrotisch und zerfallen; hier sehen wir teils nur Detritus, teils Lymphocyten mit noch erhaltenen Konturen, jedoch ohne Kern, teils frei liegende Körner des Chromatins aus zerfallenen Kernen. Nur hier und da begegnen wir hier noch gut erhaltenen Lymphocyten. In den tieferen Schichten ist das leukämische Infiltrat gut erhalten. Durch diese Nekrose der oberflächlichen Schichten des Infiltrats scheint sich deren weiße Färbung, durch welche sich diese Infiltrate von solchen an anderen Stellen makroskopisch unterscheiden, zu erklären.

Wie durch die mikroskopische Untersuchung nachgewiesen worden ist, beschränkten sich die leukämischen Infiltrate in den weichen Gehirnhäuten nicht nur auf die makroskopisch veränderten Stellen. Im Gegenteil ließen sich dieselben auch an anderen Stellen, wo die weichen Gehirn-

häute makroskopisch ein normales Aussehen boten, nachweisen. Im Bereiche des Gehirngewebes selbst begegnen wir ebenfalls zahlreichen Lymphocyten, welche sich hauptsächlich um die Gefäße gruppieren, jedoch nirgends eigentliche Infiltrate bilden. Einige der Gehirngefäße sind ebenfalls mit Lymphocyten überfüllt.

Indem ich unterlasse, auf die verschiedenen Theorien der Entstehung der Leukämie näher einzugehen, muß ich hier in Übereinstimmung mit Ehrlich, Lazarus und Pincus in unserem Falle eine Lymphämie von akutem Verlauf annehmen. Der Fall ist interessant schon mit Rücksicht auf die Seltenheit dieser Erkrankung, insbesondere bei Kindern, und gewinnt besonderes Interesse mit Rücksicht auf die ungewöhnliche Lokalisation leukämischer Infiltrate. Abgesehen von den Veränderungen im Sehorgan, welche von Dr. Brudzewski eingehend beschrieben worden sind, abgesehen von den bei Leukämie öfters beobachteten Veränderungen in den Lymphdrüsen, Milz, Knochenmark und den ebenfalls sich vorfindenden leukämischen Veränderungen in der Leber, Nieren und dem Digestionstraktus, verdienen in unserem Falle eine besondere Aufmerksamkeit die Veränderungen an den serösen Häuten und besonders im Epicard, am Rippenperiost und zuletzt die höchst interessanten Veränderungen in den weichen Hirnhäuten.

Leukämische Veränderungen im Bereiche der serösen Häute, obwohl überhaupt selten, sind schon längst bekannt. Schon Virchow bemerkt in seinem klassischen Werk über die Geschwülste: „Indeß will ich erwähnen, daß ich in sehr ausgemachten Leukämiefällen allerdings kleine lymphoide Knoten am Herzen und zwar unter dem Pericardium längs der Gefäße . . . gesehen habe.“ Noch früher beschrieben Friedreich und Mosler leukämische Infiltrate in der Pleura; viel später berichtete Laache über einen Fall von leukämischen Veränderungen am Peritonaeum. Seit dieser Zeit nahm die Zahl der Beobachtungen bezüglich des Anteiles seröser Häute am leukämischen Prozeße nur unbedeutend zu. Der Unterschied zwischen den in unserem Fall vorgefundenen leukämischen Veränderungen der serösen Häute und ähnlichen Veränderungen in Fällen anderer Autoren liegt vor allem darin, dass ein Teil dieser Veränderungen (Veränderungen am Peritonaeum und Pericardium außerhalb der schon makroskopisch sichtbaren Prominenzen) erst durch mikro-

skopische Untersuchung nachgewiesen worden ist. Dieser Umstand scheint darauf hinzuweisen, daß leukämische Veränderungen in den serösen Häuten viel öfter vorkommen, als dies allgemein angenommen wird, daß jedoch diese Veränderungen nur ausnahmsweise einen solchen Grad erreichen, daß sie schon makroskopisch nachweisbar sind. Es bestehen noch andere Momente, welche die in unserem Falle im Epicard vorgefundenen Veränderungen interessant erscheinen lassen. In den mir bekannten Fällen derartiger Veränderungen (Virchow, Seelig[1]) fand man nur begrenzte flache Knoten, die längs der Gefäße lokalisiert waren. In unserem Fall hatten die leukämischen Veränderungen die Form ausgebreiteter Infiltrate, die bedeutende längliche, längs der Coronargefäße und deren Verzweigungen liegende Verdickungen des Epicards bildeten. Diese Infiltrate beschränkten sich nicht nur auf das Epicard, sondern drangen ebenfalls in den Herzmuskel ein und brachten hier Muskelfasern zum Schwunde. Die Infiltrate im Herzmuskel selbst waren, trotz eifrigst darauf gerichteter Aufmerksamkeit, makroskopisch nicht nachweisbar, was ebenfalls zur Annahme zwingt, daß derartige Veränderungen viel öfter vorkommen, als dies aus den bisherigen spärlichen Beobachtungen hervorgeht. In Berücksichtigung dessen sollte die Aufmerksamkeit dahin gerichtet werden, in jedem Fall von Leukämie durch die Untersuchung des Herzmuskels nach derartigen Veränderungen zu fahnden; es ist möglich, daß durch derartige Untersuchungen uns die Möglichkeit gegeben werden wird, die im Verlaufe von Leukämie seitens der Cirkulationsorgane so oft auftretenden Störungen, welche mangels passender anderer Erklärung als Folgen einer Anämie gedeutet werden, zu erklären.

Veränderungen im Periost bei Leukämie wurden ebenfalls von einigen Autoren geschildert. Die erste einschlägige Beobachtung stammt von Mosler aus dem Jahre 1876. Dieser Beobachtung kommt jedoch keine besondere Bedeutung zu, da

[1]) Die Arbeit Brandenburg's, in welcher auch leukämische Veränderungen am Epikard beschrieben sind, war mir leider im Original nicht zugänglich. Im Referate von dieser Arbeit (Virchows Jahresbericht) fand ich nur die kurze Bemerkung, daß „Herz und Herzbeutel durch lymphatische Einlagerungen verändert waren".

Mosler's Fall nur klinisch untersucht worden ist, so daß nichts Positives bezüglich des eigentlichen Charakters der Veränderungen in diesem Fall entnommen werden kann. In letzter Zeit hat R. v. Jaksch sogar eine spezielle Krankheitsform beschrieben; dieselbe ist charakterisiert durch: 1. multiple Periostitis; 2. Vergrößerung der Milz; 3. an myelogene Leukämie mahnenden Blutbefund. In unserem Falle ist jedoch an eine Jaksch'sche Krankheit nicht zu denken des diametral verschiedenen Blutbefundes wegen. In der mir zugänglichen Literatur fand ich nur einen Fall, in welchem am Periost ähnliche Veränderungen bestanden, wie im unsrigen. Es ist dies der Fall von Eisenlohr. Dieser Autor fand bei der Nekroskopie der Leiche eines 19jährigen, an Leukämie (nach den damaligen Begriffen sollte es gemischte Leukämie sein) verstorbenen Mannes an den vorderen Enden der Rippen Verdickungen, die gegen den Körper der Rippe zu schmäler waren. Schon makroskopisch war zwischen dem Periost und dem Knochen eine Anhäufung einer gelblich-rötlichen Masse, wie auch eine Verdünnung der Rippencorticalis an entsprechenden Stellen konstatierbar. Die mikroskopische Untersuchung ergab unter dem Periost eine Anhäufung großer Zellen mit verhältnismäßig großem Kern; nebstdem fand Eisenlohr zahlreiche Riesenzellen, seiner Ansicht nach Myeloplaxen. Schon aus dieser oberflächlichen Beschreibung ist ersichtlich, daß zwischen den von uns vorgefundenen Verdickungen an den vorderen Enden der Rippen und den von Eisenlohr beschriebenen Veränderungen kein wesentlicher Unterschied besteht. Diese Veränderungen verdienen auch aus diesem Grunde eine besondere Beachtung, da sie bei Kindern zur irrtümlichen Annahme einer Rachitis bei bestehender Leukämie verleiten könnten. Die Berücksichtigung der Form dieser Infiltrate, ihrer Lokalisation auf größeren Strecken, als dies bei Rachitis der Fall ist, und des Mangels anderer rachitischer Erscheinungen, kann uns vor diagnostischen Irrtümern schützen. Bei der Nekroskopie wird schon durch Besichtigung der Rippen am Längsdurchschnitt der richtige Sachverhalt erkannt werden können.

Wir kommen nun zu den von uns vorgefundenen Veränderungen an den weichen Gehirnhäuten. Wie bekannt, sind leukämische Veränderungen im Bereich des Nervensystems über-

haupt sehr selten, was ja auch die Folge ungenügender Untersuchungen sein kann. Soweit dies aus den bisherigen Untersuchungen resultiert, können diese Veränderungen sowohl das centrale Nervensystem (Gehirn und Rüchenmark), als auch die peripherischen Nerven und Gehirnhäute betreffen. Diese Veränderungen, soweit sie im Bereich des Gehirns, des Rückenmarks und der peripherischen Nerven vorkommen, bestehen in Blutextravasaten, verschiedenen Arten von Degeneration und Bildung von leukämischen Infiltraten; dieselben wurden in letzter Zeit ausführlich in den Arbeiten von Eichhorst, Bloch u. Hirschfeld, Spitz behandelt. In diesen Arbeiten ist auch die einschlägige Kasuistik zusammengestellt. Uns interessieren vor allem die Veränderungen an den Meningen. Diesbezügliche Mitteilungen fand ich in der verhältnismäßig großen Leukämie-Literatur nur sehr spärlich vor. Obrastzow fand bei einem 17jährigen Jüngling mit akuter Leukämie bei der Autopsie eine Pachymeningitis haemorrhagica interna. Eisenlohr beschreibt in seinem Fall von chronischer Leukämie „dunkelrote subdurale Auflagerungen, besonders über dem Stirnhirn". Im Falle Olivier's (chronische Leukämie) bestanden „intermeningeale Blutungen am Hirn und Rückenmark". Westphal fand in einem der von ihm beschriebenen Fälle von akuter Leukämie „an der Innenfläche der Dura mater verschiedene frischere Hämorrhagien". Im Fall von Strauß (akute Leukämie) bestand „eine Blutung unter der Dura des Schädeldaches". Birk fand in seinem Falle „Verdickungen der Dura mater, welche aus gewucherten kleinen Zellen bestanden", und Benda in einem von seinen 7 Fällen von akuter Leukämie „ausgedehnte Lymphome der Dura mater mit einem massenhaften Bluterguß des Subduralraumes". Im Falle Eichhorst's soll in der Dura mater des Rückenmarkes ein leukämischer Tumor bestanden haben, welcher zu einer Kompressionsmyelitis die Veranlassung gab.

Wie ersichtlich, sind die bisherigen Beobachtungen bezüglich der leukämischen Veränderungen in den Hirnhäuten sehr spärlich und betreffen fast ausschließlich die Dura mater. In diesen Beobachtungen lassen sich 2 Hauptgruppen unterscheiden: 1. Fälle mit Ecchymosen, 2. Fälle mit Infiltraten, bezw. leukämischen Tumoren in der Dura mater. Die Fälle der ersten Gruppe sind

unstreitig die häufigeren, was durch das häufige Auftreten der Ecchymosen auch in anderen Organen, besonders bei akuter Leukämie, leicht erklärlich ist. Viel seltener sind eigentliche Infiltrate, bezw. leukämische Tumoren in der Dura mater. In den weichen Hirnhäuten wurden dieselben bis jetzt, soviel mir bekannt, von Niemandem angetroffen. Ein desto größerer Wert kommt den in unserem Falle beschriebenen Infiltraten zu, da diese Veränderungen eine ganze Reihe klinischer Erscheinungen seitens des Nervensystems veranlassen können, welche wir mangels einer entsprechenden Deutung (ähnlich wie bei Cirkulationsorganen) bis jetzt durch eine Anämie des Gehirns, bezw. der Meningen zu erklären suchten. Wie aus unserem Falle ersichtlich, können diese Erscheinungon ihre eigentliche Grundlage in anatomischen Veränderungen an den weichen Gehirnhäuten in der Form von leukämischen Infiltraten besitzen. Diese Veränderungen können schon bei makroskopischer Untersuchung sichtbar sein, sie können sich jedoch auch in makroskopisch normal aussehenden Gehirnhäuten vorfinden.

Wenn wir dies alles berücksichtigen, gelangen wir zu der Ansicht, daß unsere bisherigen Kenntnisse der anatomischen Veränderungen bei Leukämie im allgemeinen unzureichend sind, da sie hauptsächlich auf der Berücksichtigung makroskopischer Veränderungen basieren, während unbedeutendere nur durch mikroskopische Untersuchung konstatierbare Veränderungen, die eine ganze Reihe klinischer Symptome zu verursachen imstande waren, sehr oft unserer Aufmerksamkeit entgehen können. In unserem Fall wurden die leukämischen Veränderungen am Peritonaeum, in den Muskeln des Brustkorbes, in den Augenmuskeln und in der Tränendrüse erst durch die mikroskopische Untersuchung entdeckt. Die Veränderungen in den Gehirnhäuten, im Epicardium und im Herzmuskel waren ebenfalls bedeutender, als man dies auf Grund des makroskopischen Bildes vermuten konnte. Aus diesem Grunde erscheinen mikroskopische Untersuchungen derjenigen Organe, welche im Verlauf der Leukämie gewöhnlich klinische Symptome darbieten, unbedingt erforderlich. Leukämische Infiltrate können fast überall entstehen, ihre Bildung kann natürlich nicht ohne Einfluß auf die Funktion der von ihnen betroffenen Organe sein, wenn auch diese Veränderungen

makroskopisch nicht evident sind. Erst eine eingehende mikroskopische Untersuchung verschiedener Organe kann uns ein genaues Verständnis des Gesamtbildes dieses für uns noch in manchen Beziehungen dunklen Prozeßes geben.

Zuletzt noch einige Worte zur Frage der Bildung sogen. heteroplastischer Lymphome. Wie bekannt, sind die Ansichten in dieser Hinsicht geteilt. Es bestehen verschiedene Ansichten, im allgemeinen lassen sich jedoch 2 verschiedene Gruppen derselben unterscheiden. Einerseits wird behauptet, daß diese Lymphome aus präexistirendem Gewebe gebildet werden. Andererseits wird angenommen, daß die aus dem kreisenden Blute eliminierten Lymphocyten den Anlaß zur Bildung dieser Lymphome geben. Schon Virchow behauptete: „Allein die direkte Beobachtung lehrt, daß die Elemente der metastatischen Lymphome sich in loco aus dem Bindegewebe entwickeln, daß es sich also nicht um Ablagerungen handelt, sondern um ganz unzweifelhafte Neubildungen.“ In neuester Zeit äußerte Pappenheim die Meinung, die sich von der Virchow's nicht wesentlich unterscheidet, nämlich, daß diese Lymphome nicht aus Lymphocyten, sondern aus Unna's Plasmazellen[1]) bestehen; es sind dies „nicht hyperplastische Lymphome, sondern heteroplastische, d. h. histiogene Neoplasmen, Granulome, bezw. mit Unna Plasmome nicht entzündlicher Natur“. Pincus betrachtet, gestützt auf die Arbeiten Arnold's und Ribbert's, die sogen. heteroplastischen Lymphome als aus schon normal in loco bestehenden Lymphknötchen entstandene, deren Anwesenheit z. B. in den Lungen von Arnold nachgewiesen worden ist. Nach der Ansicht von Pincus entstehen also diese Lymphome, ähnlich wie die Tumoren der Lymphdrüsen, auf Grund einer Hyperplasie schon unter normalen Verhältnissen im ganzen Organismus zerstreuter kleiner Lymphknötchen.

Im Gegensatz zu den oben angeführten Ansichten betrachten andere Autoren die sogen. heteroplastischen Lymphome als durch Ablagerung von Lymphocyten aus den Gefäßen entstandene, wobei die einen annehmen, daß diese Lymphome ausschließlich aus abgelagerten Lymphocyten bestehen, während die anderen

[1]) Bekanntlich faßt Pappenheim die Unna'schen Plasmazellen als histiogene Zellen auf.

glauben, daß nur einzelne Lymphocyten aus den Gefäßen abgelagert werden, und daß dieselben, schon nach der Ablagerung sich in loco vermehrend, den Grund der Entstehung von Lymphomen bilden.

Schon diese Verschiedenheit der Ansichten bezüglich einer und derselben Frage beweist zur Genüge, daß es uns an positivem Wissen in dieser Hinsicht mangelt. Dieser Umstand bewog mich, die Aufmerksamkeit auf das Verhältnis der Lymphocyten zu der Gefäßwand besonders zu lenken. Tatsächlich gelang es mir, mehrmals Lymphocyten in der Gefäßwand anzutreffen. In der Adventitia ist diese Erscheinung nicht ungewöhnlich; wir können ihr jedoch keine größere Bedeutung beimessen. Ich habe jedoch auch Lymphocyten in anderen Schichten der Gefäßwand, ja sogar direkt unter dem Endothel angetroffen, wie dies aus Taf. IV Fig. 4 ersichtlich ist. Diese und ähnliche Bilder scheinen dafür zu sprechen, daß die Lymphocyten, trotz Mangels von Eigenbewegung[1]), ohne Schädigung der Gefäßwand durch dieselbe passiv nach außen gelangen können. Übrigens ist die Erscheinung einer Ablagerung morphotischer Gebilde (denen es an Eigenbewegungen mangelt) aus den Gefäßen allgemein bekannt. So hat z. B. Browicz nachgewiesen, daß die normal aussehenden roten Blutkörperchen aus den Gefäßen ausgeschieden werden und auch in den Wänden der mehrschichtigen Gefäße Infiltrate bilden können. In Anbetracht der von mir beobachteten Bilder und der von Anderen nachgewiesenen Möglichkeit einer Ablagerung aus dem Blute (durch die Gefäßwand) nicht eigenbeweglicher morphotischer Elemente, erscheint mir der Einwand, daß die sogen. heteroplastischen Lymphome ihre Entstehung den aus Blutgefäßen ausgetretenen Lymphocyten nicht verdanken können, da die Lymphocyten keine Eigenbewegungen besitzen, nicht richtig zu sein. Im Gegenteil scheinen die von mir beobachteten Bilder dafür zu sprechen. Andererseits scheint die große Anzahl der von mir in leukämischen Infiltraten angetroffenen karyokinetischen Figuren darauf hinzuweisen, daß

[1]) Die Frage der Eigenbewegung der Lymphocyten scheint von ihrer Lösung noch weit entfernt zu sein; ohne auf dieselbe näher einzugehen, nehme ich die heutzutage herrschenden Anschauungen als feststehend an.

die aus den Gefäßen durch die Wand derselben ausgeschiedenen Lymphocyten sich vermehren, größere Anhäufungen und leukämische Infiltrate bilden können. Wenn wir zuletzt den Umstand berücksichtigen, daß die Lokalisation der sogen. heteroplastischen Lymphome dem Verlaufe von Blutgefäßen zu entsprechen scheint, so gewinnt die Annahme der Möglichkeit eines engen Zusammenhanges zwischen den Blutgefäßen und sogen. heteroplastischen Lymphomen sehr an Wahrscheinlichkeit.

Wir können also auf Grund unserer Untersuchungen die Möglichkeit der Entstehung der heteroplastischen Lymphome aus den aus dem Blute stammenden Lymphocyten nicht ohne weiteres leugnen. Andererseits stützen die Anhänger der Ansicht, daß die sogen. heteroplastischen Lymphome in loco aus dort präexistierendem Gewebe entstehen, ihre Annahme auf ebenfalls sehr ernste Argumente. Aus diesem Grunde erscheint mir am wahrscheinlichsten zu sein, daß die Wahrheit in der Mitte liegt, daß nämlich die Entstehung der sogen. heteroplastischen Lymphome auf zweifache Art denkbar ist. Die eine Art verdankt ihr Entstehen den sich vermehrenden, aus dem Blute stammenden Lymphocyten, die anderen dagegen bilden sich aus an dieser Stelle präexistierenden Gewebselementen. Daß diese Elemente eben die kleinen, in allen Organen zerstreuten Lymphknötchen sein können, scheint gegenwärtig nach Arnold's und Ribbert's Untersuchungen sehr wahrscheinlich zu sein. Betreffs des Verhältnisses der sogen. heteroplastischen Lymphome zu den Plasmazellen läßt sich gegenwärtig nichts Positives behaupten, vor allem darum nicht, da wir über die Herkunft der Plasmazellen bis jetzt zu ungenügend informiert sind: während die einen Autoren dieselben aus den Bindegewebszellen entstehen lassen, glauben die anderen, daß sie aus dem Blute stammen, nämlich mit den Lymphocyten identisch sind.

Meinem hochverehrten Chef, Herrn Prof. Dr. Browicz, spreche ich an dieser Stelle meinen innigsten Dank für die Überlassung des Falles und die Anregung zu dieser Arbeit aus.

Erklärung der Abbildungen auf Taf. IV.

Fig. 1. Leukämisches subperiostales Rippeninfiltrat. a Infiltrat, b Periost, c äußere Grenze der Corticalis.

Fig. 2 u. 3. Leukämische circumvasculäre Infiltrate an den Coronargefäßen des Herzens (im Querschnitt). An beiden Abbildungen sind die kleineren in das Myocardium eindringenden Nebeninfiltrate gut sichtbar.

Fig. 4. Querdurchschnitt einer kleinen Darmwandvene. In der Venenwand bei a die eingedrungenen Lymphocyten.

Literatur.

1. Arnold: Untersuchungen über Staubinhalation und Staubmetastase. Leipzig 1885 und dieses Archiv, Bd. 80.
2. Benda: Leukämische Erkrankung des Zentralnervensystems. Berl. klin. Wochenschr., 1898, S. 228—229.
3. Birk: St. Petersburg. med. Wochenschr. 1883 (citiert nach Bloch und Hirschfeld).
4. Bloch u. Hirschfeld: Zur Kenntnis der Veränderungen am Centralnervensystem bei der Leukämie. Zeitschr. f. klin. Med., Bd. 39, 1900.
5. Brandenburg: Über die akute lymphatische Leukämie. Charité-Annalen, 25. Jahrg., S. 85 (refer. in Virchow-Hirsch Jahresber. f. d. J. 1901).
6. Browicz: O pochodzeniu substancyi skrobiowatej. Rozprawy Wydz. matem.-przyrodn. Akad. Umiej. w Krakowie, Bd. 41, Ser. B. 1901. Siehe auch: Zur Amyloidfrage. Klin.-ther. Woch. 1901.
7. Ehrlich, Lazarus u. Pincus: Leukämie. Nothnagel's spez. Pathologie u. Therapie, Bd. 8, T. I, H. 3, Wien 1901.
8. Eichhorst: Über Erkrankungen des Nervensystems im Verlaufe der Leukämie. D. Arch. f. klin. Med., Bd. 61, 1898.
9. Eisenlohr: Neuropathologische Beobachtungen. Dies. Arch., Bd. 73.
10. Friedreich: Ein neuer Fall von Leukämie. Dies. Arch., Bd. 12, 1857.
11. v. Jaksch: Multiple Periostaffektion und an myelogene Leukämie mahnender Blutbefund. Prager med. Wochenschr. 1901, und Zeitschr. f. Heilkunde, B. 22, H. 8 u. 9, 1901.
12. Laache: Virchow-Hirsch Jahresber. f. d. J. 1883.
13. Mosler: Berl. klin. Wochenschr., 1864 u. 1876.
14. Obrastzow: 2 Fälle von akuter Leukämie. D. med. Wochenschr. 1890, No. 50.
15. Olivier: Citiert nach Eichhorst.
16. Pappenheim: Wie verhalten sich die Unna'schen Plasmazellen zu Lymphocyten. Dieses Archiv, Bd. 166.
17. Ribbert: Beiträge zur Entzündung. Dieses Archiv, Bd. 150, 1897.
18. Seelig: Ein Fall von akuter Leukämie. D. Archiv f. klin. Med. Bd. 54, 1895.
19. Spitz: Zur Kenntnis der leukämischen Erkrankungen des Zentralnervensystems. D. Zeitschr. f. Nervenheilkunde, Bd. 18, H. 5 u. 6, 1901.

20. Strauß: Ein Fall von akuter Leukämie. Archiv f. Kinderheilkunde, Bd. 30.
21. Virchow: Die krankhaften Geschwülste. Bd. 2, S. 573. Berlin 1864—1865.
22. Westphal: Über einen Fall von akuter Leukämie. Münch. med. Wochenschr., 1890, No. 1.

VII.

Über Entzündung der quergestreiften Muskeln.

Von
S. Saltykow,
Assistenten am Pathologischen Institut in Groningen.

(Hierzu Taf. V).

Die Arbeiten der letzten Jahre haben die Meinungsdifferenzen der Anhänger der Cohnheimschen und der alten Virchowschen Entzündungslehre einigermaßen ausgeglichen. In den Publikationen von Marchand und in den Vorträgen von Baumgarten, R. Marie und Vlassoff am XIII. internationalen Kongreß hat die Meinung, daß bei der einfachen Entzündung neben der Leukocyten-Auswanderung auch Gewebswucherung schon sehr frühzeitig auftritt, immer mehr Ausdruck gefunden. Es beziehen sich aber diese Angaben hauptsächlich auf Wahrnehmungen am Bindegewebe (und an Endothelien). Dagegen werden die früher so geläufigen aktiven entzündlichen Veränderungen an anderen Gewebsarten noch oft genug geleugnet oder verschwiegen.

Der Zweck der vorliegenden Arbeit war, nachzuprüfen, ob nicht beim Studium des Entzündungsprozesses am Muskelgewebe solche aktiven Gewebsveränderungen zu finden wären.

Meine Untersuchungen beziehen sich auf ein experimentell gewonnenes Material, und zwar hauptsächlich durch Injektion von Kalomel in die Arteria femoralis des Kaninchens. Daneben wurden ähnliche Versuche mit Kulturen von Bacillus pyocyaneus und mit Terpentinöl angestellt. Auch wurde Pyocyaneus unmittelbar in die Muskulatur der hinteren Extremität injiziert.

Meist wurde erst in eine Pfote eingespritzt, nach einer gewissen Zeit in die zweite und dann das Tier geopfert.

Mit Kalomel (0,1—0,5 auf 10,0 steriles Wasser) wurden 14 Versuche angestellt, und zwar in Dauer von 3, 7, 21, 24, 26 Stunden, 2, 2, 2, 3, 4, 4, 7, 7 und 15 Tagen. Pyocyaneus (1—3 ccm einer ziemlich dünnen Aufschwemmung in Wasser) wurde 3 mal in die Arterie (Versuchsdauer 24 Stunden, 2 und 13 Tage) und 10 mal in die Muskulatur injiziert (Dauer: 4, 20, 20, 20, 36, 36 Stunden, 2, 3, 4 und 10 Tage). Endlich benutzte ich Terpentinöl (0,5—1,5 in Emulsion) in 6 Fällen mit Dauer des Versuches von 24, 48, 64 Stunden, 4, 4 und 19 Tagen.

Im ganzen beläuft sich also die Zahl der Versuche auf 33.

Die Resultate waren prinzipiell identisch, unabhängig von der jedesmal angewandten Methode. So kann ich denn alle Fälle in gemeinschaftlicher Beschreibung zusammenfassen, indem ich die event. Abweichungen an geeigneten Stellen andeuten werde. Ich werde mich bei der Beschreibung hauptsächlich an die Kalomelversuche halten, da es bei Terpentinölinjektion manchmal zu ausgebreiteten Nekrosen oder zu einer zu intensiven Eiterung kam; bei Pyocyaneus-Injektionen sah man in manchen Fällen eine zu starke, die Beobachtung störende Bacillenwucherung im Gewebe mit ausgesprochener Nekrose auftreten, oder litt das Allgemeinbefinden der Tiere infolge der Infektion zu stark. Doch konnte man mitunter auch mit diesen beiden Methoden sehr gute Resultate erreichen.

Jedesmal wurde eine Anzahl (4—6) Stücke in Alkohol (96 pCt.) und ebenso viele in Sublimat oder in Formol fixiert. Jene wurden nach Nissl[1]), diese nach van Gieson oder mit Hämalaun-Eosin gefärbt.

Schon wenige Stunden nach der Injektion fand man die Muskeln der betreffenden Extremität bedeutend angeschwollen, durchfeuchtet und rot gefleckt. Die feinen roten Fleckchen bekamen später weißliche Centra (deutlich nach 48 Stunden) und wurden schließlich zu größeren blassen Herden mit rotem Saum, welche vielfach zusammenflossen. Die Extremität schwoll inzwischen immer mehr auf. Manchmal, zumal bei Terpentinöl- oder Pyocyaneus-Injektion, waren die Veränderungen mehr diffus. Die

[1]) Herr Prof. Reddingius, welcher die Methode zum ausgebreiteten Gebrauch als Protoplasmafärbung empfohlen (82), hat dieselbe später dahin modifiziert, daß anstatt Methylenblau Toluidinblau gebraucht wird, wodurch konstantere Resultate erhalten werden. Die Methode, wie ich sie gebraucht habe, gestaltet sich demnach folgendermaßen: Die Celloidinschnitte werden in Toluidinblau 3,75, venetianische Seife 1,75. dest. Wasser 100,0, in einem Uhrschälchen unter leichtem Erwärmen gefärbt. Abkühlen lassen. Übertragen nach leichtem Abtrocknen mit Filtrierpapier in Anilin-Alkohol (1 : 10). Aufhellen in Cajeputöl (nur bei sehr zarten Schnitten auf einem Objektträger). Abspülen in Xylol. Einschließen in Kanadabalsam.

Muskeln sahen dann im ganzen blaß, manchmal speckig aus. Falls zu viel Kultur oder Terpentinöl injiziert worden war, erschien die Muskulatur schon am 2.—3. Tage entweder ganz blaß, brüchig, oder dunkelrot, mißfarbig, von einer dunkelroten, übel riechenden Flüssigkeit durchtränkt (Gangrän). Oft wurde die Extremität sofort nach der Injektion von Terpentinöl starr, welche Erscheinung später gewöhnlich nachließ. Bei andersartigen Injektionen trat diese Starre manchmal später auf (am 2., 3. Tag), wobei eine beschränkte Beweglichkeit der Extremität erhalten blieb.

Bei mikroskopischer Untersuchung fand man 3 Stunden nach Kalomelinjektion noch keine aktiven Veränderungen, es waren nur hier und da hyalin degenerierte Fasern zu sehen.

7 Stunden nach dem Eingriff war die Leukocyten-Auswanderung aus den Kapillaren und kleinen Arterien und Venen stellenweise ziemlich stark ausgesprochen. Zwischen den Leukocyten und sonst im Gewebe fand man Fibrinnetze. Daneben waren aber die Endothelien der Gefäße und ihre Kerne bedeutend vergrößert, angeschwollen. Im Bindegewebe waren hier nd da Gruppen von protoplasmareichen, mit Ausläufern versehenen Zellen eingelagert, welche besonders deutlich bei der Nisslschen Färbung hervortraten. Die Muskelkerne waren größer, zahlreicher geworden und zeigten die bekannten Vermehrungsformen: Einkerbungen an langen Kernen und ferner Ketten und Gruppen junger, kurzovaler, bläschenförmiger Kerne. Die kontraktile Substanz war herdweise hyalin, wachsartig[1]), vakuolär degeneriert. An diesen Stellen zeigten die Muskelkerne manchmal Zerfall.

Im Laufe des ersten und Anfang des zweiten Tages (21, 24, 26 Stunden) nehmen die aktiven Veränderungen immer zu. Viele Kapillaren sind von Leukocyten ausgefüllt und zwar hauptsächlich von den gelapptkernigen, amphophilen, daneben finden sich aber auch kleine rundkernige und große, protoplasmareiche, einkernige Leukocyten. An vielen Stellen sieht man deutlich die Auswanderung, hauptsächlich von gelapptkernigen Leukocyten manchmal aus ziemlich großen Arterien und Venen. Schon jetzt findet man in manchen Fällen einen bedeutenden Zerfall von ausgetretenen Blutkörperchen, und zwar sowohl mit Karyorrhexis, als mit Karyolysis. Die gewucherten Bindegewebszellen werden noch protoplasmareicher und anastomosieren vielfach durch ihre Ausläufer miteinander (Taf. V Fig. 1). Einzelne von ihnen zeigen ganz ungemein reichliche Verzweigungen ihrer Ausläufer (Taf. V Fig. 2). Das Lumen einzelner Kapillaren ist fast ausgefüllt von gewucherten Endothelien (Taf. V Fig. 3), welche zum Teil ebenfalls Verästelungen des Protoplasma zeigen. Die Adventitiazellen (Marchand, cellules périvasculaires, Renaut) sind besonders stark entwickelt. An den Polenden der gewucherten Muskelkerne findet man ein körniges

[1]) Ich spreche von hyaliner Degeneration, wenn die Fasern im ganzen homogen geworden sind (wie es auch bei Nekrose vorkommt), dagegen von wachsartiger, wenn dabei Anschwellungen und Zerklüftung der kontraktilen Substanz zu stande gekommen sind.

Protoplasma, welches oft einzelne Kerne streifenförmig miteinander verbindet (Taf. V Fig. 4). Es wird immer reichlicher, seine Begrenzung zackiger, schließlich entsendet es deutliche Ausläufer (Taf. V Fig. 5), durch welche manche Muskelzellen in Verbindung miteinander treten (Taf. V Fig. 6). Auch die Degeneration der kontraktilen Substanz hat inzwischen an Intensität gewonnen.

Im weiteren Verlauf variiert der Prozeß je nach der Intensität der Reizeinwirkung. In einer Reihe der Fälle tritt die Gewebswucherung in den Vordergrund. Nach 48 Stunden besteht dann das Bindegewebe stellenweise ausschließlich aus den oben erwähnten großen, verästelten, anastomosierenden Zellen. Die Blutgefäße (Arterien und Venen) zeigen eine starke Wucherung der Endothelien und der zelligen Elemente der ganzen Wand. Die Endothelien der Kapillaren wuchern nicht bloß nach dem Lumen zu, sondern bilden auch stellenweise stark verästelte Protoplasmamassen nach außen hin, welche wohl die Bedeutung von Kapillarsprossen besitzen (Taf. V Fig. 7). Die Muskelzellen wuchern immer stärker und erzeugen ebenso stark verästelte Gebilde (Taf. V Fig. 8, vergl. auch die Abbildungen meiner früheren Arbeit), wie die Bindegewebszellen. Auch anastomosieren sie in derselben Weise miteinander (s. die eben citierten Figuren). Man sieht auch feine, scheinbar freie Protoplasmastreifen in der kontraktilen Substanz, welche wohl ebenfalls Zellenausläufer darstellen. Andere Muskelzellen sind mehr abgerundet oder eckig, welche Form auch durch Abfall oder degenerativen Zerfall ihrer Ausläufer zu stande kommen kann. Die Zellen werden frei und füllen oft, nachdem die kontraktile Substanz in Klumpen oder körnige Massen zerfallen war, ganze Sarkolemmschläuche aus (Taf. V Fig. 8). Dabei zeigen sie teilweise deutliche phagocytische Eigenschaften, indem sie Bröckelchen degenerierter kontraktiler Substanz aufnehmen (Taf. V Fig. 9). Andere Muskelzellen lassen Zerfallserscheinungen erkennen, indem ihre Kerne pyknotisch werden und ihr Protoplasma sich zerbröckelt und schwindet. Die frei gewordenen Kerne zeigen vielfach eine gelappte Form und zerfallen schließlich zu Chromatinkörnern.

In anderen Fällen sind die Wucherungserscheinungen weniger ausgesprochen, während die Leukocyten-Auswanderung und die hyaline Degeneration und die Nekrose der Fasern stärker hervortreten. Die Leukocyten und die Gewebszellen zeigen hochgradigen Zerfall, und das Ganze bekommt einen deutlich eitrigen Charakter (Fig. 3 der früheren Arbeit).

Ich habe schon bei der Beschreibung der makroskopischen Veränderungen der Fälle Erwähnung getan, in welchen die Nekrose stark ausgesprochen war (Gangrän). Mikroskopisch findet man in solchen Fällen überhaupt keine Wucherungserscheinungen, wohl aber Zerfall von Gewebe und meist eine mässige Leukocyten-Infiltration.

In späteren Stadien des Prozesses (schon am 2., hauptsächlich aber am 3., 4., 7. Tag) verschwinden die Grenzen zwischen einzelnen Muskelfasern immer mehr, und es entsteht aus den zelligen Elementen (Muskelzellen, Bindegewebszellen und Leukocyten) entweder ein diffuses, zelliges

Gewebe, oder, falls die Zerfallserscheinungen vorherrschten, kleinere und größere absceßähnliche Herde.

Vom 4. Tage ab bekommen viele Muskelzellen das Gepräge von spindelförmigen Sarkoblasten. Am 7. Tage findet man schon neugebildete junge Fasern, welche sich nunmehr weiter entwickeln, während daneben die zellige Wucherung oder der eiterige Zerfall immer noch, obgleich weniger rege, fortschreiten.

Nachdem ich den Verlauf des Prozesses in aller Kürze objektiv skizziert habe, will ich manche Erscheinungen desselben näher besprechen und an der Hand der Literatur zu erläutern suchen.

Wenn wir uns zunächst in der Literatur nach den die reaktiven (irritativen) Muskelveränderungen betreffenden Angaben umschauen, so bemerken wir, daß nur ein Teil diesbezüglicher Autoren ausdrücklich von „Entzündung" spricht. Dabei meinen einzelne eine exsudative Entzündung (Maslowsky, Luedeking, Kraske, Perroncito, Leser, Leven, Nauwerck, Volkmann, Martinotti), schreiben aber den aktiven Gewebsveränderungen selbst eine andere Bedeutung zu. Andere fassen dagegen den ganzen Prozeß als entzündlich auf (Virchow[97, 98, 101], Billroth[5], Böttcher, Sczelkow, Peremeschko, Weber, Foerster, Colberg, Waldeyer[105], Rindfleisch, Neumann[73], Janovitsch-Tschainski, F. Cramer, Hayem[37], Gussenbauer, Popoff, E. Fraenkel[29], Heidelberg, Bergkammer, Krösing, Lewin).

In einem anderen Teil der Arbeiten ist entweder überhaupt keine Rede von „Entzündung" (es wird aber wohl manchmal die Leukocyten-Auswanderung erwähnt), oder es wird sogar ausdrücklich bemerkt, die Muskelveränderungen wären keine entzündlichen (Billroth[6], Virchow[99, 100, 102], Zenker, Leuckart, Fiedler, Wagner, Pagenstecher, Hayem[36, 38], Hoffmann, Aufrecht, Neumann[73], Weihl, Wagener, Demarquay, E. Fränkel[28], Zahn, Litten, Erbkam, Steudel, Zaborowski, Lignau, Barfurth, Askanazy, Robert, Kirby, Knoll u. Hauer, Galeotti u. Levi, Fujinami[31], Schmieden).

Die experimentellen Arbeiten sind größtenteils zum Studium der Regeneration vorgenommen worden, die anatomischen beschreiben die uns interessierenden Muskelveränderungen bei verschiedenen Infektionskrankheiten: bei Typhus (Virchow[98],

Zenker[119], Waldeyer, Hoffmann, Neumann[73], Hayem[37], Wagener, Popoff), bei Trichinose (Virchow[100, 102], Zenker[118], Leuckart, Wagner, Fiedler, Colberg, Pagenstecher, Lewin, Volkmann), bei Tuberkulose (E. Fränkel, Schmieden) und bei anderen (Hayem[36, 37], Popoff, Fujinami). Da es aber klar sein dürfte, daß es sich in allen diesen Fällen um den nämlichen, teilweise durch dieselben Schädlichkeiten hervorgerufenen Prozeß handelt (Colberg, Waldeyer[108], Neumann[73], Popoff), so halte ich für angemessen, auch diese Literaturangaben bei meinen weiteren Auseinandersetzungen zu berücksichtigen.

In erster Linie hätten wir die Frage zu beantworten, ob die beschriebenen Veränderungen im ganzen als entzündliche aufzufassen sind, oder ob die Gewebswucherung, wie die meisten neueren Autoren annehmen, als ein Anschicken zur Regeneration zu deuten wäre.

Entscheidend dürfte für diese Frage der Umstand sein, daß man die Wucherungserscheinungen am Muskelgewebe schon sehr frühzeitig antrifft und zwar in Fällen, wo von Regeneration keine Rede sein kann. Ich fand Muskelkernwucherung schon 7 Stunden nach dem Eingriff, Volkmann 6 Stunden, Steudel 16 Stunden, Böttcher, Janovitsch-Tschainski, Kraske, Leven sahen die Kernwucherung 24 Stunden nach dem Eingriff. Andere Autoren äußern sich weniger bestimmt darüber; so sagt Weber, daß er sogleich (110), oder sehr bald (111) nach der Verletzung Wucherung verschiedener Elemente (darunter auch der Muskelkerne) wahrgenommen hat. Maslowsky hat „schon früh“ Muskelkernproliferation gesehen.

Es geht wohl in einzelnen Fällen von experimenteller Entzündung eine leichte Degeneration[1]) mit Schädigung und Untergang einzelner Kerne der Muskelkernwucherung voraus, doch sind es gerade die Kerne der gut erhaltenen Fasern, die die Wucherung einleiten. In manchen Fällen tritt die Degeneration überhaupt erst nach der Kernwucherung auf. Man gewinnt denn den Eindruck, daß die reaktive Wucherung und die Degenerationen zwei gleichwertige Folgen der Reizwirkung sind, welche sich in verschiedener Weise miteinander kombinieren können.

[1]) Ich fand dieselbe 8 Stunden nach dem Trauma, Gussenbauer schon ½ Stunde.

Von Bedeutung ist der Umstand, daß man parallel den Veränderungen am Muskelgewebe ganz identische Veränderungen am Bindegewebe und an den Gefäßen sich abspielen sieht, welche, wie eingangs erwähnt wurde, gegenwärtig schon von vielen zu der Entzündung mitgerechnet werden. Warum sollte man nicht, nach Virchows Vorgang, die nämlichen Veränderungen am Muskelgewebe in derselben Weise auffassen, wie diejenigen am Bindegewebe und an Gefäßen?

Man kann wohl annehmen, daß jedes entzündlich wuchernde Gewebe erst eine minimale, vielleicht unsichtbare Schädigung erlitten hatte, und daß in diesem Sinne jede Wucherung eine reparatorische, regenerative Bedeutung hat. Gegen eine solche Auffassung wüßte ich nichts einzuwenden, auch schließt der Virchowsche Begriff von Reiz, von Irritation dieselbe nicht aus. Es handelt sich aber hier, glaube ich, um etwas anderes als die Regeneration, welche manche Autoren in der ihrer Meinung nach sekundär nach Degenerationen auftretenden Gewebswucherung sehen zu müssen glauben. Auch für das menschliche Material haben wir die Angaben von Waldeyer, Volkmann (Zenker, Neumann[73], Martini, Hayem[37] gegenüber), daß die Muskelkernwucherung zu ihrem Auftreten keiner primären Degeneration bedarf.

Ich beantworte also die gestellte Frage dahin, daß der ganze Komplex der oben beschriebenen Veränderungen einem und demselben Entzündungsprozeß angehört.

Was die Wucherungserscheinung am Muskelgewebe als solche anbelangt, so ist die Muskelkernwucherung seit langem bekannt (Virchow, 1852) und außerordentlich oft beschrieben worden. Abgesehen von den oben angeführten Arbeiten findet sich dieselbe auch bei verschiedenen anderen Prozessen erwähnt. Ich brauche nur an die Kernwucherung bei progressiver Muskelatrophie (vergl. A. Cramer, zusammenfass. Ref.) und bei verschiedenen anderen Atrophien, zumal centralen Ursprungs, zu erinnern. Dasselbe ist an Muskeln nach dem Durchschneiden ihrer Nerven (vergl. z. B. Babinski, Ricker u. Ellenbeck), oder in der Umgebung von Tumoren (vergl. Fujinami[30]) gesehen worden. Obgleich die Muskelkernwucherung in diesen

Fällen wahrscheinlich wenigstens teilweise auch hierher gehört, kann ich die sie betreffende Literatur nicht in Betracht ziehen, da es uns zu weit führen würde.

Etwas später findet sich in der Literatur auch die Muskelzellenbildung im Anschluß an die Kernwucherung erwähnt (Billroth, Böttcher, 1858). Von den späteren Autoren haben dieselbe so viele gesehen, daß ich, falls ich dieselben erwähnen wollte, die meisten von den schon oben citierten Namen anführen müßte.[1])

Wahrscheinlich hat schon Billroth (1855) eine Auflösung ganzer Muskelfasern in Zellen gesehen; er hielt aber eine Verwechslung mit einer interstitiellen Wucherung für möglich. Erst Waldeyer (1865) hat die seitdem von vielen Autoren (Weber[111], Martini, Aufrecht, Hoffmann[43], Janovitsch-Tschainski, F. Cramer, Hayem[38], E. Fränkel[36], Kraske, Heidelberg, Litten, Sokolow, Bergkammer, Barfurth, Leven, Zaborowski, Nauwerck, Askanazy, Robert, Kirby, Knoll und Hauer, Volkmann) gesehenen „Muskelzellenschläuche" in pathologischen[2]) Muskeln genauer beschrieben (und auch als entzündliche Erscheinung gedeutet).

Von Interesse ist die eigentümliche, verästelte Form gewucherter Muskelzellen und das Auftreten von Anastomosen zwischen ihnen, wie ich es hauptsächlich dank der Nisslschen Methode beobachten konnte. Ähnliche Zellen werden von den meisten Autoren nicht erwähnt (es wird im Durchschnitt von abgerundeten oder höchstens eckigen Zellen gesprochen), doch sind sie auch schon früher gesehen und abgebildet worden (Weber[109], Fig. 2, 4, 5, 9, 11 und Beschreibung an einer anderen Stelle[110], Sczelkow, Fig. 1, Waldeyer[108], Fig. 2a. Auch Krösing bildet in seiner Fig. 6 ähnliches ab, nimmt aber an, daß die Zellen aus der kontraktilen Substanz durch Abbröckeln entstehen. Volkmann erwähnt Protoplasmastreifen, welche die Kerne verbinden).

[1]) Auch bei den zuletzt erwähnten Prozessen ist dieselbe beobachtet worden, z. B. von Babinski, ferner von Durante[32], Fujinami[30] in der Umgebung von Tumoren.

[2]) Kölliker hat dieselben Gebilde („Sarkolemmschläuche") schon früher (1857) in Muskeln normaler Frösche gesehen und abgebildet (Fig. 9).

Wie soll man sich nun das allmähliche Auftreten von Verbindungen zwischen den Zellen erklären? Wir müssen dabei bedenken, daß doch auch auf Querschnitten der normalen Muskelfasern ein feines Netzwerk von Sarkoplasma zwischen den Durchschnitten der Fibrillenbündel (den Cohnheimschen Feldern) und der Fibrillen zu sehen ist. Dieses sammelt sich etwas reichlicher um die in ihm eingelagerten Kerne herum, und so haben wir einigermaßen[1]) das Bild von kernhaltigen Muskelzellen, welche durch ihre Ausläufer miteinander anastomosieren. Diese Bilder sind aber in normalen Fasern nicht immer leicht wahrzunehmen, und auf Längsschnitten bei gewöhnlichen Untersuchungsmethoden ist überhaupt kaum etwas davon zu sehen. Möglicherweise findet dieser Umstand seine Erklärung darin, daß das quantitative Verhältnis zwischen dem Sarkoplasma und der kontraktilen Substanz in sehr weiten Grenzen variiert, indem jenes zur Bildung dieser mehr oder weniger verbraucht wird.

Es mag dem sein, wie ihm wolle, jedenfalls sind auch an normalen Muskelkörperchen Ausläufer beschrieben worden. Schon Henle (1841) war es bekannt, daß Muskelkerne durch feine Fäden in Verband miteinander stehen können. Huxley bildet Muskelzellen mit Ausläufern ab. Leydigs und Böttchers Kanalsystem zwischen den Muskelkörperchen ist auch wohl mit Waldeyer als Muskelkörperchen-Ausläufer zu deuten. Dasselbe läßt sich über Rollet und Steffen sagen. Welcker[113] schrieb den Muskelkörperchen Ausläufer zu, welche Angabe er allerdings später[114] zurückgezogen hat. Waldeyer[103] erwähnt Anastomosen zwischen den normalen Muskelkörperchen. Nach Weber[111] sind die Muskelzellen sternförmig. Vergl. auch Fig. 1 von Sczelkow. Es sind auch Ausläufer an den Muskelbildungszellen (Sarkoplasten) beschrieben und abgebildet worden (Margo, Deiters, Fig. 7).

Im pathologischen Wucherungszustande nimmt das indifferente Sarkoplasma erst in der Umgebung der Kerne an Masse

[1]) Ich pflichte übrigens Kölliker (Handbuch der Gewebelehre, Bd. I, 1889, S. 364) bei, daß den undifferenzierten Protoplasmaresten der embryonalen Bildungszellen (Sarkoplasma) in erwachsenen, normalen Fasern die Bedeutung von Zellen streng genommen nicht zukommt.

zu, dann setzt sich die Massenzunahme allmählich auf die präexistierenden, aber unsichtbar gewesenen Verbindungen zwischen den Muskelkörperchen fort. So bekommt man denn den Eindruck, daß erst ovale Zellen vorhanden waren, welche successiv eckig, sternförmig, kompliziert verästelt werden, um schließlich in Verbindung miteinander zu treten. Es ist allerdings nicht ausgeschlossen, daß daneben auch ganz neugebildete Ausläufer auftreten können, wie es beim wuchernden Bindegewebe der Fall ist. Manchmal konnte ich an den nach Nissl behandelten Präparaten ganze Netzwerke anastomosierender Zellen sowohl in den Muskeln (vergl. Fig. 3 meines Vortrages), als im Bindegewebe wahrnehmen. Bei gewöhnlich gebräuchlichen Färbungen konnte ich ähnliche Bilder nur andeutungsweise sehen, und dann fast ausschließlich im Bindegewebe. Später löst sich der Verband zwischen den protoplasmatischen Gebilden der Muskeln, und es entstehen hierdurch wirkliche freie Zellen.

Die Art und Weise der Vermehrung der Muskelkerne und Zellen werde ich nicht genauer besprechen, da diese Frage schon vielfach ausführlich von Autoren bei Regenerationsstudien behandelt worden ist. Ich will nur sagen, daß ich in Übereinstimmung mit den meisten Literaturangaben im Anfang des Prozesses amitotische Teilung, später in den Zellen Mitose auftreten sah.

Die Angabe mancher Autoren, daß die Muskelzellen, wenn sie sich aus dem Verband mit der kontraktilen Substanz lösen (besonders nach dem Schwund von Sarkolemma), nicht mehr von den Bindegewebszellen der Umgebung zu unterscheiden sind, kann ich vollends bestätigen (Waldeyer[108], Weber[111], Wagener, Doze[19], Askanazy). Dagott hält die „Muskelzellen“ zum Teil für Bindegewebszellen, was auch Gussenbauer möglich erscheint. Für die Ähnlichkeit der beiden Zellarten spricht auch die Meinung mancher älteren Autoren, daß neue Muskelfasern ausschließlich aus den Zellen des Perimysium internum gebildet werden (von Wittich, Deiters, Zenker[119], Waldeyer[118]). Im Gegensatz zu Hayems[38], Levens, Nauwercks Angaben konnte ich keine beständigen morphologischen Merkmale der beiderlei Zellarten feststellen, trotzdem ich durch Heranziehen der Nisslschen Färbung manche neue Eigenschaft

der Zellen wahrzunehmen in der Lage war. Auch zu der Zeit, wo die Muskelzellen noch im Verband mit der kontraktilen Substanz stehen, kann eine Verwechslung mit Perimysiumzellen, besonders aber mit gewucherten Endothelien der quer durch die Fasern hin verlaufenden Kapillaren (Taf. V Fig. 7) sehr leicht stattfinden. Man muß aber eben nur die unzweifelhaften Bilder verwerten. Man kann nämlich manchmal in einem Gesichtsfelde alle Übergänge von normalen Muskelkörperchen bis zu den verästelten Zellen verfolgen (Taf. V Fig. 4, 5, 6). Ferner sind die Fälle beweisend, wo die verästelten Muskelzellen mit den noch typisch aussehenden und gelagerten Muskelzellen im Zusammenhang stehen (vergl. die Abb. des Vortrages).

Nachdem die Grenzen einzelner Fasern verschwunden sind, findet man neben- und durcheinander große Muskel- und Bindegewebszellen, welche zum Teil ihre Ausläufer eingebüßt haben, junge Bindegewebszellen, gelapptkernige Leukocyten und große Uninukleären, welche teilweise aus den Gefäßen ausgewandert sein mögen, da man identische Zellen auch in den Gefäßlumina antrifft. Das Ganze bildet eine Art Keimgewebe, in welchem man oft genug die Herkunft einzelner Zellen nicht mehr feststellen kann (Billroth[9], Weber[110, 111], Nauwerck, Lignau, Krösing, Volkmann)[1]). Im weiteren Verlauf des Prozesses bilden sich in diesem Gewebe Muskel- und Bindegewebsfasern. Aus welchen Zellen sich diese und aus welchen jene bilden, ist aus oben angeführten Gründen schwer zu entscheiden. Man kann eben nur sagen, daß, da eine Neubildung von Muskelfasern aus notorischen Muskelzellen und andererseits von Bindegewebsfasern aus zweifellosen Bindegewebszellen sich verfolgen läßt, anzunehmen, daß es auch etwa umgekehrt gehen sollte, keine zwingenden Gründe vorliegen.

Noch wichtiger, als die eben behandelte, ist die Frage, ob die Muskel- und überhaupt Gewebszellen nicht den Leukocyten oder den Eiterkörperchen ähnlich werden können. Diese Frage habe ich in meinem Vortrag über die Muskeleiterung dahin beantwortet, daß es zumal durch Degenerations- und Zerfallserscheinungen (auch wohl durch successive Zellteilung) dazu kommen kann, daß die Gewebszellen von den Eiterkörperchen

[1]) Ähnliches gibt v. Oppel für das Myokard an.

nicht mehr zu unterscheiden sind. Diese Degeneration (hauptsächlich die fettige) und der Zerfall von Muskelkörperchen sind sehr ausgebreitete Erscheinungen, was auch die große Zahl der sich darauf beziehenden Literaturangaben beweist (Waldeyer, Weber[111], Hoffmann, Maslowsky, Hayem[37], Popoff, Luedeking, E. Fränkel[38], Sokolow, Bergkammer, Zaborowski, Barfurth[5], Askanazy, Volkmann). Einzelne der angeführten Autoren nahmen sogar an, daß sämtliche Muskelzellen in dieser Weise zu Grunde gingen.

Dass die Muskelzellen den Leukocyten zum Verwechseln (Oberndörffer) ähnlich aussehen können, muß man auch aus manchen Äußerungen der Autoren schließen (Böttcher, Hayem[38], Heidelberg); Maslowsky beschreibt Muskelbildung aus Leukocyten; Dagott hält die „Muskelzellen" teilweise für Leukocyten; Luedeking, Fraisse meinen, daß die „Muskelzellenschläuche" vielleicht aus Leukocyten bestehen; Zaborowski bildet in seinen Fig. 1 und 2 fragmentierte Muskelkerne den Leukocytenkernen sehr ähnlich ab; auf der Fig. 19 der Taf. I, Fig. 11, 12 der Taf. II, Fig. 20 der Taf. III von Paneth sieht man viele gelappte Sarkoplastenkerne.[1])

Doch ist es ein Privilegium älterer Autoren gewesen, die Entstehung von Eiterkörperchen aus Muskelzellen (und Bindegewebszellen) annehmen zu dürfen (Weber, Sczelkow, Peremeschko, Foerster, Waldeyer[108], Rindfleisch)[2]). „Es glaubt heutzutage wohl kein Mensch mehr, daß die Muskelkerne an der Entwicklung der Eiterkörperchen partizipieren," sagt Kraske. Wenn wir aber einen Eiterherd sehen, in welchem sich notorisch ausgewanderte Leukocyten vorfinden, an dessen Zusammensetzung aber auch Muskelzellen teilnehmen, warum sollten wir den Namen „Eiterkörperchen" nur jenen, nicht aber diesen beilegen wollen? Der einzige Grund dazu könnte in dem

[1]) Allerdings sagen Kraske und Perroncito, daß die Leukocyten wohl von Muskelzellen zu unterscheiden seien (immer?). Leven erkennt die Leukocyten an ihrer Kernform. Ich möchte noch bemerken, daß die von Barfurth[4] in Fig. 7 Taf. I abgebildeten Leukocyten sehr atypisch aussehen.

[2]) Virchow[101], Zenker[119] nehmen die Entstehung von Eiterkörperchen aus Bindegewebszellen an. Billroth[9] stellt dabei die Beteiligung der Sarkolemmkerne nicht ganz in Abrede.

Mengenverhältniß von Zellen beiderlei Arten liegen, da die Muskelzellen, falls sie sehr spärlich vertreten wären, als eine zufällige Beimengung betrachtet werden könnten. Dieser Grund fällt aber hier weg, da die abscessähnlichen Herde im wesentlichen aus Abkömmlingen der Muskelzellen zusammengesetzt sein können. Alle Stadien der Umbildung von Muskelzellen in oben beschriebener Weise zu eiterkörperchenähnlichen Zellen kann man an der Fig. 8 und an der Fig. 3 des Vortrages herausfinden. Dafür spricht auch der Umstand, daß die Ansammlungen gelapptkerniger Zellen oft primär in dem Inneren der degenerierten Fasern auftreten, wo sie rosenkranzähnliche Sarkolemmauftreibungen verursachen. Hoffmann[43] beschreibt ähnliche, aus degenerierten Muskelzellen bestehende Herde (Fig. 29 auf Taf. IX). Die Darstellung der Muskeleiterung durch Krösing deckt sich im großen und ganzen mit meiner Beschreibung (abgesehen von der Entstehungsweise der Muskelzellen). Dass Leukocyten in die Muskelfasern leicht einwandern können, wird begreiflich, wenn man sich die Verteilung der Kapillaren zwischen den Muskelfasern vergegenwärtigt. Diese sind nämlich von Kapillaren umsponnen, welche dem Sarkolemm innig anliegen (Fig. 8, vergl. auch Pagenstecher, Fig. 29 auf Taf. II). In meiner Fig. 8 sieht man, wie die Leukocyten aus den Kapillaren unmittelbar in das Innere der Fasern hineingelangen,[1]) und doch kann man daneben Muskelzellen sehen, welche durch allmähliche Schrumpfung, Kerndegeneration und Protoplasmazerfall eiterkörperchenähnlich werden. Zum Teil kann man allerdings die Leukocyten an ihren Granula erkennen, welche mit Toluidinblau rotviolett gefärbt sind und beim Zerfall der Zelle ziemlich lange erhalten bleiben.

Nach dem eben Gesagten komme ich zum Schluß, daß der Eiter nicht nur aus Leukocyten, sondern auch aus gewucherten Muskel- und überhaupt Gewebszellen besteht. Diese kann man zunächst noch an ihrem

[1]) Diese Einwanderung in die Muskelfasern ist schon oftmals beschrieben worden (Wagener, Kraske, Litten, Nauwerck, Robert [„Rundzellen"], Knoll und Hauer, Volkmann). Manche Autoren behaupten sogar, daß die „Muskelzellenschläuche" im ganzen aus Leukocyten bestehen (Gussenbauer [vielleicht auch Perimysiumzellen], Erbkam, Rachmaninow).

großen Protoplasma und ihrem hellen Kern als solche erkennen, später sind sie aber von den leukocytären Eiterkörperchen morphologisch nicht auseinanderzuhalten. Ich spreche überhaupt lieber von „Eiterkörperchen", als von „Eiterzellen", da man im Eiter große Mengen von nackten, degenerierten Kernen und ihren Zerfallsprodukten findet, welche den Namen von „Zellen" in keinem Fall verdienen.

Meine Formulierung der eiterigen Entzündung dürfte auch angesichts der herrschenden Anschauung nicht so ganz befremdend klingen. Sagt doch Marchand (62, S. 66): „Die eitrige Entzündung ist ihrem Wesen nach nicht von der gewöhnlichen gutartigen Entzündung verschieden; daher ist es auch nicht möglich, zwischen beiden im einzelnen Fall eine scharfe Grenze zu ziehen", und weiter: „Die im Inneren des Gewebes verlaufenden Eiterungen sind regelmäßig mit Nekrose verbunden, ... und zwar kann die Nekrose ... sich während der eitrigen Entzündung entwickeln." Nun sind meine Versuche ganz besonders geeignet, die erste Äußerung zu bekräftigen, da ich durch eine bestimmte Methode bald eine einfache, bald eine eitrige Entzündung (und alle Übergangsformen zwischen beiden) erzeugen konnte. Andererseits habe ich bei den beiden Formen eine sehr frühzeitige Gewebswucherung gesehen (abgesehen von den Ausnahmefällen, in welchen ein zu roher Eingriff das Gewebe unmittelbar zum Absterben brachte). Wenn ich nach dieser Bemerkung dem zweiten Satz Marchands beipflichte, so bekommen wir als Eiterungsbegriff: Leukocyten-Auswanderung, verbunden mit Nekrose des entzündlich wuchernden Gewebes. Das ist aber meine Vorstellung von der eiterigen Entzündung der Muskeln.

Sowohl in den Muskelfasern, als hauptsächlich im Bindegewebe, fand ich große, abgerundete Zellen, deren Protoplasma von kleinen Chromatinkörperchen fast ausgefüllt war (Taf. V Fig. 10). In der letzten Zeit hat Reddingius[83, 84] ähnliche Bilder für endogene Zellbildung erklärt. Im Anfang meiner Arbeit bin ich geneigt gewesen, anzunehmen, daß auch mir dieselben Bilder vorlagen, welche ich aber nicht zu deuten wußte; doch überzeugte ich mich bei weiterer Untersuchung, daß es sich um phagocytische Erscheinungen handelte. Die

verschieden großen, unregelmäßigen Chromatinkörner sahen den sie umgebenden Zerfallsprodukten der Kerne identisch aus. Sie ließen keine Struktur erkennen und waren im Protoplasma genau so, wie die oben erwähnten Klümpchen der kontraktilen Substanz eingelagert (vergl. Fig. 10 und Fig. 9 miteinander). Dass den Muskelzellen die phagocytäre Eigenschaft zukommt, findet auch in der Literatur Erwähnung (s. Mayer[69, 70], Volkmann, Schmieden), sowohl als Lokomotionsfähigkeit (vergl. S. Mayer). Auch Marchand[62] (S. 75) erwähnt diese beiden Eigenschaften der Muskelzellen (und anderer Gewebszellen).

Manchmal fand ich verästelte Muskelzellen, welche in Endanschwellungen ihrer Ausläufer kleine Kerne und Kerngruppen enthielten (Taf. V Fig. 11) und mit den von Dominici beschriebenen und abgebildeten (Fig. 9) Zellformen identisch erschienen. Auch neige ich, mit Dominici, zu der Annahme, daß es sich in diesen Fällen um Abschnürungen von Kern- und Protoplasmateilen handelt. Obgleich auch hier die Phagocytose schwer ganz auszuschließen wäre.

Was die Degenerationsformen der kontraktilen Substanz anlangt, so kann ich kurz sagen, daß ich alle die von Autoren beschriebenen angetroffen habe: körnige, fettige, wachsartige, hyaline Degeneration, Vakuolisation, fibrilläre Spaltung (Zenker[119], Barfurth[4], Lewin, La Nicca), diskoïde Zerklüftung (Zenker[119], Leven). Interessant ist die Frage, ob die Zerklüftung nicht, wenigstens teilweise, durch aktives Wachstum der Muskelzellen verursacht werden könnte (Popoff). Ich bekam in der Tat manchmal den Eindruck, daß die wuchernden Zellenausläufer die degenerierte kontraktile Substanz zur Zerklüftung brachten.

Über die Art und Weise der Neubildung der Muskelfasern will ich mich nicht ausführlicher auslassen, da diese Frage in zahlreichen speziellen Arbeiten behandelt wird.[1]) Ich möchte nur sagen, daß ich mit Kirby und Volkmann der Meinung bin, daß die Hauptstreitfrage, ob die Regeneration kontinuierlich oder diskontinuierlich geschieht, keine prinzipielle ist. Ich glaube, daß die neuen Fasern jedenfalls aus einem neugebildeten

[1]) Die Ergebnisse der neueren Arbeiten sind auch von v. Kahlden in einem Referat zusammengestellt worden (Centralbl. f. Path., 1893, S. 826).

Sarkoplasma entstehen (nicht aus der bereits differenzierten kontraktilen Substanz). Ob nun dieses Sarkoplasma im Zusammenhang mit der alten kontraktilen Substanz bleibt und hier Fasern produziert (Knospung, Spaltung), oder ob die bildenden Elemente (Sarkoblasten und Gebilde, welche Riesenzellen, bandartige Elemente, kernreiche Platten, Muskelplatten, kernhaltige Bänder und Platten, Plaques à plusieurs noyaux genannt werden) frei werden und dann erst Fasern bilden, ändert prinzipiell an der Sache nichts. Aus meinen Erfahrungen habe ich den Eindruck bekommen, daß beides vorkommt (Peremeschko, Janovitsch-Tschainski, Kirby, Volkmann).

Zum Schluß möchte ich noch erwähnen, daß ich die in dieser Arbeit beschriebenen Veränderungen auch die ersten Tage nach Tuberkelbacillen-Injektionen und manchmal am menschlichen Material (Phlegmonen) angetroffen habe.

Erklärung der Abbildungen auf Taf. V.

Fig. 1. Protoplasmareiche, mit Ausläufern versehene und zum Teil miteinander anastomosierende Bindegewebszellen und gelapptkernige Leukocyten 26 Stunden nach Kalomelinjektion in die Art. femoralis. Nisslsche Färbung. Vergr. 600, Immers.

Fig. 2. Eine stark verästelte Bindegewebszelle 24 Stunden nach Kalomelinjektion in die Art. femoralis. Nissl. Vergr. 600, Immers.

Fig. 3. Eine Blutkapillare mit gewucherten Endothelien. An derselben 3 gewucherte Zellen wahrscheinlich, wenigstens zum Teil, Adventitialzellen. Im Lumen und im Bindegewebe 3 Leukocyten. 26 Stunden nach Kalomelinjektion in Art. femoralis. Nissl. Vergr. 950, Immers.

Fig. 4. Eine Muskelfaser 24 Stunden nach Kalomelinjektion. Große, lange Kerne, Produktion von Protoplasma, welches die Kerne zum Teil miteinander verbindet. Links, unten Zweiteilung eines langen Kerns. Nissl. Vergr. 959, Immers.

Fig. 5. Protoplasmawucherung einer grosskernigen Muskelzelle mit Ausläuferbildung 26 Stunden nach Kalomelinjektion. Nissl. Vergr. 950, Immers.

Fig. 6. Stärkere Protoplasmavermehrung an 2 Muskelzellen mit Ausläufern und Anastomosebildung zwischen den beiden Zellen. 26 Stunden nach Kalomelinjektion. Nissl. Vergr. 950, Immers.

Fig. 7. Eine Kapillare mit sprossenähnlicher Wucherung einer Endothelzelle nach außen. 48 Stunden nach Kalomelinjektion. Nissl. Vergr. 600, Immers.

Fig. 8. Fünf Muskelfasern 4 Tage nach Pyocyaneusinjektion in die Muskulatur. In den 3 unteren Fasern hochgradige Muskelzellen-Wucherung mit Bildung großer, stark verästelter Zellen, daneben kleinera eckige und abgerundete Muskelzellen. Hauptsächlich in der obersten Faser Zerfall der Muskelzellen und Schrumpfung zu leukocytenähnlichen Gebilden. In den 4 zwischen den Fasern gelagerten Blutkapillaren meist gelapptkernige amphophile Leukocyten. Diese wandern zum Teil in die Muskelfasern hinein, wo manche von ihnen noch an den Granula zu erkennen sind, andere dagegen mit den zu Grunde gehenden Muskelzellen nicht auseinanderzuhalten sind. Hauptsächlich in den 3 untersten Fasern hochgradige Degeneration und Zerfall der kontraktilen Substanz. Nissl. Vergr. 500, Immers.

Fig. 9. Querschnitt einer Muskelfaser mit zahlreichen, meist abgerundeten Muskelzellen, welche Klümpchen der kontraktilen Substanz aufgenommen haben. Zwischen ihnen nur kleine Reste der degenerierten kontraktilen Substanz. 54 Stunden nach Terpentinöl-Injektion in die Art. femoralis. Nissl. Vergr. 950, Immers.

Fig. 10. Große Phagocyten im Bindegewebe, welche Zerfallsprodukte der Eiterkörperchen in sich aufgenommen haben. 48 Stunden nach Pyocyaneus-Injektion in die Muskulatur. Nissl. Vergr. 950.

Fig. 11. In der Mitte eine große verästelte Muskelzelle mit Kernen und Kerngruppen in den Ausläufern. Links oben und unten steht sie mit zwei anderen Muskelzellen in Verbindung. 48 Stunden nach Pyocyaneus-Injektion in die Muskulatur. Vergr. 1000, Immers.

Literatur.

1. Askanazy: Zur Regeneration der quergestreiften Muskelfasern. Dieses Arch., 1891, Bd. 125, S. 520.
2. Aufrecht: Über die Genese des Bindegewebes, nebst einigen Bemerkungen über die Neubildung quergestreifter Muskelfasern und die Heilung per primam intentionem. Dieses Arch., 1868, Bd. 44, S. 180.
3. Babinski: Des modifications que présentent les muscles à la suite de la section des nerfs qui s'y rendent. Comptes rendus hebdom. de séances de l'acad. des sc. 1884, T. 98, p. 51.
4. Barfurth: Die Rückbildung des Froschlarvenschwanzes und die sogenannten Sarkoplasmen. Arch. f. mikr. Anat., 1887, Bd. 29, S. 35.
5. Derselbe: Zur Regeneration der Gewebe. Arch. f. mikr. Anat., 1891, Bd. 37, S. 406. Quergestreifte Muskulatur, S. 449.
6. Baumgarten: Die Rolle der fixen Zellen in der Entzündung. XIII. Congrès international de médecine, Paris 1900. Comptes rendus. Section d'Anatomie Pathologique, p. 46.

7. Bergkammer: Beiträge zur Lehre von der Entzündung und Entartung der quergestreiften Muskelfasern. Inaug.-Dissert. Straßburg 1884.
8. Billroth: Über eine Art der Bindegewebsmetamorphose der Muskel- und Nervensubstanz. Dieses Arch., 1855, Bd. 8, S. 260.
9. Derselbe: Beiträge zur pathologischen Histologie. Berlin 1858. Traumatische Entzündung der Muskeln, Nerven und Kapillarwände, S. 44.
10. Böttcher: Über Ernährung und Zerfall der Muskelfasern. Dies. Arch. 1828, Bd. 13, S. 227.
11. Colberg: Zur Trichinenkrankheit. Göschens Deutsche Klinik, 1864, Bd. 16, S. 188.
12. F. Cramer: Über das Verhalten der quergestreiften Muskelfasern bei traumatischer Entzündung. Inaug.-Diss. Bonn, 1870. Cit. nach Virchow-Hirsch Jahresb. f. d. J. 1870, Bd. I, S. 269.
13. A. Cramer: Die pathologische Anatomie der progressiven Muskelatrophie. Zusammenfass. Ref., Centralbl. f. Path., 1895, Bd. 6, S. 552.
14. Dagott: Über die Regeneration der quergestreiften Muskeln nach Verletzungen. Inaug.-Diss. Königsberg 1869, zit. nach Askanazy.
15. Deiters: Beitrag zur Histologie der quergestreiften Muskeln. Arch. f. Anat., Physiol. u. wiss. Med., 1861, S. 393.
16. Demarquay: De la régénération des organes et des tissus en physiologie et en chirurgie. Paris, 1874. Chap VI. Régénération musculaire, p. 88.
17. Dominici: Polynucléaires et macrophages. Arch. de méd. exp. et d'anat. path., 1902, T. 14, p. 1.
18. Doze: Contribution à l'étude du tissu musculaire strié. Thèse de Montpellier, No. 63, 1881, cit. nach Zaborowski.
19. Derselbe: De la régénération du tissu musculaire strié. Paris. (Cit. nach Askanazy.)
20. Durante: La fibre musculaire strié. La régression cellulaire. Transformations et multiplications de la fibre contractile. Presse méd., 1900, p. 137. Cit. nach Virchows Jahresber. f. d. J. 1900, Bd. I, S. 61.
21. Derselbe: Régression cellulaire de la fibre musculaire strié. Métamorphoses et multiplication de la fibre contractile adulte. Bull. de la soc. anat. de Paris, 1900, p. 166.
22. Derselbe: Enchondrome malin récidivé de l'humérus. Atrophie musculaire par compression. Disparition du sarcolemme. Régression cellulaire, division et atrophie des fibres musculaires voisines. Bull. et memoires de la soc. anat. de Paris, 1900, No. 3, p. 314.
23. Erbkam: Beiträge zur Kenntniß der Degeneration und Regeneration von quergestreifter Muskulatur nach Quetschung. Dieses Arch., 1880, Bd. 79, S. 49.

24. Fiedler: Kernwucherung in den Muskeln trichinenkranker Menschen und Tiere. Vorl. Mitt., Berl. klin. Woch., 1864, S. 67.
25. Derselbe: Über die Kernwucherung in den Muskeln bei der Trichinenkrankheit. Dieses Arch., 1864, Bd. 30, S. 461.
26. Foerster: Handbuch der pathologischen Anatomie. Allg. path. Anat., 1865, S. 199. Spezielle path. Anat., 1863, S. 1019.
27. Fraisse: Die Regeneration von Geweben und Organen bei den Wirbeltieren, besonders Amphibien und Reptilien. Cassel und Berlin 1885. Muskulatur S. 124.
28. E. Fränkel: Über pathologische Veränderungen der Kehlkopfmuskeln bei Phthisikern. Dieses Arch., 1877, Bd. 71, S. 261.
29. Derselbe: Über Veränderungen quergestreifter Muskeln bei Phthisikern. Dieses Arch., 1878, Bd. 73, S. 380.
30. Fujinami: Ueber das histologische Verhalten des quergestreiften Muskels an der Grenze bösartiger Geschwülste. Dieses Arch., 1900, Bd. 161, S. 115.
31. Derselbe: Über die histologische Veränderung des Muskelgewebes bei der Lepra und eine besondere Wucherung und Hyperchromatose der Muskelkerne. Dieses Archiv, 1900, Bd. 161, S. 159. Nachtrag S. 577.
32. Galeotti u. Levi: Beitrag zur Kenntniß der Regeneration der quergetreiften Muskelfasern. Zieglers Beitr., 1893. Bd. 14, S. 272.
33. Godlewski: Über die Kernvermehrung in den quergestreiften Muskelfasern der Wirbeltiere. Bull. de l'acad. des sc. de Cracovie, 1900, Avril, und American naturalist, 1900, Vol. 34, p. 671.
34. Golgi: Annotazioni intorno all' istologia e pathologia dei muscoli volontari. Arch. par le Scienze Mediche, 1881, Vol. V, n. 2. Cit. nach Perroncito.
35. Gussenbauer: Über die Veränderungen des quergestreiften Muskelgewebes bei der traumatischen Entzündung. Langenbecks Arch. f. klin. Chir., 1871, Bd. 12, S. 1010.
36. Hayem: Note sur les altérations des muscles dans les fièvres et particulièrement dans la variole. Comptes rendus des séances et mémoires de la société de biologie, 1866. Mémoires p. 93.
37. Derselbe: Études sur les myosites symptomatiques. Arch. de Physiol. norm. et path., 1870, T. III, p. 81, 269, 422, 473, 569.
38. Derselbe: Recherches sur l'anatomie pathologique des atrophies musculaires. Paris 1877.
39. Heidelberg: Zur Pathologie der quergestreiften Muskeln. In.-Diss. Breslau 1878.
40. Henle: Allgemeine Anatomie. Von Sömmerings Vom Baue des menschlichen Körpers. 1841, Bd. 6, neue Ausgabe, S. 579.
41. Hoffmann: Über die Neubildung quergestreifter Muskelfasern, insbesondere beim Typhus abdominalis. Dieses Arch., 1867, Bd. 40, S. 505.

42. Derselbe: Untersuchungen über die pathologisch-anatomischen Veränderungen der Organe beim Abdominaltyphus. Leipzig 1869. Muskeln S. 331.
43. Huxley: The britisb and foreign medico-chirurgical Review. 1853, Oct., p. 312. Cit. nach Böttcher.
44. Janovitsch-Tschainski: Über die entzündlichen Veränderungen der Muskelfasern. Stud. aus d. Inst. f. exper. Path. in Wien, herausgegeben von Stricker, Wien, 1870, S. 86.
45. Kirby: Experimentelle Untersuchungen über die Degeneration des quergestreiften Muskelgewebes. Ziegl. Beitr., 1892, Bd. 11, S. 302.
46. Knoll u. Hauer: Über das Verhalten der protoplasmaarmen und protoplasmareichen quergestreiften Muskelfasern unter pathologischen Verhältnissen. Sitzungsber. d. k. Akad. der Wiss., math.-naturwiss. Klasse, 1892, Bd. 101, Abt. III, S. 315.
47. Kölliker: Einige Bemerkungen über die Endigungen der Hautnerven und den Bau der Muskeln. Zeitschr. f. wiss. Zool., 1857, Bd. 8, S. 311.
48. Kraske: Experimentelle Untersuchungen über die Regeneration der quergestreiften Muskeln. Habilitationsschr., Halle 1878.
49. Krösing: Über die Rückbildung und Entwickelung der quergestreiften Muskelfasern. Dieses Arch., 1892, Bd. 128, S. 445.
50. La Nicca: Über die Veränderungen der Muskelfasern bei Cirkulationsstörungen, bei Lymphstauung insbesondere. Inaug.-Diss. Zürich 1894/95.
51. Lasio: Sulla regenerazione del sistema muscolare striato. Pavia 1899. Cit. nach Virchow-Hirsch Jahresber. f. d. J. 1900, Bd. 1, S. 61.
52. Leser: Untersuchungen über ischämische Muskellähmungen und Muskel-Kontrakturen. Leipzig 1884.
53. Leuckart: Untersuchungen über Trichina spiralis. Leipzig u. Heidelberg 1860. — Nachr. von d. k. Gesellsch. der Wiss. und der G.-A.-Univ. zu Göttingen, 1860, S. 135, vorl. Ber.
54. Leven: Experimentelle Untersuchungen über die Regeneration der quergestreiften Muskelfasern unter besonderer Berücksichtigung der Karyokinese. Inaug.-Diss. Halle 1887, und Deutsch. Arch. f. klin. Med., 1888, Bd. 43, S. 165.
55. Lewin: Zur Diagnostik und pathologischen Anatomie der Trichinose. D. Arch. f. klin. Med., 1892, Bd. 49, S. 26.
56. Leydig: Über Tastkörperchen und Muskelstruktur. Müllers Arch. f. Anat., Phys. u. wiss. Med., 1856, S. 150.
57. Lingnau: Über die Bedeutung der Muskelkörperchen für die Regeneration nach Verletzungen. In.-Diss. Königsberg 1890.
58. Litten: Über embolische Muskelveränderungen und die Resorption toter Muskelfasern. Dieses Arch., 1880, Bd. 80, S. 281.
59. Luedeking: Untersuchungen über die Regeneration der quergestreiften Muskelfasern. In.-Diss. Straßburg 1876.

60. Marchand: Untersuchungen über die Einheilung von Fremdkörpern. Zieglers Beitr., 1889, Bd. 4, S. 1.

61. Derselbe: Über die bei Entzündungen in der Peritonaealhöhle auftretenden Zellformen. Verhandl. d. deutsch. pathol. Gesellschaft, I, 1899.

62. Derselbe: Der Prozeß der Wundheilung mit Einschluß der Transplantation. 1901. Deutsche Chirurgie, Lieferung 16, Kap. 5. Die traumatische Entzündung, S. 48.

63. Margo: Neue Untersuchungen über die Entwicklung, das Wachstum, die Neubildung und den feineren Bau der Muskelfasern. Sitzungsber. d. k. Akad. d. Wissensch., math.-naturwiss. Klasse, 1859, S. 219.

64. R. Marie: Rôle des cellules fixes du tissu conjonctif dans l'inflammation. XIII. congrès intern. de méd. Paris 1900. Comptes rendus Section d'Anat. Path., p. 66.

65. Martini: Beitrag zur pathol. Histologie der quergestreiften Muskeln. Arch. f. klin. Med., 1868, Bd. 4, S. 505.

66. Martinotti: Über Polymyositis acuta, verursacht durch einen Staphylokokkus. Centralbl. f. Bakt., 1898, Bd. 23, S. 877.

67. Maslowsky: Über die Neubildung und die Heilung des quergestreiften Muskelgewebes nach traumatischen Verletzungen. Wiener med. Woch., 1868, S. 192.

68. S. Mayer: Zur Histologie des quergestreiften Muskels. Biol. Centralbl. 1885, Bd. 4, S. 129.

69. Derselbe: Die sogenannten Sarkoplasten. Anat. Anz., 1886, 1. Jahrg., S. 231.

70. Derselbe: Einige Bemerkungen zur Lehre von der Rückbildung quergestreifter Muskelfasern. Zeitschr. f. Heilk., 1887, Bd. 8, S. 177.

71. Nauwerck: Über Muskelregeneration nach Verletzungen. Jena 1890.

72. Neumann: Über den Heilungsprozess nach Muskelverletzungen. Arch. f. mikr. Anat., 1868, Bd. 4, S. 323.

73. Neumann: Über die von Zenker beschriebenen Veränderungen der willkürlichen Muskeln bei Typhusleichen. Arch. f. Heilk., 1868, 9. Jahrg., S. 364.

74. Oberndörffer: Experimentelle Untersuchungen über Koagulationsnekrose des quergestreiften Muskelgewebes. Zieglers Beitr., 1902, Bd. 31, S. 103.

75. v. Oppel: Über Veränderungen des Myokards unter der Einwirkung von Fremdkörpern. Dieses Arch., 1901, Bd. 164, S. 406.

76. Pagenstecher: Die Trichinen. Leipzig, 2. Aufl., 1866. Die Muskeltrichinen, S. 92.

77. Paneth: Die Entwicklung von quergetreiften Muskelfasern aus Sarkoplasten. Sitzungsber. der k. Akad. d. Wiss., math.- naturw. Kl., 1885, Bd. 92, 3. Abt., S. 236.

78. Peremeschko: Die Entwicklung der quergestreiften Muskelfasern aus Muskelkernen. Dieses Arch., 1863, Bd. 27, S. 116.
79. Perroncito: Contribution à la pathologie du tissu musculaire. Arch. ital. de Biol., 1882, T. 1, p. 367.
80. Popoff: Über die Veränderungen des Muskelgewebes bei einigen Infektionskrankheiten. Dieses Arch., 1874, Bd. 61, S. 322.
81. Rachmaninow: Zur Frage der Regeneration quergestreifter Muskelfasern. In.-Diss. Moskau 1881. Cit. nach Barfurth[5].
82. Reddingius: Die Zellen des Bindegewebes. Zieglers Beitr., 1901, Bd. 29, S. 405.
83. Derselbe: Over ontsteking. Ned. Tijdschr. voor Geneesk., 1901, Deel 2, No. 21, S. 1169.
84. Derselbe: Über die phagocytären Erscheinungen bei der Entzündung des Kaninchennetzes. Verh. der deutsch. pathol. Gesellsch., 1902, IV, S. 112.
85. Ricker und Ellenbeck: Beiträge zur Kenntniß der Veränderungen des Muskels nach der Durchschneidungseines Nerven. Dieses Arch., 1899, Bd. 158, S. 199.
86. Rindfleisch: Lehrbuch der pathol. Gewebelehre. Leipzig 1867/69, S. 588.
87. Robert: Versuche über die Wiederbildung quergestreifter Muskelfasern. Zieglers Beitr., 1891, Bd. 10, S. 169.
88. Rollett: Untersuchungen zur näheren Kenntniß des Baues der quergestreiften Muskelfasern. Sitzungsber. der k. Akad. d. Wiss., math.-naturwiss. Kl., Wien 1857, Bd. 24, Heft II, S. 291.
89. Saltykow: Über Muskeleiterung. Verh. der deutschen pathol. Ges., 1902, IV, S. 122.
90. Schmieden: Mitteilung über einen Fall von Muskelentartung bei chronischer Tuberkulose. Dieses Arch., 1900, Bd. 161, S. 410.
91. Sczelkow: Zur Histologie der quergestreiften Muskeln. Dies. Arch., 1860, Bd. 19, S. 215.
92. Sokolow: Über die Regeneration der quergestreiften Muskeln nach traumatischen Eingriffen. Universitätsnachr. von Kiew (russisch), 1881, Okt., S. 147. Cit. nach Barfurth[5].
93. Steffan: Die kernähnlichen Gebilde des Muskelprimitivbündels. Zeitschrift f. rat. Med., 1861, Bd. 10, dritte Reihe, S. 204.
94. Steudel: Zur Kenntniß der Regeneration der quergestreiften Muskulatur. In.-Diss. Tübingen 1887.
95. Tizzoni: Sulla fisiopatologia del tessuto muscolare striato. Gaz. degli Ospedali, 1885, No. 31. Cit. nach Virchows Jahresber. f. d. J. 1885, Bd. 1, S. 58.
96. Valle: Annotazioni sulla regenerazione del muscoli volontari. Arch. med. 1900, Vol. 24, p. 151, und Atti del R. instituto Veneto di scienze, Vol. 59, Disp. 8, p. 677. Cit. nach Virchows Jahresb. f. d. J. 1900, Bd. 1, S. 62.

generis handele. Jedenfalls ist pathologisch-anatomischerseits die Ansicht vorherrschend, daß die isolierten Kalkablagerungen in der Media peripherischer Gefäße nichts direkt mit arteriosklerotischen Veränderungen zu tun haben, wie denn auch Orth[3] ausdrücklich davor warnt, von der Verkalkung der Arterien ohne weiteres auf eine bestehende Endarteriitis deformans zu schließen.

Trotzdem wird dieser Prozeß von klinischer Seite immer und immer wieder entweder einfach mit der Arteriosklerose identifiziert oder man stellt aus der starren, fragilen Beschaffenheit fühlbarer Arterien die Diagnose auf eine Sklerose anderer Gefäße, die nicht der Palpation zugänglich sind. So schreibt z. B. Strümpell[3] in seinem Lehrbuch: „Um am Lebenden zu entscheiden, ob eine Arteriosklerose vorhanden ist, sind wir selbstverständlich ausschließlich auf die Untersuchung einiger peripherischer, der Betastung zugänglicher Arterien angewiesen"; und an anderer Stelle: „Namentlich an der Radialis hat man bei starkem Atherom das Gefühl, als wenn man eine Gänsegurgel anfaßt". In einer ganzen Reihe von Fällen scheint der Schluß von der Verkalkung peripherischer Arterien auf eine Arteriosklerose innerer Gefäße zweifellos seine Berechtigung zu haben, wie man sich leicht bei den Obduktionen der unter der Diagnose Arteriosklerose eingelieferten Leichen überzeugen kann. Doch sieht man andererseits wieder Fälle, bei denen intra vitam aus der Beschaffenheit der Extremitätenarterien dieselbe Diagnose gestellt war, wo überhaupt arteriosklerotische Prozesse im innern Organismus nicht nachzuweisen sind oder so minimale Grade zeigen, daß sie unmöglich klinisch in die Erscheinung getreten sind. Dies gibt übrigens Strümpell auch zu, indem er schreibt: „Wenn wir auch an den genannten Arterien das Atherom häufig direkt und sicher nachweisen können, so ist doch hieraus der Schluß auf ein gleichzeitiges Atherom der inneren Arterien stets nur mit Vorsicht zu ziehen."

Um nun zu prüfen, inwieweit ein Zusammenhang zwischen der Mediaverkalkung der Extremitätenarterien und der Arteriosklerose der Aorta, der Coronar- und der basalen Hirnarterien besteht, habe ich auf Veranlassung meines Chefs, Herrn Dr. E. Fränkel, im Laufe eines Jahres aus dem Material des hiesigen Institutes bei einer Anzahl von Fällen reiner Mediaverkalkung

peripherischer Arterien das Gefäßsystem einer genauen Untersuchung unterzogen. Ich berücksichtigte dabei einerseits hauptsächlich die Gefäßabschnitte, welche eine Palpation am Lebenden gestatten, andererseits diejenigen inneren Gefäße, deren Erkrankung klinisch am häufigsten von Wichtigkeit ist (Aorta, Coronar- und basalen Hirnarterien). Außerdem sammelte ich eine zweite Reihe von Fällen mit Arteriosklerose peripherischer Arterien, und schließlich Fälle ohne makroskopisch sichtbare Veränderungen an den der klinischen Untersuchung zugänglichen Arterien. Im ganzen beläuft sich mein Material auf 130 Fälle, von denen in 86 Fällen genauere mikroskopische Untersuchungen vorliegen. Dabei wurde 55 mal die anatomische Diagnose auf reine Mediaverkalkung der Extremitätenarterien mit oder ohne Arteriosklerose innerer Gefäße gestellt; 18 mal dehnte sich die Arteriosklerose auf die peripherischen Arterien aus, wobei in zehn Fällen auch Kalkablagerungen in der Media mit bloßem Auge zu erkennen waren. In den übrigen 57 Fällen konnte bei bestehender Arteriosklerose innerer Arterien an den Extremitätengefäßen nichts abnormes konstatiert werden. Ich lasse zunächst die Befunde bei der reinen Mediaverkalkung folgen.

I. Die reine Mediaverkalkung peripherischer Arterien.

Nach den Autoren gehen der Ablagerung von Kalksalzen in der Media degenerative Prozesse voraus, die namentlich in einer Verfettung, seltener in hyaliner Degeneration der Muskelelemente bestehen. Die Verfettung ist in vorgeschritteneren Fällen schon dem bloßen Auge sichtbar. Man kann sie oft in der Femoralis beobachten; nach Freilegung der Gefäße am Oberschenkel sieht man an ihr von außen schmale, gelbliche Streifen, deren Längsachse parallel zum Verlauf der zirkulären Muskelfasern gestellt ist; nach dem Aufschneiden der Femoralis scheinen dieselben Flecke deutlich durch die glatte Intima durch. Mikroskopisch kann man sich nach voraufgegangener Fixierung in Flemmingscher Lösung leicht davon überzeugen, daß eine partielle Verfettung der zirkulären Muskelfasern in Gestalt feinster Tröpfchen stattgefunden hat. Die Kalksalze werden nach der herrschenden Ansicht zunächst in Form feiner Körnchen in und an die degenerierten Muskelfasern abgelagert. An frischen Schnitten er

scheinen diese Körnchen ziemlich stark lichtbrechend, nach Härtung und Färbung mit Hämatoxylin intensiv blau. Dieses Stadium habe ich rein nur ein einziges Mal an einer Iliaca communis beobachtet, und da war es makroskopisch auch nicht erkannt worden. Dagegen kann man es häufig sehen, gepaart mit vorgerückteren Stadien und außerdem in der Media bei endarteriitischen Prozessen. Mit dem bloßen Auge wird sich dieser Grad der Kalkablagerung kaum von der einfachen Degeneration unterscheiden lassen, dagegen kann ein feines Knirschen beim Durchschneiden die Anwesenheit von Kalk verraten. Nachdem durch Vermehrung der Abscheidung die Kalkkörnchen immer dichter zusammengelagert sind, verschmelzen sie allmählich zu Bälkchen und Spangen, die breiter oder schmäler das Lumen des Gefäßes in größerer oder geringerer Ausdehnung umfassen. Bei diesem „Zusammenfließen" (Marchand) der Kalkkörnchen findet scheinbar an den betreffenden Stellen eine Abnahme der Dicke der Media statt; diese scheinbare Reduktion kommt dadurch zustande, daß die Verkalkung an degenerierten, also nicht mehr kontraktionsfähigen und erschlafften Muskelfasern vor sich geht. Das sieht man bereits bei makroskopischer Betrachtung: von außen hat das Gefäß nicht mehr die normale glatte Oberfläche; die opak weißgelben, verkalkten Partien buchten sich vor, während die unberührt gebliebenen eingesunken erscheinen. Nach dem Aufschneiden bemerkt man, daß die den verkalkten Bälkchen und Spangen entsprechenden Stellen unter dem übrigen Niveau der Innenfläche liegen. Sehr deutlich treten diese Verhältnisse auch an Röntgenbildern solcher Gefäße in die Erscheinung.

Marchand hat schon darauf hingewiesen, daß diese Niveaudifferenzen durch eine Kontraktion der nicht verkalkten, also noch funktionstüchtigen Teile der Media zustande kommen. Man kann dieses Verhalten direkt dadurch beweisen, daß man unter Druck in das betreffende Gefäß irgend eine geeignete Injektionsmasse spritzt und dieses dann so konserviert. Bei nachträglichem Aufschneiden findet man die Niveaudifferenzen ausgeglichen bis auf einige kleine Erhabenheiten, die durch die zackige Begrenzung der Kalkstreifen hervorgerufen werden. Außerdem spricht aber auch das Verhalten der Elastica interna für die Richtigkeit dieser Angabe: Nimmt man den oben ge-

schilderten Injektionsversuch an einem normalen Gefäße vor und macht dann mikroskopische Schnitte, so findet man die Elastica interna völlig gestreckt verlaufend, wie Ernst[4] und Matusewicz[5] es für das Verhalten der elastischen Innenmembran intra vitam angegeben haben. Ebenso sieht man die Elastica interna gestreckt über die verkalkten Partien der Media verlaufen, während sie an den unverkalkten Stellen die bekannte halskrausenartige Fältelung zeigt. Dies spricht dafür, daß die verkalkten Partien gleichsam in Vasodilatation erstarrt sind, während die übrigen Teile der Media die in und nach dem Tode erfolgende Kontraktion aller Arterien des Körpers mitgemacht haben. Das Verhalten der Elastica interna spricht andrerseits gegen die Ernst-Matusewiczsche Behauptung. Denn die Gefäßweite ist im lebenden Organismus fortwährenden Schwankungen unterworfen, entsprechend den Phasen der Pulswelle und der Reizung der Gefäßnerven. Die Behauptung ist demnach so zu modifizieren, daß die elastische Innenmembran intra vitam bei Vasodilatation gestreckt, bei Vasokontraktion gefältelt verläuft. An normalen Arterien von Leichen findet sich stets überall die Fältelung infolge der oben erwähnten Kontraktion, die das Blut aus den Arterien in die Venen treibt.

Im lebenden Organismus werden also die Niveaudifferenzen der Innenfläche bei der Mediaverkalkung sich auf dem Höhepunkt der Pulswelle und bei Reizung der Vasodilatatoren ausgleichen, während sie in den übrigen Phasen in geringerem oder gleichem Grade wie an der Leiche vorhanden sind. Diese vitalen Verhältnisse sind von Wichtigkeit bei den später zu besprechenden Intimaveränderungen, die sich im Anschluß an die Mediaverkalkung entwickeln.

Mikroskopisch kann man konstatieren, daß die Verschmelzung der abgelagerten Kalksalze zunächst in den mittleren Schichten der Media vor sich geht. Man sieht auf Querschnitten mit Hämatoxylin dunkelblau gefärbte Streifen in der Mitte der Media, die zunächst meist nur einen geringen Teil der Circumferenz einnehmen und an ihren Enden besenartig aufgesplittert erscheinen. Diese büschelförmigen Endpartien entsprechen dem vorher geschilderten Körnchenstadium der Kalkablagerung. Hier liegen feinere und gröbere Kalkpartikel in und an den Muskelelementen.

An den verkalkten Stellen macht die Elastica interna einen Bogen nach außen und das Lumen zeigt hier eine Ausbuchtung. Die Elastica interna verläuft, wie gesagt, über die verkalkten Partien gestreckt; häufig sieht man an ihr eine Aufsplitterung in mehrere Lamellen, von denen die äußerste und innerste am stärksten sind. Ist diese Teilung vorhanden, so findet man zuweilen das innere Blatt halskrausenartig, das äußere gestreckt verlaufend, während die zwischen beiden liegenden elastischen Elemente körnige Degenerationsstadien aufweisen; manchmal ist schon bei diesem Verkalkungsstadium eine Fragmentation des äußeren Blattes der Elastica zu bemerken. Mehrmals sah ich bei Hämatoxylin-Eosin-Färbung feinste Kalkkörnchen an die elastische Membran angelagert, während ich nie eine richtige Verkalkung bei ihr konstatieren konnte. Die übrige Media zeigt weder an den muskulären, noch an den elastischen Bestandtheilen Bemerkenswertes. An Intima und Adventitia braucht in diesem Stadium noch nichts abnormes vorhanden zu sein; doch finden sich bisweilen bereits Verhältnisse, die ich weiter unten schildern werde. An vorgerückteren Stellen sieht man, daß allmählich auch die inneren und dann die äußeren Schichten der Media in die Verschmelzung eingezogen werden, bis schließlich zwischen Elastica interna und externa stellenweis nur Kalk zu sehen ist. Die Kerne behalten in diesen verkalkten Partien noch auffallend lange ihre Tinktionsfähigkeit; außerdem lassen sich meist die einzelnen verschmolzenen Muskelelemente noch nachweisen, so daß die Kalkablagerung mikroskopisch streifig aussieht. Außer dieser in und an den zirkulären Muskelfasern stattfindenden Kalkablagerung sieht man häufig auf Querschnitten kleine rundliche oder eckige Herde meist direkt an der Elastica interna oder zwischen den aufgesplitterten Blättern dieser Membran oder auch in der Nähe der Elastica externa. Die elastischen Elemente ziehen entweder dicht an ihnen vorbei oder sie treten auch durch die Herde hindurch, wobei sie ihre völlig normale Tinktionsfähigkeit und ihre glatte, scharfe Konturierung behalten; bisweilen sieht man eine Fragmentation der Elastica innerhalb eines solchen kleinen Herdes. Ähnlich verhalten sich auch oft die intermuskulären elastischen Fasern der Media bei der Verkalkung; auch sie sind manchmal färberisch noch klar und scharf

in den verkalkten Partien zu differenzieren, wenn selbst von den Kernen der Muskelzellen nichts mehr zu sehen ist. Andererseits finden sich in manchen Fällen zwischen den verkalkten mittleren Fasern der Media und der Elastica interna elastische Elemente, die deutlich die von Dmitrijeff[6] angegebenen Formen der Degeneration zeigen. Daß die kleinen Kalkherde quergetroffene verkalkte Längsfasern darstellen, ist unwahrscheinlich, einmal wegen ihres Sitzes und dann, weil man an denselben Stellen auch auf Längsschnitten Herde von gleicher Form findet. Sie entsprechen wahrscheinlich frei im Gewebe liegenden Kalkablagerungen.

Die Verkalkung nimmt später immer größere Dimensionen an, die einzelnen Spangen und Streifen verbinden sich zu halben und ganzen Ringen, und die Arterie gewinnt das bekannte „gänsetracheaartige“ Aussehen, indem die verkalkten Ringe von außen über die unversehrten Zwischenpartien prominieren. Nach dem Aufschneiden solcher Arterien sieht man auf der Innenfläche außer den bereits erwähnten Niveauunterschieden und abgesehen von Vorbuchtungen, die durch die Enden beim Auseinanderbiegen zerbrochener Kalkringe entstanden sind, noch rundliche oder längliche Erhabenheiten von harter Konsistenz, die, wie das Mikroskop zeigt, Kalkherden in der Media entsprechen. Diese sind die stark vergrößerten runden oder eckigen Herdchen an den elastischen Lamellen des vorigen Stadiums, die nunmehr einen großen Teil oder den ganzen Durchmesser der Media einnehmen und die Elastica interna entweder stark gegen das Lumen vorbuchten oder sie bereits durchbrochen haben und in die Intima eingedrungen sind. Die Herde haben ein stark zerklüftetes Aussehen, ähnlich dem, wie man es in verkalkten atheromatösen Herden anzutreffen pflegt. Durch das reichliche Vorhandensein solcher rundlicher Kalkablagerungen kommt es, daß man fast nie auf Querschnitten einen richtigen, überall annähernd gleich breiten Mediakalkring zu sehen bekommt; fast immer wird der Ring an einer oder mehreren Stellen von solchen runden Herden unterbrochen, ja er kann geradezu wie ein Rosenkranz aussehen.

In diesem Stadium trifft man in den meisten Fällen auch mehr oder minder hochgradige Veränderungen in den andern

Wandschichten an. Zunächst findet eine Wucherung der Intima statt und zwar an den Stellen, welche infolge starker Verkalkung der Media an der Leiche am meisten unter dem Lumenniveau liegen. Diese Niveaudifferenz wird, wie ich oben schon hervorgehoben, intra vitam nur auf der Höhe der Pulswelle und bei Vasodilatation ausgeglichen, während sie in den übrigen Pulsphasen auch vital vorhanden ist. Hier bestehen also Verhältnisse in der Gefäßwand, welche genau denjenigen entsprechen, die Thoma[7] für das Zustandekommen der Arteriosklerosis nodosa verantwortlich gemacht hat. Besteht also Thomas Theorie zu recht, so muß unbedingt die Folge der mit der Degeneration und Verkalkung Hand in Hand gehenden partiellen Dilatation der Gefäßwand eine reparatorische Intimawucherung sein. Und, wie gesagt, findet man auch tatsächlich oft eine die Niveaudifferenzen ausgleichende Verdickung der Intima, an der sich hauptsächlich das elastische Gewebe beteiligt, während das Bindegewebe weniger hervortritt. Doch erhält die Thomasche Theorie von der Notwendigkeit einer Intimawucherung bei partiell fehlender Elastizität der Media dadurch einen Stoß, daß Fälle von schwerer Mediaverkalkung vorkommen ohne diese sekundäre Wucherung der Intima. Und abgesehen von diesen Fällen, von denen in meinem Material sich eine ganze Reihe findet, ist die bei der Mediaverkalkung auftretende Intimawucherung im Gegensatz zur Arteriosklerose dadurch charakterisiert, daß sich nie degenerative Prozesse an die Neubildung von elastischen Fasern und Bindegewebe anschließen, daß es nie hier zum Atherom kommt. Die sekundären Veränderungen in der Intima hat Marchand bereits erwähnt; derselbe Autor hat auch in einer Abbildung das Verhalten der Elastica interna über verkalkten Partien der Media zum Ausdruck gebracht (a. a. O. Fig. 9 B).

Die Veränderungen, die man in der Adventitia beobachtet, betreffen zumeist die Vasa vasorum, die mehr oder minder hochgradige Intimawucherung zeigen. Man hat als Erklärung der degenerativen und zur Kalkablagerung führenden Vorgänge in der Media eine mangelhafte Ernährung der Gefäßwand verantwortlich gemacht. Ich muß es dahingestellt sein lassen, ob die erwähnte Erkrankung der Vasa vasorum das Primäre ist: ich

sah sie nur vereinzelt bei beginnender Mediaverkalkung, während die Mehrzahl der Fälle mit Intimawucherung der Vasa vasorum vorgeschritteneren Stadien angehören. Aber auch in diesen sind sie nicht konstant nachzuweisen. Zu berücksichtigen dabei ist, daß bei der Kleinheit der Vasa an peripherischen Gefäßen es überhaupt zuweilen unmöglich ist, Erkrankungen an ihnen zu konstatieren, zumal wenn sie kein Blut enthalten. Außer den Erkrankungen der Vasa sieht man häufig eine starke Wucherung des elastischen Gewebes der Adventitia und eine hyaline Degeneration des Bindegewebes. Die begleitenden Venen zeigen in einer großen Zahl meiner Fälle endophlebitische Veränderungen.

In den höchsten Graden der Mediaverkalkung ist die Arterie in ein starres Rohr verwandelt. Nimmt man eine größere Strecke von solchem Gefäß aus der Leiche heraus, so kann man an dem einen Ende anfassend, das andere nach oben wenden, ohne daß das Gefäß dabei einknickt. Häufig sieht man in diesem Stadium eine starke Schlängelung in situ, namentlich bei kleineren Arterien. Diese ist in ähnlicher Weise, wie die partielle Erweiterung der Gefäße, zu erklären durch die Verkalkung in erschlafftem Zustand; bei der Schlängelung kommen dabei die längsverlaufenden Muskelelemente, bei der Erweiterung die zirkulären in Betracht. An solchen Gefäßen ist in der Regel eine diffuse oder nur Abschnitte der Circumferenz einnehmende Intimawucherung vorhanden, doch kommt es selbst in den hochgradigsten Fällen im Gegensatz zur Arteriosklerose nicht zu degenerativen Prozessen in den Intimawucherungen. Es sind aber auch unter meinem Material einzelne Fälle, in denen selbst in diesem Stadium eine Intimawucherung ausgeblieben ist. In der verkalkten Media sieht man häufig Resorptionsvorgänge, wie ich sie bei der Knochenbildung in arteriosklerotischen Kalkherden[8] geschildert habe; in zwei Fällen sah ich selbst Knochenbildung bei reiner Mediaverkalkung. Außerdem finden sich die von Cohn[9] zuerst beschriebenen Frakturen im Kalk und um die Bruchenden callusartige bindegewebige Wucherungen. Auffallend selten sah ich Thrombusbildung, obwohl Kaufmann[10] dieses Vorkommnis als häufige Folge der Mediaverkalkung hinstellt.

Ob die sekundäre Intimawucherung bei der reinen Media-

verkalkung bis zur Obliteration des Gefäßes führen kann, vermag ich nicht zu beweisen; doch machen einige meiner Fälle es wahrscheinlich. Ich fand mehrmals eine nach abwärts stark zunehmende Mediaverkalkung der Femoralis und dabei eine Obliteration einer Tibialis verbunden mit hochgradiger Mediaverkalkung. Man könnte sich denken, daß in diesen Fällen die Mediaverkalkung eine aufsteigende Richtung angenommen hat, d. h., daß in dem Befund an der Tibialis das vorgeschrittenste Stadium des Prozesses zu suchen ist. Andererseits kommen aber auch endarteriitische Prozesse an kleinen Arterien vor, die sich erst sekundär durch Mediaverkalkung komplizieren.

II. Vorkommmen, Ausdehnung und Folgezustände der reinen Mediaverkalkung.

Wie anfangs erwähnt, kommt die Mediaverkalkung peripherischer Arterien nach den Autoren in der Regel als Alterserscheinung vor; doch gibt unter anderen Marchand (a. a. O.) das gelegentliche Vorkommen auch bei jugendlicheren Individuen an. Dabei sind scharf zu trennen von der Mediaverkalkung die als Kalkmetastasen bezeichneten Prozesse, die eventuell (wie in dem von Küttner[11] beschriebenen Fall) zu ähnlichen klinischen Symptomen führen können und bei denen das makroskopische Verhalten der Arterien an die Mediaverkalkung erinnern kann. Mikroskopisch läßt sich der Unterschied leicht feststellen, da es sich bei den von Kalkmetastasen befallenen peripherischen Arterien um Inkrustationen der im übrigen intakten Intima bei völlig normaler Media und Adventitia handelt.

Unter meinen 55 Fällen von reiner Mediaverkalkung finden sich 4 Fälle präseniler Kalkablagerung, wenn man das beginnende Alter vom vollendeten 50. Jahre ab rechnet. Diese 4 Fälle betreffen nur Männer, wie denn überhaupt das weibliche Geschlecht später und dann in geringerer Ausdehnung (nicht aber immer in geringerem Grade!) von der Mediaverkalkung befallen zu werden scheint. Zwei dieser Männer hatten das 40. Lebensjahr noch nicht erreicht (der eine zählte 35, der andere 36 Jahre), während die beiden anderen zwischen 40 und 50 Jahren standen. Alle übrigen 51 Fälle waren über 50 Jahre alt. Aus der Tabelle I ist zu ersehen, wie sie sich nach dem Geschlecht auf die ein-

zelnen Altersklassen verteilen, und in welcher Ausdehnung das Gefäßsystem ergriffen ist.

Tabelle I.

Ausdehnung	Zahl	Alter											
		Unter 40		40—50		50—60		60—70		70—80		Über 80	
		m	w	m	m	m	w	m	w	m	w	m	w
1. Femorales, Tibiales, Brachiales, Radiales.	3	—	—	—	—	2	—	1	—	—	—	—	—
2. Femorales, Tibiales, Radiales.	10	—	—	—	—	1	—	4	—	2	1	1	1
3. Femorales, Tibiales.	14	2	—	1	—	2	—	1	1	1	2	2	1
4. Femorales.	15	—	—	1	—	1	3	1	4	3	2	1	—
5. Tibiales, Radiales.	4	—	—	—	—	—	—	1	—	2	—	—	1
6. Tibiales.	5	—	—	—	—	1	—	—	1	—	1	—	2
7. Radiales.	4	—	—	—	—	1	—	2	—	—	1	—	—
Summa	55	2	—	2	—	8	3	10	6	8	7	4	5

Die Femoralis ist das Gefäß, dessen Media am öftesten Kalksalze aufzunehmen scheint. Unter meinen Fällen ist sie im ganzen 24 mal erkrankt, davon 15 mal ohne Beteiligung anderer peripherischer Gefäße. Bei diesen isolierten Femoralis-Mediaverkalkungen findet man in der Regel den Prozeß links und rechts gleichweit vorgeschritten. Während meist der oberste Teil unterhalb des Ligamentum Poupartii frei ist, setzt in dem darauffolgenden Abschnitt die makroskopisch deutlich sichtbare

Verkalkung mit rasch nach der Peripherie zu steigender Intensität ein, um sich in der Kniekehle oder bald nach der Teilung in die beiden Hauptendäste allmählich wieder zu verlieren. Doch nimmt die Verkalkung in diesen Fällen niemals höhere Grade an. Man sieht meist zentralwärts die oben beschriebenen gelblichen Fettspangen und -streifen, die schnell nach der Peripherie hin in Kalkstreifen übergehen. Dabei ist die äußere und innere Oberfläche des Gefäßes noch relativ glatt und die bekannte gänsetracheaartige Beschaffenheit kommt nicht zum Ausdruck.

Anders verhalten sich kleinere Arterien, wenn sie allein vom Verkalkungsprozeß ergriffen sind. Bei den 4 Fällen von isolierter Radialisverkalkung in meinem Material war einmal nur in der rechten Radialis eine herdweise Verkalkung vorhanden, die erst nach dem Aufschneiden des Gefäßes in Form kleiner Plättchen mit eingesunkener, aber glatter Intimabedeckung zu sehen war. Ein anderes Mal waren rechts und links ähnliche, aber über weitere Strecken der Gefäße scheinbar unregelmäßig zerstreute Kalkherde zu beobachten. In den beiden letzten Fällen sah man richtige Kalkringe, die von oberhalb des Handgelenks in ziemlich gleichmäßiger Intensität bis zum Übergang in die Brachialis hinauf reichten und dort schnell aufhörten.

Die 5 Fälle mit alleiniger Tibialisverkalkung betreffen Individuen, die an hochgradiger Arteriosklerose der Femorales litten. Hier hatte sich zu den sklerotischen Prozeßen eine Mediaverkalkung hinzugesellt, und diese setzte sich nach Aufhören der endarteriitischen Erscheinungen kontinuierlich in die Tibiales fort. Ähnlich liegen die 4 Fälle mit isolierter Radialis und Tibialisverkalkung für die letztere, während sich in der Radialis dabei einmal eine herdförmige Kalkablagerung und 3 mal richtige Kalkringe fanden.

Sehr viel schwerere Erkrankungen stellen die Fälle dar, in denen die Hauptgefäße der unteren Extremitäten oder die der unteren und oberen befallen waren. Dabei hat man sich aber nicht vorzustellen, daß je größer die Ausdehnung, desto höhere Stadien des Verkalkungsprozeßes zu finden wären. Im Gegenteil: die Fälle, bei denen die Gefässe der unteren Extremität in starre Rohre verwandelt waren, liessen eine Verkalkung der Armarterien vermissen, und bei der allgemeinen Verkalkung der

Extremitätengefässe war nur das Stadium der Kalkringe zu konstatieren. — Wie aus der Tabelle I ersichtlich, ist wieder die untere Extremität bei weitem am häufigsten ergriffen; dagegen konnte ich keine isolierten Verkalkungen der Gefässe des ganzen Armes finden; nur in den 3 Fällen allgemeiner peripherischer Mediaverkalkung war die Arteria brachialis in Mitleidenschaft gezogen worden.

Daraus, daß isolierte Femoraliserkrankungen stets geringere Grade der Verkalkung zeigen, als wenn die gesamten Beinarterien betroffen sind, darf nicht geschlossen werden, daß der Prozeß immer in der Femoralis beginnt und auf die Tibiales sich fortsetzt; denn häufig trifft man bei Verkalkung von Femoralis und Tibialis in letzterer sehr viel vorgeschrittenere Stadien an. Dagegen scheint die Mediaverkalkung an den Armarterien stets eine aufsteigende Richtung zu nehmen. Dabei ist der Prozeß an beiden Extremitäten in den höheren Graden der Erkrankung stets ein kontinuierlicher; niemals habe ich eine Unterbrechung gesehen in der Weise etwa, daß die Femoralis verkalkt, die Poplitea frei und die Tibiales wiederum mit Kalksalzen imprägniert gewesen wären.

Die Aufstellung von Folgezuständen der Mediaverkalkung ist mit großer Vorsicht vorzunehmen, da selten die Fälle so rein sind, daß für etwaige Befunde nur die Mediaerkrankung in Betracht gezogen werden könnte. Da, wie ich weiter unten ausführen werde, die reine Calcificatio tunicae mediae peripherischer Arterien häufig eine Arteriosklerose centraler Gefässe begleitet, ist es bei der Obduktion äusserst schwer zu beurteilen, was als Folge der einen anzusehen ist, und welche Veränderungen im Organismus die andere gezeitigt hat. Wichtig sind daher vor allen Dingen die Fälle, wo sich keine oder nur eine verschwindend geringe anderweitige Gefäßerkrankung neben der Mediaverkalkung nachweisen lässt, und von diesen Fällen finden sich unter meinem Material 12 (s. unten Fall 1, 2, 4, 7, 8, 14, 15, 28, 29, 31, 32, 33). Obwohl unter diesen 12 Fällen einige ganz besonders schwer sind (Fall 14, 15, 31), andere die peripherischen Arterien in weiter Ausdehnung verkalkt zeigen (Fall 1, 2, 4, 7, 8), war doch in keinem Falle eine in die Augen fallende Hypertrophie des linken Ventrikels zu konstatieren. Ob hierbei

der Umstand die Rolle spielt, daß trotz des Elastizitätsverlustes der peripherischen Gefässwände keine oder doch nur eine unwesentliche Beeinträchtigung der Querschnittssumme aller Gefäßlumina eingetreten ist, muß ich dahingestellt sein lassen. Zur Entscheidung dieser Frage müßten ausgedehntere Kenntnisse der pathologischen Gefäßphysiologie vorhanden sein, und man müßte über eingehende klinische Mitteilungen über die Tätigkeit der Patienten verfügen, um festzustellen, ob überhaupt und inwieweit die Extremitäten in ihrer Nahrungszufuhr durch die Verkalkung beeinträchtigt worden waren.

Der relativ häufige Befund von Endophlebitis und Thrombose der Begleitvenen bei Mediaverkalkung machen, wie Orth bereits hervorgehoben hat, eine verlangsamte, bezw. verminderte Blutzufuhr durch die erkrankten Arterien allerdings wahrscheinlich. Aber ob diese Venenbefunde erst sekundär entstehen, oder ob dieselben Ursachen für sie, wie für die degenerativen Prozeße in den Arterien bestanden haben, dafür giebt mein Material keine Anhaltspunkte, da, wie bereits oben erwähnt, die Venenerkrankung ganz inkonstant gefunden wurde. Faßt man die Thrombose der Vene als Folge der Mediaverkalkung auf, so läßt sich in 3 meiner Fälle der Tod der Patienten indirekt auf letztere zurückzuführen: 3 mal war eine Lungenembolie durch die Thrombose der Vena femoralis bedingt. In einem weiteren Falle hatte die Thrombose derselben Vene mit ihren Hautästen eine Geschwürsbildung am Unterschenkel bewirkt. — Nimmt man ferner an, daß die sekundäre Intimawucherung bei Mediaverkalkung allmählich bis zur Obliteration des betreffenden Gefäßes führen kann, so finden weitere 3 Fälle in der Mediaverkalkung ihre Erklärung, bei denen es sich um senile Gangrän der Füße bei bestehender Mediaverkalkung der Femorales und obliterierender Intimawucherung mit verkalkter Media der Tibiales handelte. Doch läßt sich irgend etwas Abschließendes, wie schon vorher bemerkt, hierüber vorläufig nicht sagen. In allen anderen Fällen lag an der Leiche nichts vor, was in Zusammenhang mit der Mediaverkalkung hätte gebracht werden können.

Bei Beantwortung der Frage, welche Lebensbedingungen als Ätiologie der degenerativen und zur Ablagerung von Kalksalzen

führenden Prozeße in der Gefässwand in Betracht zu ziehen sind, müssen vor allen Dingen wieder die nicht durch Arteriosklerose anderer Gefäße komplizierten Fälle berücksichtigt werden, da diese am ehesten einen ätiologischen Unterschied zwischen Mediaverkalkung und Arteriosklerose aufweisen. Die vorher erwähnten 12 Fälle in meinem Material geben nun in ihren auf den Stationen des hiesigen Krankenhauses erhobenen Anamnesen durchaus keine einheitlichen Anhaltspunkte, die mit der Mediaverkalkung in Zusammenhang gebracht werden könnten. Dabei ist zu berücksichtigen, daß fast durchweg bei Aufstellung der Anamnese nur die auf das Grundleiden der Patienten bezüglichen Angaben aufgeschrieben wurden. — Nach dem Geschlecht teilen sich diese Fälle in 10 männliche und 2 weibliche; das Alter schwankt zwischen 47 und 79 Jahren, ist also dem gleich, bei dem man auch arteriosklerotische Gefäßveränderungen anzutreffen pflegt. Der Beruf ist ein wechselnder: neben Arbeitern finden sich Kommis und neben Seeleuten Handwerker. Überstandene Geschlechtskrankheiten und Unmäßigkeit im Trinken sind nur in je 2 Fällen in der Anamnese angegeben. In weiteren 4 Fällen haben die Patienten vor längerer oder kürzerer Zeit Wechselfieber, Pocken, Dysenterie und Cholera überstanden. Von chronischen Knochenleiden, die bekanntlich nach erfolgter Resorption von Kalk zu Kalkablagerungen an anormalen Stellen des Organismus führen, ist nirgends die Rede.

Bis auf die Prävalenz des männlichen Geschlechts sind also die Bedingungen, unter denen es zur Mediaverkalkung kommt, vorläufig völlig dunkel. Dagegen finden sich Anhaltspunkte für die in den Lehrbüchern festgelegte Ansicht, daß die degenerativen, der Kalkablagerung vorausgehenden Prozeße eine mangelhafte Ernährung der Gefäßwand zur Ätiologie haben. Da die Verkalkung, wie hervorgehoben, meist größere Abschnitte des Gefäßsystems einnimmt, so ist es von vornherein wahrscheinlich, daß dabei nicht lokale Ernährungsstörungen, sondern wohl meist Herabsetzungen der Gesamternährung des Organismus in Betracht kommen. Krankheiten, die solche Zustände herbeiführen können, finden sich nun in den sämtlichen in Frage stehenden Fällen: 4 mal bestanden schwere Krebskachexien, 4 mal waren durch chronische Lungenleiden (Tuberkulose und Emphysem) die Be-

dingungen zur Herabsetzung der Gesamternährung gegeben, und in den letzten 4 Fällen können einmal eine sogen. Tropenkachexie, 2 mal chronische Leiden des Harnapparates (Prostatahypertrophie mit Folgezuständen) und einmal ein schwerer Aortenfehler als ätiologische Momente herangezogen werden.

III. Mediaverkalkung und Arteriosklerose.

Wie ich in der Einleitung schon bemerkte, scheint der Schluss von der klinisch leicht zu konstatierenden Mediaverkalkung peripherischer Arterien auf eine Sklerose der Aorta oder anderer Gefäßgebiete in manchen Fällen seine Berechtigung zu haben. Aber ebenso sicher kommen Fälle vor, bei denen sich eine Mediaverkalkung in geringerer oder größerer Ausdehnung findet, ohne dass man auch nur eine Spur von arteriosklerotischen Veränderungen im Organismus antrifft. Es gilt also festzustellen, in welcher Häufigkeit die beiden Erkrankungen sich kombinieren und ob aus der Schwere der einen ein Schluss auf den Grad der anderen gezogen werden darf. Dabei bin ich mir selbstverständlich bewußt, dass die fühlbare Verkalkung peripherischer Arterien nur ein Anhaltspunkt für die klinische Diagnose auf Arteriosklerose ist, und daß man noch über verschiedene andere Symptome verfügt, deren Erörterung hier nicht am Platze ist.

Meine 55 Fälle von Mediaverkalkung peripherischer Arterien verhielten sich folgendermaßen:

I. Verkalkung der Art. femorales, tibiales, brachiales, radiales.

1. ♂ 64 Jahre. In der Aorta am Abgange der Intercostalarterien geringe weissgelbe Platten. Hochgradige Mediaverkalkung peripherisch.

2. ♂ 56 Jahre. Am Bogen der Aorta ein kleiner Herd mit Kalk Sonst völlig frei. — Peripherisch Mediaverkalkung mittleren Grades.

3. ♂ 58 Jahre. Aorta wegen Überführung nicht untersucht. — Peripherisch hochgradige Mediaverkalkung.

II. Verkalkung der Art. femorales, tibiales, radiales.

4. ♂ 58 Jahre. In der Aorta vereinzelte Platten am Abgang der Intercostalarterien. Peripherisch Mediaverkalkung hohen Grades.

5. ♂ 67 Jahre. In der Aorta einzelne weissgelbe Herde ohne regressive Metamorphosen. Peripherisch Mediaverkalkung hohen Grades.

6. ♂ 62 Jahre. In der Aorta geringe nodöse Sklerose. Art. coronariae hochgradig sklerotisch. Peripherisch starke Mediaverkalkung.

7. ♂ 72 Jahre. An der unteren Wand des Aortenbogens ein Herd

mit Kalkplatte. Im Brustteil der Aorta eine weitere Platte, milchigweiss, nodös. — Peripherisch Mediaverkalkung mittleren Grades.

8. ♂ 60 Jahre. Im Aortenbogen eine Platte ohne regressive Metamorphose. Peripherisch Mediaverkalkung mittleren Grades.

9. ♂ 62 Jahre. In der Aorta nodöse Sklerose, Platten teils atheromatös, teils mit Kalkeinlagerungen, teils fibrös. — Peripherisch Mediaverkalkung mittleren Grades.

10. ♂ 81 Jahre. Aortenklappen stark sklerotisch, mit Kalk (Insuffizienz). Im ganzen Verlauf der Aorta nodöse Sklerose mit Atherom. Art. coronariae und basilares sklerotisch. Peripherisch hochgradige Verkalkung der Media.

11. ♂ 74 Jahre. In der Aorta fleckweise Sklerose mit Atherom und Kalk. — Peripherisch hochgradige Mediaverkalkung.

12. ♀ 76 Jahre. In der ganzen Aorta diffuse Sklerose mit Kalk, Geschwüren und Thromben. Fortsetzung in die Iliacae. Coronariae sklerotisch. — Peripherisch geringe Mediaverkalkung.

13. ♀ 81 Jahre. Im Anfangsteil der Aorta mäßige, im weiteren Verlauf stark zunehmende Sklerose, diffus mit Kalk. In der Abdominalis ein langer, wandständiger Thrombus. — Basilares und Coronariae sklerotisch, ebenso die Nierenarterien. — Peripherisch starke Mediaverkalkung.

III. Verkalkung der Art. femorales und tibiales.

14. ♂ 52 Jahre. In der Aorta flache, gelbweiße Platten am Abgang der Intercostalarterien. — Peripherisch Mediaverkalkung hohen Grades.

15. ♀ 63 Jahre. In der Aorta einige flache, gelbliche Platten, sonst glatt und normal. Peripherisch Mediaverkalkung höchsten Grades.

16. ♂ 65 Jahre. In der Aorta vereinzelte erhabene bindegewebige Herde. — An den Beinen nach unten zu stark zunehmende Mediaverkalkung.

17. ♂ 53 Jahre. Anfangsteil, Bogen und Brustteil voll sklerotischer Plaques, die sich auch auf die Äste fortsetzen. In der Abdominalis Abnahme, in den Iliacae einige atheromatöse Herde. Nirgends Kalk. — Coronariae nur am Anfang sklerotisch. — Peripherisch Mediaverkalkung mittleren Grades.

18. ♂ 45 Jahre. In der Aorta von den Klappen bis zur Teilung diffuse Sklerose mit Atherom, ohne Geschwüre und Kalk. In der Iliaca com. sin. eine sklerotische Platte. — Peripherisch Mediaverkalkung hohen Grades.

19. ♂ 36 Jahre. Direkt über den Aortenklappen scharf umschriebene, erhabene Sklerose mit Atherom. In der ganzen übrigen Aorta einzelne fibröse Herde. — Peripherisch Mediaverkalkung mittleren Grades.

20. ♂ 35 Jahre. Dicht über den Aortenklappen scharf umschriebene, erhabene Plaques, die die Coronarostien ganz, bezw. fast ganz verlegen. Im Bogen und der Aorta descendens einzelne flache fibröse Herde. — Coronariae sklerotisch. — Peripherisch geringe Mediaverkalkung.

21. ♀ 75 Jahre. In der Aorta mäßige diffuse Sklerose mit einzelnen erhabenen Platten mit Kalk. Iliacae com. im Anfang sklerotisch. Basilaris hochgradig sklerotisch. — Mediaverkalkung geringen Grades.

22. ♀ 82 Jahre. In der Aorta einzelne Platten, z. T. verfettet, z. T. atheromatös. An der Teilungsstelle etwas Kalk. Iliacae mäßig sklerotisch. — Mediaverkalkung hohen Grades.

23. ♀ 70 Jahre. Im Aortenbogen starke diffuse Sklerose mit Kalk und Atherom. Weiter nach unten Abnahme, bis Iliacae völlig frei. — Mediaverkalkung geringen Grades.

24. ♂ 83 Jahre. Aorta ascendens, Bogen und Brustaorta geringe nodöse Sklerose, die in der Bauchaorta stark zunimmt; Coronariae sklerotisch. — Peripherisch Mediaverkalkung mäßigen Grades.

25. ♂ 84 Jahre. Im ganzen Verlauf der Aorta grosse flache Platten mit Blutungen, Thromben und grossen Kalkplatten. — Mediaverkalkung höchsten Grades.

26. ♂ 75 Jahre. In der ganzen Aorta hochgradige diffuse Sklerose mit Atherom, Kalk, Geschwüren, Blutungen und Thromben. Fortsetzung der Sklerose auf die Äste und die Iliacae. — Peripherische Mediaverkalkung höchsten Grades.

27. ♂ 79 Jahre. Aorta mit nach unten zunehmender, erst fleckiger, dann mehr und mehr konfluierender Sklerose. An der Teilungsstelle große Kalkplatten. Iliacae sklerotisch, ebenso die Bauchäste der Aorta. — Mediaverkalkung hohen Grades.

IV. Isolierte Verkalkung der Femoralis.

28. ♂ 47 Jahre. In der Aorta einzelne flache fibröse Platten. — Mediaverkalkung der Femoralis geringen Grades.

29. ♂ 55 Jahre. Am Bogen der Aorta geringe Platten von weißgelber Farbe. Basilaris sklerotisch. — Verkalkung mittleren Grades der Femoralis.

30. ♀ 67 Jahre. Am Bogen und im Brustteil der Aorta einzelne sklerotische Herde. — In der Femoralis beginnende Mediaverkalkung.

31. ♂ 65 Jahre. Am Abgang der Intercostalarterien einzelne gelbweiße Platten. — In der Femoralis und ihren Seitenästen Mediaverkalkung hohen Grades.

32. ♂ 79 Jahre. An der unteren Wand des Bogens der Aorta ein sklerotischer Herd, sonst völlig frei. — In der Femoralis Mediaverkalkung mittleren Grades.

33. ♀ 69 Jahre. In der Aorta einzelne flache, gelbweiße Platten. — Beginnende Mediaverkalkung der Femoralis.

34. ♀ 61 Jahre. Aorta mit einzelnen flachen sklerotischen Herden. — Femorales mit Mediaverkalkung mäßigen Grades.

35. ♀ 73 Jahre. In der Aorta atheromatöse Herde mit Kalkablagerungen. — Femorales mit Mediaverkalkung hohen Grades.

36. ♂ 83 Jahre. Diffuse Sklerose mäßigen Grades der Aorta. — Hochgradige Mediaverkalkung der Femorales.

37. ♀ 69 Jahre. In der Aorta hochgradige fleckweise Sklerose mit kleinen Kalkplatten, die nach unten hin stark abnimmt. — Mediaverkalkung mittleren Grades der Femorales.

38. ♀ 56 Jahre. Vom Anfangsteil bis zur Teilung der Aorta starke herdförmige Sklerose mit Geschwüren und Kalkplatten. Ringstenose der Coronarostien. Coronararterien mit einzelnen sklerösen Platten. — Beginnende Mediaverkalkung der Femorales.

39. ♀ 56 Jahre. Anfangsteil frei. Brust- und Bauchteil der Aorta mit hochgradiger Sklerose, die sich fortsetzt auf die Äste. Iliacae, Coronariae, Basilares sklerotisch. — Mediaverkalkung mittleren Grades der Femorales.

40. ♀ 58 Jahre. Anfangsteil und Bogen der Aorta mit hochgradiger, diffuser Sklerose, grossen Kalkplatten und Wandthromben. In der Aorta descendens einzelne Platten am Abgang der Intercostalarterien. — In den Femorales hochgradige Mediaverkalkung.

41. ♂ 74 Jahre. In der ganzen Aorta hochgradige Sklerose mit Blutungen, Geschwüren und Kalk. — Mediaverkalkung mittleren Grades der Femorales.

42. ♀ 76 Jahre. Die ganze Aorta stark diffus sklerotisch mit großen Kalkplatten und Geschwüren. Iliacae desgl. — Hochgradige Mediaverkalkung der Femorales.

V. Isolierte Verkalkungen der Tibiales und Radiales.

43. ♂ 64 Jahre. Anfangsteil frei. Im weiteren Verlauf der Aorta hochgradige Sklerose, die sich fortsetzt auf die Äste, die Iliacae und Femorales. Coronar- und Basilararterien sklerotisch. — In der r. Radialis ein kleiner Mediakalkherd, Tibiales gänsetracheaartig verkalkt.

44. ♀ 85 Jahre. In der Aorta descendens hochgradige Sklerose mit Kalkplatten. In den Halsgefässen einzelne Platten mit Kalk. Femorales neben Plaques Mediaverkalkung. — Tibiales und Radiales mit reiner Mediaverkalkung.

45. ♂ 77 Jahre. In der ganzen Aorta höchstgradige Sklerose mit Geschwüren und Kalkplatten. Anfangsteil ofenrohrartig starr erweitert. Iliacae und Femorales mit sklerotischen Platten. — Tibiales und Radiales gänsetracheaartig verkalkt.

46. ♂ 74 Jahre. In der Aorta eine nach unten hin zunehmende diffuse Sklerose, an der Teilungsstelle grosse Kalkplatten. Art. coron., basil., iliac., femor. sklerotisch. — Tibiales starr verkalkt. In den Radiales einzelne Mediakalkherde.

47. ♂ 58 Jahre. In der Aorta Atheromatose. Femorales mit einzelnen Platten. — Mediaverkalkung der Tibiales.

48. ♀ 79 Jahre. Aorta ascendens cylindrisch erweitert. In ihr und der Aorta thoracica nodöse Sklerose mittleren Grades. Bauchaorta mit

hochgradiger, mehr diffuser Sklerose, Geschwüren und Kalkplatten; Fortsetzung auf die Äste, die Iliacae und Femorales. — Tibiales mit reiner Mediaverkalkung.

49. ♀ 82 Jahre. Im ganzen Verlauf der Aorta starke diffuse Sklerose, flache Platten mit Kalkplatten und kleinen wandständigen Thromben. Iliacae und Femorales fleckweise Sklerose; in letzteren daneben Mediaverkalkung. — Tibiales zu starren Rohren verkalkt.

50. ♀ 60 Jahre. Am Bogen der Aorta aneurysmatische Erweiterung. Im ganzen Verlauf starke diffuse Sklerose. Ebenso in den Iliacis und den Ästen der Aorta. In den Femorales neben Platten Mediaverkalkung. — In den Tibiales reine Mediaverkalkung.

51. ♀ 82 Jahre. In der Aorta vereinzelte hochgradige Herde neben allgemeiner Sklerose mittleren Grades. Äste der Aorta hochgradig sklerotisch. Femorales mit alten organisierten Thromben. — Hochgradige Mediaverkalkung der Tibiales.

52. ♂ 50 Jahre. In der Aorta Atherom mit Kalk. — Radiales mit Mediaverkalkung mittleren Grades.

53. ♀ 73 Jahre. In der ganzen Aorta nodöse Sklerose mit Atherom, ebenso in den Iliacis und den Arterien der Beine. — In der l. Radialis ein Herd von Mediaverkalkung.

54. ♂ 61 Jahre. Starke Sklerose der Aorta mit Kalkplatten. In den Femorales neben Platten Mediaverkalkung. Coronar- und Basilararterien sklerotisch. — Radiales gänsetracheaartig verkalkt.

55. ♂ 60 Jahre. Aneurysma eines Sinus Valsalvae. Grosses sackförmiges Aneurysma am Anfang des Brustteils mit starker Wandthrombose. Im ganzen Verlauf der Aorta starke diffuse Sklerose mit viel Kalk. Bogenäste, Iliacae und Beinarterien sklerotisch. — In beiden Radiales einzelne Mediakalkherde.

Nach dem Beispiele anderer Autoren teile ich die arteriosklerotischen Prozeße in folgende drei Grade ein: 1. Stadium: bindegewebig-elastische Platten von weißgelber Farbe; 2. Stadium: Atherom; 3. Stadium: Geschwürsbildung, Kalkablagerung, Thrombierung u. s. w. — Folgt man diesem Einteilungsprinzip, so ergiebt sich für meine Fälle die Aufstellung in Tabelle II.

Dabei sind zu der Arteriosklerose ersten Grades die Fälle zugezählt, bei denen nur an der untern Wand des Aortenbogens ein Herd gefunden wurde (Fall 2, 7, 8, 29, 32). Diesen Herd trifft man aber in vorgeschrittenem Alter bei allen Leichen an, so daß man nicht fehl geht, wenn man ihn als physiologische Alterserscheinung auffaßt und die betreffenden Fälle als frei von Arteriosklerose bezeichnet.

Aus der Tabelle II geht nun hervor, daß in den Fällen von weit ausgedehnter Mediaverkalkung meist nur geringe Grade von Arteriosklerose an der Aorta gefunden wurden. Dabei ist in Betracht zu ziehen, daß diese Fälle, wie schon oben bemerkt, nicht die höchsten Grade der Mediaverkalkung darzustellen

Tabelle II.

Mediaverkalkung in:	Arteriosklerose			Zahl
	1. Grades	2. Grades	3. Grades	
1. Femorales, Tibiales, Brachiales, Radiales	3	—	—	3
2. Femorales, Tibiales, Radiales	5	3	2	10
3. Femorales, Tibiales	3	5	6	14
4. Femorales	7	3	5	15
5. Tibiales, Radiales	—	—	4	4
6. Tibiales	—	1	4	5
7. Radiales	—	2	2	4
Summa	18	14	23	55

brauchen. Aber es finden sich doch unter den 8 Fällen, wo bei Arteriosklerose 1. Grades die Arterien der obern und untern Extremität in mehr oder weniger weiter Ausdehnung verkalkt waren, 4 Fälle von höchstgradiger Mediaverkalkung, d. h. die Arterien waren da streckenweise in starre Kalkrohre verwandelt. Andererseits sind aber auch nicht die hochgradigen Arteriosklerosen der Aorta durchweg mit hohen Stadien der Mediaverkalkung peripherischer Gefässe kombiniert. Daher ist weder der Schluß von weitausgedehnter Mediaverkalkung auf Arteriosklerose überhaupt, noch der von hohen Graden

der Mediaverkalkung auf vorgeschrittene Stadien der Arteriosklerose ohne weiteres berechtigt. Die beiden Prozeße können im Organismus nebeneinander hergehen, ohne anscheinend auch nur im geringsten voneinander beeinflußt zu werden. Nimmt man sich z. B. aus meinem Material die 21 Fälle heraus, bei denen die Radiales in den Verkalkungsprozess einbezogen waren, so ergibt sich, daß diese Arterien 15 mal in höheren Graden verkalkt waren, während 6 mal nur kleine Kalkplättchen, die wahrscheinlich der klinischen Untersuchung entgangen wären, gefunden wurden. Wollte man aus den 15 Fällen hochgradiger Verkalkung auf starke Arteriosklerose der Aorta schließen, so würde man in 10 Malen fehl gehen. Andererseits finden sich unter den Fällen mit kleinen Kalkplättchen in den Radiales 4 Fälle hochgradiger Arteriosklerose der Aorta. Es lassen sich also keine Regeln aufstellen für die Befunde, und nur das ist hervorzuheben, daß der klinische Befund verkalkter peripherischer Arterien durchaus nicht ohne weiteres zu der Diagnose auf Arteriosklerose der Aorta berechtigt.

Bei der Sektion der Fälle von mehr oder weniger starker Arteriosklerose der Aorta und ihrer Äste, kombiniert mit Mediaverkalkung peripherischer Arterien, findet man in der Regel zwischen beiden Erkrankungsgebieten Gefäßabschnitte, die völlig normal erscheinen. So besitze ich mehrere Präparate z. B., in denen die Aorta mit ihren Bogenästen, die Iliacae communes und externae Arteriosklerose zeigen, während die oberen Abschnitte der Femorales und Brachiales vollständig frei sind und die darauf peripheriewärts folgenden Gefäßbezirke eine exquisite reine Mediaverkalkung darbieten. In anderen Fällen sind weite Strecken normaler Gefäßwand zwischen den beiden Erkrankungsgebieten. Es kommt aber auch vor, und das habe ich hauptsächlich an der unteren Extremität beobachtet, daß Gefäßabschnitte Arteriosklerose und Mediaverkalkung nebeneinander zeigen und daß erstere peripheriewärts allmählich ganz verschwindet, während die Mediaverkalkung bestehen bleibt und meist noch zunimmt. So erklären sich die Fälle aus der Tabelle II mit isolierter Tibialisverkalkung bei Arteriosklerose 3. Grades. Bei diesen dehnte sich die schwere Arteriosklerose

bis weit in die Femorales hinein aus; diese Arterien zeigten von der Mitte ihres Verlaufs etwa an eine nach unten zunehmende Mediaverkalkung, die nach Aufhören der sklerotischen Prozesse ohne Unterbrechung in die Tibiales sich fortsetzte. Dagegen war bei den 2 Fällen isolierter Radialisverkalkung mit hochgradiger Arteriosklerose nichts von derartigen Übergängen zu konstatieren.

Es ist von vornherein nicht wahrscheinlich, daß in allen Fällen, bei denen klinisch auf Arteriosklerose aus dem „Atherom" (Strümpell) der fühlbaren Arterien diagnostiziert wurde, eine Mediaverkalkung der Extremitätengefäße vorliegt; vielmehr muß man annehmen, daß eine wirkliche Arteriosklerose peripherischer Arterien unter Umständen (z. B. bei Verkalkung atheromatöser Herde) dieselben klinischen Erscheinungen macht. Es bleibt also noch übrig festzustellen, wie sich die Häufigkeit dieser beiden Erkrankungen zueinander verhält, und in welcher Form die Arteriosklerose an den Extremitätenarterien aufzutreten pflegt. — Unter meinen 55 Fällen reiner Mediaverkalkung sind 12 Fälle, die neben dieser Erkrankung an einzelnen Gefäßen arteriosklerotische Veränderungen an anderen Arterien der Extremitäten zeigen, z. B. in der vorher schon erwähnten Weise, daß die zentrale Sklerose sich auf die Gefäße des Oberschenkels oder des ganzen Beines ausdehnt, während die Radiales Mediaverkalkung zeigen. In weiteren 18 Fällen fand sich dagegen nur Endarteriitis deformans an den peripherischen Arterien, und in den übrigen 57 Fällen waren überhaupt keine Veränderungen der Extremitätengefässe bei bestehender Sklerose innerer Arterien nachzuweisen. Es fand sich also unter 130 Fällen von Gefäßerkrankungen:

43 mal nur Mediaverkalkung 12 mal Mediaverkalkung und Arteriosklerose 18 mal nur Arteriosklerose 57 mal keinerlei Erkrankung	} der Extremitätenarterien.

Daraus geht hervor, daß an den Gefäßen der Arme und Beine die Mediaverkalkung häufiger vorkommt, als die Arteriosklerose. Wenn man sich die Arteria radialis aus diesem Material herausgreift, die ja bei weitem am häufigsten zur Palpation be-

nutzt wird, so tritt das Häufigkeitsverhältnis beider Gefäßerkrankungen noch sehr viel deutlicher hervor: Unter meinen 130 Fällen fand sich 21 mal eine Mediaverkalkung und nur 3 mal eine Arteriosklerose an den Radiales. Und in diesen 3 Fällen waren nur einzelne kleine Platten ohne Kalkablagerung zu konstatieren, die aller Wahrscheinlichkeit nach der klinischen Palpation entgangen wären. Daher kann man wohl behaupten,

Tabelle III.

Arteriosklerose in:	Zentrale Arteriosklerose			Zahl der Fälle	Kombiniert mit Mediaverkalkung in:
	1. Grades	2. Grades	3. Grades		
1. Femorales, Tibiales, Brachiales, Radiales	—	1	—	1	—
2. Femorales, Tibiales	—	1	3	4	Radiales 2 mal
3. Femorales	2	3	18	23	Radiales u. Tibiales } 4 mal Tibiales 5 mal Radiales 1 mal
4. Radiales	—	—	2	2	—
	2	5	23	30	Im ganzen 12 mal

daß in den meisten Fällen, bei denen die Radiales intra vitam als starre, geschlängelte, fragile Rohre zu fühlen sind (Strümpell'sches „Atherom"), keine Arteriosklerose dieser Gefässe, sondern eine Mediaverkalkung vorliegt.

Ähnlich liegen die Verhältnisse auch bei den übrigen Extremitätenarterien. Tritt Arteriosklerose in ihnen auf, so handelt es sich in der überwiegenden Mehrzahl um nodöse Prozesse, die Ausläufer einer meist hochgradigen zentralen Sklerose darstellen.

Aus der Tabelle III gehr hervor, daß die untere Extremität ebenso wie von der Mediaverkalkung, auch von der Endarteriitis deformans bevorzugt wird; in der oberen fand ich die letztere überhaupt nur 3 mal im ganzen. Ferner sieht man, daß die peripherische Arteriosklerose meist kombiniert ist mit schwerer

zentraler Gefäßerkrankung, daß aber auch bei diesen Prozessen Fälle vorkommen, in denen die Ausdehnung auf die Extremitätengefäße nicht den Schluß auf eine hochgradige Erkrankung innerer Arterien gestattet. — Unter den Fällen von Arteriosklerose der Femorales sind manche, wo sich neben den endarteriitischen Prozessen auch deutliche Verkalkung der Media fand; einige von diesen zeigen dabei das vorher schon erwähnte Verhalten, daß nach Aufhören der Arteriosklerose die Mediaverkalkung sich kontinuierlich peripheriewärts fortsetzt in die Tibiales.

Da, wo sich beide Erkrankungen kombinieren, fällt ein Hülfsmittel für die klinische Differentialdiagnose zwischen Mediaverkalkung und Arteriosklerose weg, das in den reinen Fällen große Sicherheit bietet, und auf das E. Fraenkel[12] und Saenger[13] schon hingewiesen haben: die Durchleuchtung mit Röntgenstrahlen. Arterien mit Mediaverkalkung selbst nur geringen Grades geben im Röntgenbilde kräftige Schatten, die mehr oder weniger zusammenhängend das Gefäß deutlich sichtbar machen, während Arterien mit Arteriosklerose ohne Kalkablagerung gar nicht oder nur ganz schwach auf Röntgenplatten zu sehen sind. Finden sich in atheromatösen Herden Kalkablagerungen, so sieht man diese im Röntgenbilde als isolierte herdweise Schatten bei sonst kaum sichtbarem Gefässe, so daß auch hierbei eine Verwechselung mit Mediaverkalkung in den meisten Fällen ausgeschlossen ist.

Die Fälle von Arteriosklerose der Extremitätengefäße betrafen (bis auf 2) Individuen, die das 50. Lebensjahr bereits überschritten hatten, so daß die Erkrankung vorwiegend als senile Endarteriitis chronica deformans bezeichnet werden konnte; dabei war das Verhältnis von Männern zu Frauen 18 : 12. Entsprechend der meist schweren Gefässerkrankung fanden sich bedeutend häufiger Folgezustände, als bei der reinen Mediaverkalkung. So konnten 3 mal große Aneurysmen an der Aorta konstatiert werden; 5 mal waren durch Erkrankung der Hirnarterien starke Veränderungen im Zentralnervensystem gesetzt; ebenso oft waren arteriosklerotische Schrumpfnieren, 3 mal Gangrän der Füße und 2 mal ausgedehnte Degenerationen des Myocards als Folgen der Gefäßveränderungen anzusehen. In 8 Fällen fand sich eine starke, in weiteren 9 eine mäßige Hypertrophie des linken Herzventrikels.

Als Schlußsätze meiner Untersuchungen möchte ich folgende aufstellen:

1. Die Mediaverkalkung ist an den Arterien der Extremitäten sehr viel häufiger, als die Arteriosklerose.

2. Sind die Extremitätenarterien als „starre, geschlängelte, fragile Rohre" zu fühlen, so handelt es sich in der weitaus überwiegenden Mehrzahl der Fälle um eine Mediaverkalkung, nicht um eine Arteriosklerose.

3. Weder aus dem Grade, noch aus der Ausdehnung der peripherischen Mediaverkalkung darf auf eine Arteriosklerose zentraler Gefäße ohne weiteres geschlossen werden; beide Erkrankungen finden sich häufig kombiniert, doch kommen Fälle hochgradigster Mediaverkalkung peripherischer Arterien vor ohne jegliche Arteriosklerose innerer Gefäße.

Zum Schlusse sei es mir gestattet, meinem hochverehrten Chef, Herrn Dr. Eugen Fraenkel, für die Anregung zu dieser Arbeit und für die Unterstützung bei derselben auch an dieser Stelle meinen besten Dank auszusprechen.

Literatur.

1. Marchand: Artikel Arterien in Eulenburg's Realencyclopädie, Bd. 2, 1994.
2. Orth: Lehrbuch der spez. pathol. Anatomie. Berlin 1887.
3. Strümpell: Lehrbuch der spez. Pathologie und Therapie. Leipzig 1897.
4. Ernst: Verhandlungen der Deutschen Pathol. Gesellschaft zu Hamburg 1901.
5. Matusewicz: Isolierte Verkalkung der Elastica interna. Ziegl. Beitr., Bd. 31.
6. Dmitrijeff: Veränderung des elastischen Gewebes der Arterienwände bei Arteriosklerose. Ziegler's Beitr., Bd. 22, 1897.
7. Thoma: Über die Abhängigkeit der Bindegewebsneubildung der Arterienintima von den mechanischen Bedingungen des Blutkreislaufs. Dies. Arch., Bd. 92, 95, 104, 105.
8. Mönckeberg: Über Knochenbildung in der Arterienwand. Dies. Arch. Bd. 167, 1902.
9. Cohn: Über Knochenbildung an den Arterien. Dies. Arch., Bd. 106, 1886.
10. Kaufmann: Lehrb. der spez. pathol. Anatomie, 2. Aufl., Berlin 1901.

11. Küttner: Über Kalkmetastasen. Dies. Arch., Bd. 55.

12. E. Fraenkel: Diskussion in der Sitzung der Biologischen Abteilung des ärztl. Vereins zu Hamburg vom 3. Dez. 1901.

13. Saenger: Über das intermittierende Hinken. Vortrag in derselben Sitzung.

IX.

Knochendeformationen bei einem Affen.

(Vergleichende Messungen an 6 Hapale-Skeletten, sowie kurze klinische Bemerkungen.)

Von

Dr. Carl Davidsohn,

Assistenten am Pathologischen Institut der Universität Berlin.

(Hierzu 4 Textfiguren.)

Der Vortrag von Hansemanns in der Berliner Medizinischen Gesellschaft am 12. Dezember 1900[1]) ließ sogleich das höchste Interesse erwachen, wie sich bei weiteren Untersuchungen die Knochen der Affen, die längere Zeit hier im nordischen Klima gelebt haben, verhalten würden; denn daß die Affektion wirklich Rachitis sei, identisch der unserer Berliner Kinder, wurde sowohl durch die ausgestellten Skelette als auch durch die Diskussion Virchows mindestens zweifelhaft.

Ich will das Skelett eines Affen zu beschreiben versuchen, der während des Lebens in ausgezeichneter Weise einige Symptome zeigte, die von Hansemann als rachitische anspricht; nach der Skelettierung ist jedoch ein so abweichendes Verhalten der krankhaft deformierten Knochen von der Rachitis zu erkennen, daß die Krankheit, wie Virchow meinte, eher als Osteomalacie aufzufassen, keinesfalls aber der Rachitis zuzuzählen wäre.

Aus der Lebensgeschichte des Tieres, das, ohne zu wachsen, an seinem nur 11 cm langen Rumpfe einen 24 cm langen Schwanz hatte, will ich nur kurz das Wichtigste erwähnen.

[1]) v. Hansemann: Die Rachitis des Schädels, eine vergleichend-anatomische Untersuchung. Berlin 1901.

Die Art, Hapale penicillata — Krallen- oder Pinseläffchen, lebt in den feuchten, dichten Urwäldern Brasiliens. In Bahia ist der Markt für den Kauf dieser Tiere. In den dortigen Markthallen erhält man sie für 1 bis 2 Milreis (1 bis 2 Mark) das Stück.

Die meisten dieser zierlichen, zarten Tierchen, die mit ihren klugen, kleinen Augen, mit dem unverhältnismäßig langen und dicken Schwanz, vor allem aber in ihren drolligen Bewegungen ungemein an unsere Eichhörnchen erinnern, gehen bald nach der Abfahrt der Schiffe auf der hohen See ein, wenige halten sich bis in die nördlicheren Meere, und ein ganz geringer Bruchteil erlebt seine Ankuft in Deutschland; hier aber sterben die Tiere fast immer in den ersten zwei, seltener erst nach vier Monaten. Daher zeigen die Skelette der lebend oder tot hierher gebrachten Exemplare nichts besonders Auffallendes als einen äußerst gracilen Knochenbau, der Kleinheit der Tiere entsprechend.

Mein Affe lebte indess bei außergewöhnlich sorgsamer Pflege ein volles Jahr in Berlin (längste beobachtete Lebensdauer — nach Brehm — zwei Jahre) trotz der veränderten Bedingungen; denn in Bahia, wo sie in der Gefangenschaft den Negerinnen als unentbehrliche Toilettengegenstände dienen, indem sie, wochen- und monatelang in deren Haaren gebettet ruhen, haben sie, für Reinhaltung ihrer Lagerstätte eifrig bedacht, neben den Abfällen menschlicher Nahrung auch als Haustiere noch immer ein reichliches Insektenfutter zu ihrer Verfügung.

Unterwegs gingen von den drei Tieren, die ich gekauft hatte, schon am ersten und fünften Tage zwei ein, das erste wohl infolge behinderter Atmung, da der Strohhalm, an welchem man die Tiere vom Verkäufer erhält, ein wenig fest angezogen, den Leib stark komprimierte. Nur der wildeste unter seinen Genossen, ein ausgewachsenes Weibchen, blieb leben, gegen die Seeluft und zunehmende Kälte sorgsam durch Verschluß von Tür und Luken geschützt. An Nahrung erhielt es auf der Reise hauptsächlich Eier und Bananen, seltener Gemüse und Fleisch.

Während der zwölf Monate seines hiesigen Lebens war nun sein körperliches Befinden ein schwankendes. Vom 9. Oktober bis zum Januar wurde es zusehends schwächer, konnte bald

nicht mehr springen, zuletzt nicht mehr laufen und war Ende Januar sowie Ende Februar so schwach, daß ich täglich seinen Tod erwartete. Regelmäßig traten alle vier Wochen größere Zeichen der Schwäche auf; ob das etwas mit einer der Menstruation analogen Erscheinung zu tun hatte, konnte ich nicht feststellen.

Von Ende Februar ab bis zum Sommer verblieb seine Gesundheit auf einem ziemlich gleichmäßigen, niedrigen Niveau, es konnte nur noch an seinem Baum hängen und sich mühsam abwärts bewegen, nach oben zu klettern oder auf dem Tisch sich fortzubewegen, verlernte es allmählich ganz.

Ein günstiges Zeichen war inzwischen jedoch in Erscheinung getreten; der Schwanz, der Ende Januar fast vollkommen kahl und trocken gewesen, fing an, sich von neuem mit Haaren zu besetzen und die weißen Ringel wieder zu zeigen, wie bei der Ankunft. Auch ein gewisser Turgor trat wieder auf, die Pinsel vor den Ohren wurden haarreicher und länger, das ganze Aussehen war das eines gesunden Tieres, mit lebhaft glänzenden Augen reagierte es auf alle Rufe und Reize, erkannte genau die zum Hause gehörenden Personen, fletschte vor Fremden schreiend die Zähne, die frühere Reinlichkeit kam wieder, die Verdauung hob sich, die Freßlust steigerte sich besonders in der Beerenzeit, Kirschen wurden außerordentlich gern genommen; das Ganze bot das Bild einer Rekonvaleszenz dar. Schließlich begann das Tier gegen Ende Juni wieder zu klettern, sich lustiger und flinker zu bewegen und Anfang August, als es zum ersten Male auf längere Zeit spazieren getragen wurde, war es wieder so weit, daß es sich auf der glatten Erde, wenn auch noch ungeschickt, allein fortbewegen konnte. Täglich wurde es nun auf etwa eine Stunde ins Freie gebracht, der Sonne ausgesetzt, solange es ging, bald lief es wieder schnell in der Stube umher, bewegte sich wieder leicht in dem Geäst seines Baumes.

Der Gang war indessen doch ein anderer geworden. Schon vom Frühjahr ab war ein stärkeres Hervortreten des Processus xiphoides bemerkt worden, der schließlich soweit nach vorn stand, daß er beim Laufen als „fünfter Fuß“ benutzt werden konnte.

Bis Anfang Oktober blieb der Affe gesund, nahm mit Lust

die Nahrung, die außer den morgens gereichten 10—15 ccm Milch und Weinbeeren wechseln mußte, nicht nur in der Art der Speisen, sondern auch in der Würzung, da, wenn zwei, höchstens

Fig. 1.
Photographie des Skelettes zur Erkennung des verkrümmten Brustbeins, auch sieht man gut das Becken von der Seite.

drei Tage Süßes angenehm gewesen, dann Salziges oder scharf Gebratenes vorgezogen wurde. Am 8. Oktober fielen morgens bei dem Lecken der Milch broncho-stenotische, pfeifende, inspira-

torische Geräusche auf, am Abend desselben Tages fiel der Affe vom Tisch auf den Boden, scheinbar ohne Schaden genommen zu haben, am 9. Oktober morgens war er beim Frühstück schon todesmatt, hing nur mühevoll noch an seinem Baum, wurde stündlich schwächer, und nachmittags um 4 Uhr trat der Tod ein.

Fig. 2.
Becken von vorn.

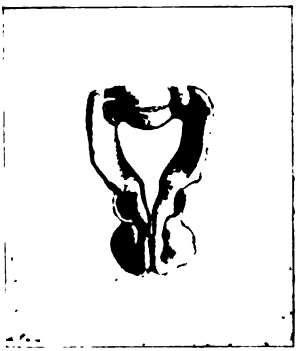

Fig. 3.
Becken von oben (Kartenherzform des Beckeneingangs mit schnabelförmiger Verlängerung nach vorn).

Die Totenstarre folgte 4—5 Stunden später; am nächsten Morgen machte ich die Sektion, das Ergebnis derselben ist in Bezug auf Krankheiten der inneren Organe vollständig negativ verlaufen, das einzige, was viél-

Fig. 4.
Becken von unten (Schnabelform).

leicht von der Norm abwich, war eine überaus starke Füllung des Dickdarmes mit harten Kotmassen. Sonst überall normale Organe, soweit man vom Menschen auf den Affen schließen kann, besonders möchte ich die absolute Intaktheit der Lungen und Luftwege hervorheben, abgesehen von der geringen Menge schaumiger Flüssigkeit in der Luftröhre, einer während des Sterbens auftretenden Erscheinung.

Die Skelettierung zeigt nun besonders an zwei Teilen eigentümliche Verhältnisse, am Thorax und Becken. Beide Höhlen boten ein so verquetschtes Aussehen dar, daß gleich von vornherein die Form der Knochen als deform auffallen mußte, obwohl kein Vergleichsobjekt für normalen Knochenbau vorlag. Solche Objekte aufzufinden, war aber nicht schwer, ein Gang in die Sammlung des Zoologischen Instituts gewährte mir, unter der dankenswerten Führung des Kustos, Herrn Matchie, die Ansicht dreier Skelette von Affen gleicher Art, die zum Teil tot eingebracht, zum Teil nur wenige Wochen hier gelebt hatten. Außerdem standen mir noch zwei Skelette von Affen nahe verwandter Arten zur Verfügung. Für die Überlassung des Materials möchte ich auch an dieser Stelle dem Direktor des Museums für Naturkunde, Herrn Geh. Rat Prof. Möbius meinen ehrerbietigsten Dank sagen. Die beigefügten Tabellen lassen einige Skelett-, vor allem die Beckenmaße der sechs Tiere erkennen.

Da zeigt sich denn als besonders auffällig, abgesehen von der Kleinheit meines Exemplars (No. 1), folgendes: relativ großer Hirnschädel, kleiner Gesichtsschädel, geringer Prognathismus, kleine Zähne (32 Stück).

Extremitäten lang, besonders Hand und Fuß, gerade.

Brustwirbelsäule relativ kurz wegen der katzenbuckelartigen Krümmung, am nächsten steht ihm hier der Fall 3, der auch weiterhin in mehreren Maßen sich meinem Fall 1 nähert, von den übrigen 2, 4, 5, 6 mehr abweicht. Auch in Fall 3 handelt es sich um einen aus Privatbesitz stammenden Affen, der vielleicht ebenso sorgsam wie der meinige gepflegt, sich etwas länger lebend gehalten haben mag, als die aus dem Zoologischen Garten u. s. w. stammenden Tiere.

Rippen platt und glatt, es fehlt, ebenso bei allen übrigen, jede Spur einer rachitischen Rosenkranzbildung (bei anderen Tieren, z. B. Kalb, Lamm, Maus, Löwe u. s. w. schon deutlich beobachtet).

Am Brustbein ist die außerordentlich starke Rekurvation hervorzuheben, infolgedessen steht das untere und obere Ende spitz hervor, die Tiefe der Einbiegung beträgt die Hälfte der Brustbeinlänge, während sie bei Fall 3 und 5 nur den siebenten,

bezw. fünften Teil ausmacht, bei Fall 2, 4, 5 ganz fehlt, da dort der Knochen gerade verläuft. Am unteren Ende sitzt der in einen knöchernen (0,3 cm) und einen knorpeligen Teil (0,4 cm) zerfallende Proc. xiphoides mit rundem Loch. Die starke Mißgestaltung des Brustkorbes hätte der Atmung hinderlich sein müssen, während des Lebens wurde nichts davon bemerkt, auch die Sektion zeigte in den Lungen nirgends luftleere Herde. Die Krümmung war die Folge der Knochenkrankheit, während welcher der Affe oft stundenlang, wie ein Faultier mit allen vier Extremitäten dicht bei einander, unbeweglich am Baum hing; als dann, zu Beginn des Sommers, die Krankheit abgelaufen war, stieß er beim Laufen mit dem Schwertfortsatz auf den Boden auf (ein Rutschen auf dem Unterkiefer wurde niemals gesehen, im Gegensatz zu anderen Beobachtungen, infolgedessen waren die Processus der Unterkieferwinkel wie bei gesunden Affen deutlich ausgebildet und nicht platt nach außen umgebogen.

Die stärksten und auffälligsten Abweichungen bot das Becken dar. Der Beckeneingang hat Kartenherzform, die Schambeinäste laufen fast parallel nach vorn, bilden einen höchstens millimeterbreiten, 0,7 cm langen „Schnabel", sodaß, ohne ihn, die Conjugata vera nur 0,8 cm mißt. Die Kanten des Darmbeins stehen hinten weiter auseinander als vorn, die Tubera ischii sind stark genähert, platt nach außen umgelegt (Gegensatz zu den Unterkieferwinkeln), die Schnabelform ist auch am Beckenausgang deutlich (1,0 cm lang). Bei der Seitenansicht sieht man gut die starke Abknickung des Schambeinastes gegen die Längsachse des Darmbeins (100°), die Foramina obturata sehen nach der Seite, stehen fast sagittal und parallel. Endlich ist noch die Andeutung eines Promontorium, ein Knick zwischen Lenden- und Sakralwirbelsäule vorhanden (160°), der bei den übrigen Tieren fehlt. Die Abweichungen, die in meinem Falle bestehen, gegenüber den fünf übrigen vermessenen Becken, lassen sich, wenn man die pathologischen Menschenbecken zum Vergleich heranziehen darf, was immer etwas gewagt ist, weil der Affe nur selten aufrecht stand, am besten mit denjenigen in Einklang bringen, die als maßgebend für die Osteomalacie angesehen werden. Es soll nicht etwa gesagt werden, daß diese Knochenkrankheit der Affen dieselbe Krankheit ist, wie die Osteomalacie

		Name der Tiere:					
		1. H. penicillata ♀ 1 Jahr privat	2. H. penicillata ♂ Zoolog. Garten	3. H. sp. 26006 ♂ Jüngken gesch.	4. H. Jacchus ♀ Hagenbeck	5. H. ursula 6458 ♂ Zoolog. Garten	6. Midas quadrimana ♂
1. Kopf Länge	Occiput — Oberkiefer	4,1	4,0	4,2	4,5	4,5	4,6
Breite	Tubera parietalia	2,5	2,4	2,5	2,5	2,6	2,55
2. „ Höhe	a) For. magnum — Stirn	2,7	2,9	3,0	3,1	3,1	2,8
	b) Ohr — Scheitel	1,6	1,6	1,5	2,0	2,1	1,7
3. Orbita	Höhe	0,85	0,9	0,9	1,0	1,0	1,0
	Breite	0,95	1,0	1,1	1,1	1,2	1,1
4. Gaumen	Länge	0,6	1,0	0,9	1,0	1,0	1,0
5. Eckzähne Länge	(davon frei hervorragend)	0,6 (0,3)	0,8 (0,5)	0,9 (0,5)	1,0 (0,5)	1,1 (0,6)	1,4 (0,5)
6. Unterkiefer lang	(Mitte - Angulus)	2,2	2,7	2,9	2,7	3,0	2,9
hoch	(Angulus-Gelenk)	0,8	1,1	1,4	1,4	1,6	1,5
7. „ schräg	(Angulus — letzter Zahn)	1,0	1,3	1,5	1,4	1,6	1,3
breit	(Höhe des Alveolar-Fortsatzes)	0,5	0,5	0,5	0,6	0,65	0,5
8. Wirbelsäule Hals-	(und Anzahl der Wirbel)	1,1 (7)	2,0 (7)	2,5 (7)	2,2 (7)	2,1 (7)	1,5 (7)
Brust-	„	3,7 (12)	4,7 (12)	5,6 (12)	5,4 (12)	5,4 (12)	5,0 (12)
9. Wirbelsäule	„						
Lenden-		3,8 (8)	5,3 (8)	3,2 (7)	5,3 (7)	7,2 (8)	8,5 (8)
Sakral-	„	2,9 (7)	3,1 (6)	4,7 (7)	3,3 (6)	5,2 (8)	4,6 (7)
10. Wirbelsäule Schwanz-	„ z. T. unvollständig	22,0 (22)	31,0 (22)	25,0 (14) unv.	34,0 (25)	21,5 (13) unv.	26,0 (18) unv.
11. Humerus		4,0	4,2	4,7	4,7	4,7	4,5
Ulna		4,0	4,3	4,8	4,7	5,2	5,0
12. Radius		3,0	3,6	4,0	3,9	4,4	4,3
13. Hand	(davon: Kralle)	3,0 (0,75)	3,4 (0,5)	3,8 (0,8)	3.7 (0,7)	4,0 (0,6)	3,8 (0,8)
14. Femur	(vom Trochanter minor ab)	4,9	5,5	6,2	5,9	6,4	6,1
		4,0	4,6	5,3	4,8	5,4	5,0
15 Tibia		5,5	5,5	5,8	5,8	6,3	6,0
16. Fuß		5,5	5,5	5,8	6,4	6,1	5,1

		Name der Tiere:					
		1. H. penicillata ♀ 1 Jahr privat	2. H. penicillata ♂ Zoolog. Garten	3. H. sp. 26006 ♂ Jüngken gesch.	4. H. Jacchus ♀ Hagenbeck	5. H. ursula 6458 ♂ Zoolog. Garten	6. Midas quadrimana ♂
. Skapula	lang		3,0	3,4	3,8	2,9	3,1
	breit (medianer Rand)		1,8	1,9	2,4—2,6 rechtslinks	2,0	2,1
. Clavicula	lang		1,6	2,1	2,1	2,1	2,1
. Brustbein	Manubrium + Corpus	1,2	2,7	2,9	3,4	3,5	3,8
	Man. + Corp. + Proc. xiphoid.	1,9	2,8	3,9	4,3	4,2	4,7
. Brustbein	Tiefe der Einbiegung	0,6	—	0,4	—	0,7	—
Beckenmaße:							
. Spinae anteriores	infer.	1,1	1,9	2,3	2,4	2,3	2,1
	sup.	1,4	2,0	2,4	2,5	2,35	2,3
. Spinae posteriores	infer.	1,5	1,9	2,3	2,5	2,2	2,0
	sup.	1,2	1,4	1,4	2,1	1,5	1,4
. Conjugata vera	(Beckeneingang)	0,8	1,8	1,6	1,9	2,0	1,2
. Diameter transversa	„	1,2	1,3	1,4	1,5	1,5	1,4
. Länge	d. ganz. Beckens	2,4	3,6	4,1	4,0	4,3	4,0
Breite		1,5	2,0	2,4	2,5	2,35	2,3
. Symphysenhöhe		0,8	1,2	1,25	1,2	0,9	0,6 unv.
. Tubera ischii	Distanz	1,2	1,5	1,5	1,9	1,4	1,6
. Schambeinast Beckeneingang vorn	(Symphys.-Acetabulum) (event. Schnabel oben)	0,7	1,1	1,2	1,25	1,3	1,1
. Beckenausgang vorn	Spin. ischii — Symphyse (event. Schnabel unten)	1,0	1,3	1,5	1,4	1,55	1,0 unv.
. Abknickung des Schambeinastes	Winkel gegen die Längsachse des Darmbeins	100°	115°	112°	110°	132°	130°
. Darmbein	lang	1,5	2,0	2,3	2,2	2,5	2,5
	breit	0,9	0,7	0,9	1,1	0,8	0,8

		Name der Tiere:					
		1. H. penicillata ♀ 1 Jahr privat	2. H. penicillata ♂ Zoolog. Garten	3. H. sp. 26006 ♂ Jüngken gesch.	4. H. Jacchus ♀ Hagenbeck	5. H. ursula 6458 ♂ Zoolog. Garten	6. Mid quad ma ♂
32. Foram. obturat.	quer	0,5	0.85	1,05	1,0	1,0	0,
	hoch	0,6	0,8	1,1	1,0	1,0	0,
33. Acetabul.	Durchmmesser	0,5	0,5	0,5	0,55	0,6	0,
34. Acetabula	Distanz	1,2	1,6	2,0	2,0	1,5	2,
35. Synchondrosis sacroiliaca	Distanz (oben innen)	0,8	1,5	1,9	2,1	1,8	1,
36 „	Distanz (oben außen)	1,2	0,9	1,2	1,2	1,1	1,
37. Synostos. ileopubica	Distanz (oben)	0,4	1,3	1,4	1,4	1,1	1,

des Menschen, sie lassen sich aber beide in nähere Beziehungen miteinander bringen, besonders in Bezug auf die Deformation der Knochen, als es sonst zwischen Mensch- und Tierkrankheiten möglich ist, etwa bei der Tuberkulose oder gar bei der Rachitis (nach von Hansemann). Es ist bis jetzt noch zu wenig über die Krankheiten der Affen bekannt, besonders die klinische Beobachtung zu mangelhaft, um aus den wenigen genau beobachteten Fällen so abgeschlossene Krankheitsbilder konstruiren zu dürfen, wie es beim Menschen die vieltausendfältige Erfahrung der klinischen Beobachtung in Verbindung mit der pathologischen Anatomie zu Wege gebracht hat. Wir dürfen daher bis jetzt ebensowenig von Osteomalacie, wie von Rachitis der Affen sprechen, wenn wir dabei an die menschlichen Krankheiten denken: beide Begriffe sind nur cum grano salis anzuwenden, ohne eine Identität fordern zu wollen.

X.
Kleine Mitteilung.

Aorten-Aneurysma und Syphilis.

Zur Berichtigung.

Von
A. Heller in Kiel.

L. Heine hat in diesem Archiv (Bd. 170, S. 257) über einen Fall von Mesaortitis gummosa berichtet, der von Benda beobachtet wurde; Heine hat jedoch bei dem kurzen Berichte über die früheren Veröffentlichungen einen ganz unverständlichen Irrtum begangen; ihn sofort zu berichtigen, ist Pflicht, denn Göthes Spruch: „Es erben sich Gesetz' und Rechte wie eine ew'ge Krankheit fort" gilt überall; eine falsche Angabe geht auch durch die medizinische Literatur weiter, denn die meisten schreiben im Vertrauen auf ihrer Vorgänger Zuverlässigkeit getrost ab. Nachdem Heine erwähnt, daß Döhle den ersten Fall von syphilitischer Mesaortitis bei einem Individuum beschrieben, bei dem die Sektion auch sonst Zeichen sicherer Lues ergeben, dann die weiteren Arbeiten aus meinem Institut und endlich meinen Vortrag auf dem Münchener Naturforschertage angeführt hat, sagt er: „Jedoch konnte in keinem der weiteren Kieler Fälle Lues durch die Sektion nachgewiesen werden." Dieser Satz ist absolut falsch! Heine kann unmöglich die Arbeiten gelesen haben; denn Döhle[1]) beschreibt erst genau 3 Fälle und gibt dann die Befunde von 11 weiteren; von diesen 14 Fällen zählt er ausdrücklich 8 als bei Syphilis gefunden auf (der Leser kann sich davon selbst überzeugen!), 6 als nichtsyphilitisch, obwohl darunter noch 2 der Syphilis verdächtige sich finden. Backhaus[2]) bringt 7 weitere Fälle, davon nur 2 ohne Lues. Ich selbst sage ausdrücklich[3]), daß 85 pCt. der Aneurysmen in meinem Institute bei Syphilitischen gefunden sind.

Nach Erledigung dieser Pflicht möchte ich noch einige Punkte erörtern. Heine bemerkt ganz richtig, daß die meisten pathologischen Anatomen die Syphilis noch nicht als eine Ursache von Aneurysmen anerkennen. Es ist allerdings bedauerlich, daß sie sich immer noch aufs Altenteil setzen, während die Kliniker längst der Syphilis eine mehr oder weniger bedeutende Rolle in der Ätiologie der Aneurysmen zuerkennen. Es wäre ja ziemlich gleichgiltig, ob diese Anschauung etwas früher oder später zur allgemeinen Anerkennung kommt, wenn nicht die richtige Erkennung der

[1]) Deutsch. Archiv f. klin. Med. 55. 1895.
[2]) Zieglers Beiträge, 22. 1897.
[3]) Münch. med. Wochenschr. 1899, No. 50.

Ursache von so großer praktischer Bedeutung wäre; denn die Zahl der Ärzte, welche von einer antisyphilitischen Behandlung der Aneurysmen günstige Ergebnisse gesehen haben, ist groß genug, und sehr gute Namen sind unter ihnen. Wenn nicht jedes Aneurysma so gebessert wird, so ist es damit, wie mit der Syphilis überhaupt, welche auch, wenn auch richtig erkannt und behandelt, nicht immer geheilt wird.

Dann wird eingewandt, daß man Aneurysmen bei Individuen finde, bei denen weder Anamnese noch Sektionsbefund etwas von Syphilis ergebe. Es ist von mir nie bestritten worden, daß Schwächungen der Aortenwand und dadurch Disposition zu Aneurysmen auch durch andere pathologische Prozesse könnten hervorgerufen werden; ich habe selbst über einen Fall kurz berichtet[1]), in dem wahrscheinlich Miliartuberkulose der Bauchaorta die Ursache eines Aneurysma war. Dann aber ist doch wohl jedem pathologischen Anatomen oft genug vorgekommen, daß bei einer Sektion die Anamnese ausdrücklich jede syphilitische Erkrankung abwies, die Sektion aber eine zweifellose syphilitische Veränderung oft nur in einem einzigen Organe ergab. Auch den Ärzten bleiben ja bekanntlich ähnliche Erfahrungen nicht erspart. Umgekehrt sind die Fälle auch nicht selten, in welchen die Sektion keine Spur von Syphilis ergibt, obwohl bei Lebzeiten zweifellos Syphilis, sogar wiederholt behandelt war. Vor mir liegen die Befunde von 5 Puellae publicae, zum Teil im Dienste, zum Teil a. D., im Alter von 19—68 Jahren, welche an Syphilis, zum Teil mehrmals in Behandlung waren; doch gab die Sektion bei ihnen keine charakteristischen Befunde außer einer Rachennarbe bei der jüngsten.

Gegen den Wert der Statistik, der auch ich keine entscheidende Bedeutung bei aller ihrer Wichtigkeit beilegen kann, hat sich von Hansemann[2]) gewandt. Er hat unter 54 Aorten-Aneurysmen nur bei 18, 75 pCt. Syphilis gefunden, sehr wenig gegenüber anderen Autoren. Er glaubt aber, man müsse die Sache umkehren und fragen, wieviele Syphilitische haben Aneurysmen? Er fand nun unter 350 Syphilitischen 3,43 pCt. mit Aneurysmen. Diese Zahl hält von Hansemann, der übrigens die syphilitische Aortitis anerkennt, für sehr klein. Prüfen wir andere syphilitische Befunde auf ihre Häufigkeit bei Syphilitischen: unter 400 Fällen von Syphilis, welche mir hier vorliegen, finde ich bei 3 pCt. Aneurysmen, also fast so oft als von Hansemann, aber Syphilome des Hirns nur 2 pCt., des Herzens nur 2 pCt., der Lunge 1 pCt.; darnach sind 3—4 pCt. sicher sehr viel; denn es ist zu bedenken, daß die Aneurysmen erst eine Folge der nach unseren Erfahrungen weit häufigeren syphilitischen Aortitis sind; nicht bei jedem mit solcher entwickelt sich ein Aneurysma. Prüfen wir nun aber, wieviele überhaupt Aneurysmen besitzen, so kommen wir zu noch auffallenderen Resultaten. Emmerich[3]) fand unter 8669 Sektionsbefunden (die Syphi-

[1]) Münch. med. Wochenschr. 1902 No. 38.
[2]) Verhandlungen des 17. Kongress. f. innere Medizin. 1899. S. 241.
[3]) Dissertat. München 1888.

litischen nicht ausgeschlossen) 0,5 pCt. mit Aneurysmen, also fast nur ein Siebentel der bei von Hansemanns Syphilitischen gefundenen Aneurysmen. Unter 745 Sektionsbefunden von erwachsenen Tuberkulösen, welche mir gerade zur Hand sind, findet sich nur ein Aneurysma, also 0,13 pCt. Es dürfte diese Zahl vielleicht der wirklichen Häufigkeit bei Nicht-Syphilitischen entsprechen. Es finden sich also Aneurysmen siebenmal so oft, als bei allen (Syphilis eingeschlossen) sezierten, aber 20—23mal so oft, als bei Tuberkulösen. Man sieht, daß diese auf von Hansemanns Anregung angestellte, umgedrehte statistische Untersuchung einen neuen starken Wahrscheinlichkeitsbeweis für Zusammenhang von Lues und Aneurysma ergibt.

Auch dem Alkohol will man eine Rolle für Aortitis und Aneurysma zuteilen. Von dieser Anschauung wird man hier in Kiel bald bekehrt, wie von der, daß Alkohol in der Ätiologie der Leberkirrhose eine wesentliche Rolle spiele. Aortenaneurysmen müßten dann hier zu den allerhäufigsten Befunden gehören. Aber es besteht der Zusammenhang, der in dem Verse von Schiller seinen Ausdruck findet:

„Nimmer, das glaubt mir,
Erscheinen die Götter,
Nimmer allein.
Kaum, daß ich Bacchus, den lustigen habe,
Kommt auch schon Amor, der lächelnde Knabe“ u. s. w.

Von großem Interesse ist auch die Erfahrung meines Kollegen von Düring, wonach unter den Türken Syphilis und Aneurysmen so außerordentlich häufig sind, obwohl sie keinen Alkohol trinken.[1])

Es ist selbstverständlich, daß alle diese Verhältnisse nicht genügen würden, der Syphilis ihren hervorragenden Platz unter den Ursachen der Aneurysmen zu sichern, wenn es nicht gelungen wäre, auch pathologisch-anatomisch und histologisch eine sichere Grundlage zu schaffen; dies ist durch unsere Kieler Untersuchungen geschehen und hat auch durch andere zuverlässige Untersucher Bestätigung gefunden. Ich kann in Beziehung hierauf nur auf Döhles und meine citierten Mitteilungen verweisen. Wenn in den einzelnen Darstellungen noch manche Abweichungen sich finden, so liegt das an dem proteusartigen Charakter der Syphilis überhaupt, wie auch an der Verschiedenheit der Stadien und der Kombinationen der verschiedenen Fälle.

An der Zeit ist es aber, endlich die chronische Endarteriitis aus der Ätiologie der Aneurysmen zu streichen, denn wie kann diese, eine Veränderung des höheren Alters, die Ursache der vorwiegend im besten Mannesalter vorkommenden Aneurysmen sein?!

[1]) Deutsche med. Wochenschr. 1902, No. 12, 13, 23.

Virchows Archiv
für
pathologische Anatomie und Physiologie
und für
klinische Medicin.
Bd. 171. (Siebzehnte Folge Bd. I.) Hft. 2.

XI.

Bemerkungen zur vitalen Färbung der Blutplättchen des Menschen mit Brillantkresylblau.

(Aus dem Wiener histologischen Institut.)
Von
Gustav Puchberger.

(Hierzu Tafel VI.)

Seitdem Deetjen[1]) durch seine eigenartige Methode, die Blutplättchen auf einer dünnen Schicht Agaragar unter Zusatz von metaphosphorsauren Salzen zu untersuchen, es ermöglicht hat, diese hinfälligen Gebilde durch Stunden hindurch, ja selbst bis über einen Tag hinaus zu erhalten und die Veränderungen, denen sie während dieser Zeit unterliegen, zu beobachten, sie auf diesem Nährboden zu fixieren und dann zu färben, sind schon mehrere Arbeiten erschienen, welche nicht nur seine Befunde bestätigen, sondern auch im Anschluß daran den Typus einer den Vertebraten, Würmern, Echinodermen, Mollusken und Crustaceen in gleicher Weise zukommenden Zellgattung (Thrombocyten nach Dekhuyzen[2]) genannt) aufstellen und abgrenzen konnten. Es stellte sich dadurch mit ziemlicher Sicherheit

[1]) Deetjen: Untersuchungen über die Blutplättchen. Dieses Archiv, Bd. 164.

[2]) Verhandlungen der anatomischen Gesellschaft in Wien. 1892. Dekhuyzen: Über das Blut der Amphibien.

heraus, daß die eine der zwei Substanzen, die unter andern auch schon Hayem und Bizzozero in den Blutplättchen unterschieden hatten, mit einem Kernfärbemittel (Hämatoxylin) sich färben läßt.

Zunächst möge über eine Nachuntersuchung der Resultate Deetjens, mit der ich mich im Herbste vorigen Jahres, einer Anregung meines verehrten Lehrers und Chefs, Hofrat v. Ebner, folgend, beschäftigt habe, kurz berichtet werden. Es wurde mit der von Deetjen angegebenen Mischung von Agaragar und den betreffenden Salzen bei Zimmertemperatur (etwa 15° R.) gearbeitet. Es gelang auch hier unschwer, die nun schon des öfteren beschriebene amöboide Bewegung der Blutplättchen zu verfolgen. Ein einigermaßen lebhafteres Tempo derselben stellte sich erst nach Ablauf von zwei Stunden und darüber ein, es war jedoch nie so beschleunigt, als daß man nicht einzelne Formen hätte festhalten können. Binnen wenigen Minuten vollzogen sich immerhin sehr eingreifende Gestaltsveränderungen. Für die gute Konservierung, die die Plättchen bei dieser Methode erfahren, spricht es, daß man ziemlich gut konturierte und erhaltene Formen noch nach 24 Stunden finden konnte. In fixierten (1 pCt. Osmiumsäure) und gefärbten (Hämatoxylin-Eosin) Präparaten fanden sich nur dunkelblau gefärbte, plättchenähnliche Massen, die keinen protoplasmatischen Saum aufweisen. Im übrigen verfügte ich nicht über eine genügende Anzahl von Präparaten, um mich in dieser Beziehung sicher aussprechen zu können. Auch an den ungefärbten Präparaten auf Agaragar waren Kernbilder nicht deutlich zu sehen; freilich sprach die Verschiedenheit des Bildes bei hoher und tiefer Einstellung für das Vorhandensein zweier das Licht verschieden brechender Substanzen im Blutplättchen.

In dieser Hinsicht sehr lehrreiche und ganz eigenartige Bilder ergab die Anwendung einer von Levaditi[1]) zuerst beschriebenen Methode der Vitalfärbung mit Brillantkresylblau, über deren Resultate kurz berichtet werden möge, obwohl ich die Untersuchungen noch weiter fortzusetzen beabsichtige.

Prof. J. Schaffer hatte mir anfangs Februar dieses Jahres die gütige Mitteilung von einem Vortrag von E. Schwarz

[1]) M. C. Levaditi (de Bucharest): Un cas de Leucémie myelogène. Journal de physiologie et pathologie générale. T. III, 1901.

in einer Sitzung der „Morphologisch-physiologischen Gesellschaft in Wien“ (Sitzung vom 4. Februar 1902) gemacht, welch letzterer die Färbung der Blutplättchen mit Brillantkresylblau demonstriert und nach später erfolgter mündlicher Mitteilung schon früher ähnliche Bilder gesehen hatte, wie sie nachher beschrieben werden sollen.

Als ich nun im März dieses Jahres obenerwähnte Methode nachversuchte, fielen mir Bilder auf, welche sehr dafür zu sprechen schienen, daß die Blutplättchen aus zwei chemisch und physikalisch sich verschieden verhaltenden Substanzen beständen. Was das Wesen der Methode zunächst betrifft, so sei in diesem Zusammenhange der Vollständigkeit halber erwähnt, daß sie zuerst von Nakanishi[1]) angegeben wurde, der sie bei der Methylenblaufärbung der Bakterien anwendete. Levaditi beschrieb bald darauf in seiner obenerwähnten Arbeit Bilder, die er bei der Behandlung von leukämischem Blute mit Brillantkresylblau erhalten hatte.[2]) Das Verfahren besteht nach ihm darin, sich eine schwache alkoholische Lösung des Farbstoffes herzustellen, einen Tropfen derselben auf einem Deckglase antrocknen zu lassen und letzteres mit einem auf seine gefärbte Seite gebrachten Blutstropfen auf einen Objektträger oder ein zweites Deckglas zu legen. In letzterem Fall kann man auch eine Vaselinumrandung anbringen, unter welcher sich das Präparat bis zu vier Stunden lang hält. Man kann auch, um dauerhaftere Präparate zu erhalten, die freilich weniger deutliche Bilder liefern, Strichpräparate in der Weise herstellen, daß man einen Blutstropfen zwischen zwei Deckgläser bringt, von denen das eine nach der angegebenen Vorschrift mit Brillantkresylblau gefärbt wurde, letzteres vom andern abzieht, an der Luft trocken werden läßt und in Balsam einschließt.

Levaditi hat, wie erwähnt, die Methode zuerst am leukämischen Blut erprobt. Er fand in diesem Falle die Blut-

[1]) M. Nakanishi: Deutsche med. Wochenschr. Literaturbeilage No. 6 vom 15. Februar 1900. Vorläufige Mitteilung über eine neue Färbungsmethode zur Darstellung eines feineren Baues von Bakterien.

[2]) Levaditi bemerkt, daß Geheimrat Ehrlich im Begriffe sei, mit dieser Methode zu arbeiten, sowie daß Dr. Ascoli aus Pavia demnächst eine Arbeit darüber erscheinen lassen werde.

plättchen zu großen Kolonien angehäuft und in diesen jedes einzelne viel größer als die Norm und eine verschiedene Struktur zeigend. Er beschreibt sie folgendermaßen: „On décèle un corps protoplasmatique, quelquefois rond le plus souvent ovalaire, incolore ou coloré en bleu violet très pâle; il existe à l'intérieur de ce corps protoplasmatique, soit au centre soit plus fréquemment à l'un des pôles, une masse chromatique ronde, constituée par de petits grains bleus quelquefois disposés en rosette.“ Hayem hatte wohl früher[1]), — wie auch Levaditi erwähnt —, ähnliche Formen der Blutplättchen bei Leukämie und chronischer Anämie gesehen. Er beschreibt die nach ihm hypertrophische Formen darstellenden Plättchen als Körper, die sich in zwei Teile sondern: der eine peripherischer gelegen, gelappt oder wie mit Warzen besetzt, der andere im Centrum, von dem Aussehen einer Kernscheibe mit einer Spur von Kernkörperchen. Wie wir später sehen werden, hat Hayem auch schon im Jahre 1878[2]) ganz unzweideutig von zwei verschiedenen Substanzen, die im Blutplättchen vertreten sind, gesprochen.

Zunächst mögen die Beobachtungen, die auf Grund dieser Methode am Blute des Gesunden (Blut des Verfassers) stattfanden, folgen: Kurz nachdem der Blutstropfen mit dem Farbstoff in Berührung und zur Beobachtung kommt, sieht man die Blutplättchen im Präparat als hyaline, anfangs ganz schwach violett gefärbte Körperchen von der bekannten Größe mit unregelmäßigem, teilweise eckigem Umriß in leicht oscillierender Bewegung, anscheinend durch Strömungen in der Flüssigkeit bedingt. In den meisten sieht man vereizelte oder mehrere unregelmäßig verteilte dunkel gefärbte Granula, nur selten ein solches im Centrum gelegen.

Eine exquisite Spindelform konnte nur ein einziges Mal beobachtet werden.

Nach dem Verlauf einiger Minuten findet man die jetzt stark gefärbte Substanz kappenartig an das eine peripherische Ende des Plättchens zurückgezogen. Und von da an (ungefähr 10 Minuten nach Einstellung des Präparates) kann man nun

[1]) Hayem: Leçons sur les maladies du sang, 1900 (Masson, Paris).

[2]) Recherches sur l'évolution des hématies. Archives de la physiologie, 1878.

einen merkwürdigen, fast an allen Blutplättchen stattfindenden Vorgang verfolgen. Von dem stark blau gefärbten, mit Ausnahme einiger stärker gefärbter Granula kaum eine Struktur zeigenden Teile, der sich allmählich zu einer Kugel abzurunden beginnt, scheint eine vollständig hyaline, sehr schwach gefärbte, nur mit starker Vergrößerung sichtbare Masse hervorzuquellen und sich abzuschnüren. Ist der Vorgang abgelaufen, was schon binnen 15 Minuten der Fall sein kann, so sieht man dann diese zweite hyaline Masse in Form einer Kugel an der ersten dunkel gefärbten hängen; eine vollständige Abschnürung konnte nicht beobachtet werden, wohl aber Übergangsformen [1]). Dieses Hyalomer, wie ich den ausgetretenen hyalinen Teil des Plättchens kurz nennen will, scheint um das Chromomer (den stark gefärbten chromatinhaltigen (?) Anteil) leicht beweglich herumzuflottieren. Auch sieht man manchmal ersteres nur in Form eines lang ausgezogenen schmalen Fortsatzes vom gefärbten Körper ausgehen.

In anderen Bildern wieder scheinen sich die Kreise der so streng geschiedenen Anteile mehr oder weniger zu schneiden oder einander nur in einem Punkte zu berühren. Das Hyalomer nimmt nicht immer die Form einer Kugel an, sondern kann auch nur eine ovale mit oder ohne Einschnürung vom Chromomer ausgehende Ausbuchtung desselben darstellen. In einigen Bildern stehen die Achsen der beiden Körper gerade senkrecht zueinander. Seltener trifft man auch eine Anhäufung mehrerer Blutplättchen, die sich in ihre beiden Hälften geschieden haben, oft sieht man das Bild, das durch das Auftreten von zwei Hyalomeren an entgegengesetzten Seiten des Chromomer entsteht.

In einem Falle entstand durch die kontinuirliche Aneinanderreihung der Chromomeren ein strangförmiges Gebilde, an dessen beiden Seiten die Hyalomeren als teilweiser Besatz erschienen. Erwähnenswert mag es ferner noch sein, daß man noch sechs Stunden nach Anfertigung des Nativpräparates Bildern von Blutplättchen begegnet, die in ihrem Innern nur einzelne

[1]) Mondino und Sala (Étude sur le sang, Arch. ital. de biologie T. XII, 1889) beschrieben am Blut von Säugetierembryonen die Spaltung vergrößerter und verlängerter Blutplättchen in zwei Teile (s. auch S. 192).

stärker gefärbte Granula aufwiesen. Bei einem Versuche, nach der Färbung mit Brillantkresylblau durch 1 pCt. Osmiumsäure zu fixieren, wurde einerseits der Umriß der Blutplättchen eckig und der gefärbte Innenkörper verzogen, andererseits waren die Bilder schöner, indem das Hyalomer einen schärfer begrenzten Rand erhielt. Nebenbei bemerkt, färbten sich in diesem Falle auch die Erythrocyten blau. In einem anderen Präparate, welches in der Weise hergestellt wurde, daß auf den Nährboden von Deetjen ein mit Brillantkresylblau beschicktes Deckglas zu liegen kam, zeigten sich die Blutplättchen als ungefärbte, hellglänzende, fast homogene Körperchen mit amöboider Bewegung, die kleinste, vielleicht gefärbte Granula einschlossen.

Ähnliche Bilder wurden auch erhalten, indem nach den Angaben, die jüngst Petrone[1]) machte, fixiert und die Färbung mit Brillantkresylblau beibehalten wurde. Auch hier trat ein dunkler gefärbter Anteil entweder kappenförmig an den Rand des Plättchens, oder es trat die vollständige Sonderung in zwei Teile ein, wie es oben beschrieben wurde. Auch wurde an den Erythrocyten, die gelbbraune (giallobruno) Färbung bemerkt, wie sie Petrone beschreibt, nur ein kappenförmiger Teil der Peripherie blieb gewöhnlich lichter.

Auch bei den Blutplättchen trat keine Blaufärbung ein. Dagegen wurden sie in sternförmiger Scheibenform angetroffen, ebenso wie bei der Fixierung mit zwei Teilen 0,75 pCt. Kochsalzlösung und einem Teil 1 pCt. Osmiumsäure, sowie nachfolgender Färbung mit Brillantkresylblau. Auch hier waren dunkler gefärbte Anteile als Granula zu sehen.

Bei der bekannten Färbung mit Methylviolett (1:5000) nach Fixierung mit 1 pCt. Osmiumsäure gelang es nie, ein kernartiges Gebilde, sondern nur Granula zu sehen.

Gelegentlich der Untersuchung eines Falles von myelogener Leukämie auf der Klinik von Hofrat Edm. Neußer nach obiger Methode stellte sich folgendes heraus:

Es gelang auch hier, Bilder wie die früher beschriebenen

[1]) Petrone: Sur le sang (Autorreferat über die bisher erschienenen Arbeiten). Arch. ital. de biologie. T. 36, Fasc. III, 1901. Es wurde in diesem Falle mit absolutem Alkohol, dem eine Spur konz. Schwefelsäure beigemischt war, fixiert.

zu sehen, nur wurden die Beobachtungen Hayem und Levaditis, daß bei Leukämie eine Hypertrophie der Blutplättchen statthabe, bestätigt. Die schärfere Sonderung in zwei Teile trat erst nach Verlauf einer halben Stunde in größerem Umfange auf und konnte durch 1½ Stunden verfolgt werden. Hier möge auch bemerkt werden, welch schöne Bilder diese Färbungsmethode für sämtliche Leukocytenformen und deren Granulationen liefert, sodaß ihre Hauptformen ziemlich sicher in solchen Präparaten unterschieden werden können. Die Granulationen weisen auch teilweise metachromatisch rotviolette Färbung auf.

Die Kerne zeigen einerseits lichte (im Gegensatz zu den Granula) andrerseits dunkle Färbung; übrigens scheint auch ein Gegensatz hierin zwischen Lymphocyten und großen einkernigen und vielkernigen Leukocyten zu bestehen. Überraschenderweise fand sich in obigem Falle von Leukämie das Bild der Sonderung zweier Teile, die auseinanderzutreten scheinen — hier des Kerns auf der einen und des Protoplasmas auf der anderen Seite — auch bei einigen Lymphocyten. Ihr Kern war dunkelblau gefärbt.

Ohne auf die jetzt so heißumstrittene Frage von der Herkunft der Blutplättchen näher eingehen zu wollen, möge die Stellungnahme einiger Autoren gegenüber der Auffassung, daß zwei verschiedene Substanzen an dem Aufbau jener beteiligt seien, in Erinnerung gebracht werden. Auf die Frage von der Kernhaltigkeit der Blutplättchen, sind wohl Deetjen[1]) und M. C. Dekhuyzen[2]) vor so kurzer Zeit im Zusammenhange eingegangen, daß wir uns auf folgende Bemerkungen beschränken können.

G. Hayem[3]) war der erste, der die Blutplättchen unter dem Namen „Hämatoblasten" von den andern geformten Bestandteilen des Blutes abgrenzte und eingehend beschrieb. In seiner ersten, im Jahre 1878 erschienen Veröffentlichung über dieselben schildert er schon das Auseinandertreten zweier verschiedener Substanzen, indem er eine feingranulierte Atmosphäre sich um

[1]) Deetjen: a. a. O.

[2]) Dekhuyzen: Über die Thrombocyten (Blutplättchen). Anat. Anz. Bd. 19. No. 21. 1901.

[3]) Hayem: s. Anm. 2 S. 184.

die Hämatoblasten ausbreiten und dieselbe durch eine Art Exsudation entstehen läßt.[1]) Die Veränderungen, die er beschreibt, vollziehen sich unter der Einwirkung eines von ihm „Flüssigkeit A" genannten, Glaubersalz und Sublimat enthaltenden Mediums.

Über die Färbbarkeit dieser Gebilde mit Hämatoxylin spricht sich Hayem nur negativ aus.[2]) Das Eosin soll hauptsächlich die umgebende Masse färben. Während dieser Autor ferner im Jahre 1881[3]) das Vorhandensein eines Kernes in den Blutplättchen für möglich erklärt, meint er 1889 in seinem Buche „Du sang", sich auf diese seine frühere Ansicht beziehend, daß durch die Veränderung der Blutplättchen und ihre färberisch auch zuweilen nachweisbare Sonderung in einen centralen Teil und das ihn umgebende hyaline, klebrige Plasma nur der Anschein eines Kernes erweckt werde, ohne die Existenz eines solchen.[4]) Ebensowenig konnte er die positiven Resultate Mondinos[5]) bei einer Nachprüfung des von diesem angegebenen Verfahrens am Menschenblute bestätigt finden. In den „Leçons sur les maladies du sang" (1900) kommt Hayem wieder auf

[1]) Hayem: a. a. O. S. 701: Le réactif met donc en évidence deux parties distinctes: 1° des corpuscules brillantes retractés, réfringents et 2° une substance granuleuse et visqueuse formant une atmosphère plus ou moins étendue autour des corpuscules. Ferner S. 703: Ils présentent deux parties plus ou moins nettement distinctes: l'une périphérique grisâtre, finement granuleuse; l'autre centrale corpusculaire, d'aspect vitreux et ovoide, assez fortement réfringente. Leur première altération se traduit donc par une sorte de retrait, qui les rend plus éclatants, plus brillants, et par l'épanchement autour d'eux d'une matière particulaire.

[2]) Hayem: a. a. O. S. 717: D'autre part l'hématoxyline qui se fixe avec tant d'énergie sur les noyaux, laisse ces éléments absolument intacts. Il résulte de toutes ces recherches que les reactifs colorants ne peuvent mettre en évidence dans les hématoblastes aucun détail particulier de structure.

[3]) Hayem: Contribution à l'étude de la structure des hématoblastes. Gaz. méd. de Paris. S. 479. 1881.

[4]) Hayem: a. a. O.: Il s'agit donc plutôt d'une apparence de noyeau, résultant d'une altération des hématoblastes que d'un noyeau indubitable.

[5]) Mondino: Sulla genesi e sullo sviluppo degli elementi del sangue nei vertebrati. Palermo 1888.

seine Theorie der Entstehung der Erythrocyten aus den Blutplättchen zurück und weist zunächst auf die klinischen Befunde und deren Beweiskraft hin. So erklärt er unter anderem das fast vollkommene Fehlen der Blutplättchen bei der progressiven perniciösen Anämie, welches Symptom nach ihm für letztere sowie auch für die chronische Chlorose pathognonomisch ist, durch den Stillstand der Blutbereitung und -erneuerung. Ferner stützt er sich auch auf eine neuere Arbeit, die aus seiner Klinik hervorgegangen ist, und bei der Taube nach keineswegs bedeutenden Blutverlusten eine namhafte Vermehrung der Blutplättchen nachwies.

Das Vorkommen von Hämoglobin in den Blutplättchen konnte Bizzozero schon im Jahre 1882 nicht bestätigen, und damit fiel dieser für ihre Verwandtschaft mit den Erythrocyten angeführte Grund. Ebenso weist letzterer die von Hayem behauptete morphologische Analogie zu den Erythrocyten als nichts beweisend zurück. Er war es auch, der an derselben Stelle[1]) die von ihm so genannten „Blutplättchen" als kernlos und aus einer blassen Substanz bestehend, in der zerstreut spärliche Körnchen liegen, beschrieb. Weiters findet er die Angabe von M. Schultze, daß die Körnchenhaufen, die sich als Abkömmlinge von Blutplättchen herausgestellt haben, aus einer eiweissartigen Substanz beständen, durch chemische Reaktionen bestätigt, fährt aber dann fort: „doch sogleich erkennt man auf diesem Wege, daß die Blutplättchen mindestens aus zwei verschiedenen eiweissartigen Substanzen bestehen müssen, die sich auch in ihren optischen Eigenschaften voneinander unterscheiden." Desgleichen beschreibt er Veränderungen der Blutplättchen, bei der Einwirkung von Methylviolettkochsalzlösung erhalten, die den Anfangsstadien der weiter oben (S. 185) beschriebenen Bilder mit Ausnahme der verschiedenen Färbung fast vollständig gleichen.[2])

[1]) Bizzozero: Über einen neuen Formbestandteil des Blutes und dessen Rolle bei der Thrombose und der Blutgerinnung. Dieses Archiv, Bd. 90. 1882.

[2]) Bizzozero: a. a. O. (S. 281): „Auf solche Weise haben sich die Plättchen zu einer blassen, hyalinen, wenig gefärbten Kugel umgestaltet, die an einem Punkt ihrer Peripherie einen kleinen, körnigen, glänzenden, zuweilen stark violett gefärbten Haufen enthält. Dieser

Eine merkwürdige Ähnlichkeit mit einem späteren Stadium (Taf. VI, Fig. 16) zeigt ein Bild, das nach Bizzozero bei der Einwirkung verdünnter Essigsäure (0,5—1 pCt.) auf die Blutplättchen entstanden ist und entschieden Quellungserscheinungen seinen Ursprung verdankt. Es entspricht in unserem Bilde einem Chromomer mit zwei an ihm hangenden Hyalomeren, das Chromomer nach der Darlegung Bizzozeros nur dem dunkleren, aus einer feinkörnigen Masse bestehenden Teile des Blutplättchens entsprechend und natürlich ungefärbt. Daß es sich auch bei den von mir beschriebenen Bildern um Quellungsvorgänge handelt, dürfte nach dem gesagten höchst wahrscheinlich sein. Meisels[1]) hat übrigens, wie schon früher E. Brücke, die Entstehung ähnlicher Bilder (mutatis mutandis) unter dem quellenden Einfluß einer wässerigen Lösung von Borsäure bei den kernhaltigen Erythrocyten beschrieben. Es tritt eine klumpige Zusammenballung von gefärbter Masse innerhalb des hyalinen Stromas auf. Auch die Retraktionsformen, die Hünefeld und Hensen mit verdünnter Lösung von Ammoniumcarbonat und Ammoniumchlorid erhalten haben, beruhen auf Quellung.

Daß man aus diesen Tatsachen nicht folgern darf, daß die Blutplättchen nur aus zwei sich chemisch und physikalisch verschieden verhaltenden Substanzen bestehen, hat schon Bizzozero in der Schlußfolgerung aus seinen Beobachtungen betont, indem er darauf hinweist, daß auch bei den weißen Blutkörpern, wo ähnliche Verhältnisse herrschen, sich diese Annahme als irrig erwies (nach Bizzozero schon vorher von Rovida und Morgagni 1869 festgestellt).

Auch die etwaige Annahme einer Verwandtschaft der Blutplättchen mit den weißen Blutkörpern, wie sie noch viel später behauptet und wieder bestritten wurde, weist Bizzozero mit

Haufen ist bald von ganz unregelmäßiger Gestalt und kann in diesem Falle in der Peripherie der Kugel eine Vorragung bilden, bald und häufiger dagegen ist er flachgedrückt und präsentiert sich alsdann, von der Seite gesehen, in Gestalt eines Halbmondes, der den Kontur der Kugel an der Stelle, wo er ihm anliegt, entsprechend verdickt erscheinen läßt."

[1]) Meisels: Sitzungsberichte der k. Akademie der Wissenschaften in Wien, Bd. 84, 3. Abt., S. 208.

dem Hinweis auf ihre typische Form und ihre große Hinfälligkeit zurück, konstatiert aber das interessante Verhältnis zu den roten Blutkörperchen, indem die Größe ihres Durchmessers mit dem der Blutplättchen bei verschiedenen Spezies variiere (beim Hund und Menschen größer, beim Lamm und Meerschweinchen kleiner). Die Frage, ob die Blutplättchen vielleicht Vorstufen der weißen Blutkörper oder — wie Hayem annimmt — der Erythrocyten darstellen, läßt Bizzozero unberührt.

Was den Ursprung der Blutplättchen betrifft, so möchte ich an dieser Stelle auch gegenüber Hirschfeld[1]) feststellen, daß ich nicht in der Lage war, in den roten Blutkörperchen bei der Färbung mit Brillantkresylblau Gebilde oder Teile derselben zu finden, welche sich auf die „endoglobulären Plättchen" beziehen könnten, aus denen die Blutplättchen nach ihm hervorgehen sollen; es hat nach alledem den Anschein, als ob man die echten Blutplättchen wohl gegenüber den Arnoldschen Abschnürungsprodukten der roten Blutkörperchen[2]) und dem ausgetretenen Zooid derselben (Edm. Scherer), sowie auch von den endoglobulären Plättchen Hirschfelds abgrenzen könnte, indem ihre spezifische Färbung mit Brillantkresylblau zur Differentialdiagnose dieser so ähnlichen Gebilde beitragen dürfte.

Laker berichtete fast gleichzeitig mit Bizzozero[3]) über die Quellung der Blutplättchen zu homogenen Kugeln in konzentrirter Essigsäure, sowie über ihre Ähnlichkeit mit dem Kern der Leukocyten, betont aber auch zugleich die Verschiedenheit von dem Protoplasma der letzteren und der Substanz der roten Blutzellen.

Von der hyalinen Substanz der Blutplättchen behauptet

[1]) Hirschfeld: Dieses Archiv, Bd. 166, 1902. Über die Herkunft der Blutplättchen.

[2]) Edm. Scherer: Zeitschrift für Heilkunde, 1896. — Sacerdotti: Anatom. Anz., Bd. 17, S. 248, 1900, sowie die auf diese Frage ausführlich eingehende, auf exakte physiologische Experimente sich stützende Abhandlung desselben Autors im Archivio per le scienze mediche, Vol. XXV, No. 17: Sulle piastrine del sangue dei mammiferi. Turin 1901. — Dr. Hans Hirschfeld: Zur Blutplättchenfrage. Anat. Anz. vom 6. März 1902.

[3]) Laker: Sitzungsberichte der k. Akademie der Wissenschaften in Wien. 1882. Bd. 86.

etwas später Weigert[1]), daß sie an der Gerinnung keinen Anteil nehme.

Afanassiew[2]) beschreibt weiter eingehend den Vorgang des Absterbens der Blutplättchen in seiner Flüssigkeit und das Auseinandertreten derselben in zwei Substanzen mit ähnlichen Bildern wie Bizzozero. Beide Substanzen sind auch nach ihm eiweißhaltig, die mattweißkörnige mit Anilinfarben färbbar, das Stroma garnicht oder nur schwach.

Auch Schimmelbusch[3]) bespricht die Quellung der homogenen Substanz der Blutplättchen in verdünnter Essigsäure (2 Tropfen auf 50 cm Aqu. dest.), aber zugleich auch die Auflösung derselben nach dem Verlauf von 10 Minuten.

Mondino und Sala[4]) untersuchen das Blut in seinem Serum, dem ein wenig Osmiumsäure beigemischt ist, und färben mit Methylviolett. Nach dieser Methode erhalten sie die meisten Plättchen homogen, ohne differenzierte Innenkörper. Nur einige größere Formen enthalten in ihrer Peripherie gefärbte Granula, oder bei noch größeren ist eine in ihrer Mitte angehäufte, gefärbte Masse zu sehen, die man nach folgenden Ausführungen als Kern ansprechen kann. Im embryonalen Blut, sowie bei Tieren, die größeren Blutverlusten ausgesetzt worden waren, finden sie bis auf das doppelte vergrößerte Formen von Blutplättchen. Nach verschiedenen Veränderungen, die die Verteilung der gefärbten Substanz in den Plättchen betreffen, tritt eine Einschnürung in der äquatorialen Zone ein, wodurch die Figur eines Achters entsteht. Bei der Untersuchung von embryonalem Blut in Amniosflüssigkeit bei einer Temperatur von 37° R. wurde von den Autoren die Zweiteilung von sehr vergrößerten Plättchen direkt beobachtet. Sie fassen diese Vorgänge als eine Analogie zu dem Kernverlust der Erythrocyten auf, indem das Erscheinen der Granula einer Auflösung des Kerns

[1]) Weigert: Fortschritte der Medicin. Bd. 1. 1883.

[2]) Afanassiew: Über einen dritten Formenbestandteil des Blutes Deutsches Archiv f. klin. Medizin. Bd. 35, 1884.

[3]) Dieses Archiv, Bd. 101, S. 213.

[4]) Étude sur le sang. Arch. ital. de biol. T. XII, 1889. (Autorrefer.)

folge und das ganze Element durch Zusammenziehung des Protoplasmas kleiner werde wie bei den roten Blutkörperchen.[1])

Muir[2]) erklärt, daß die Blutplättchen (in 1 pCt. Osmiumsäure untersucht) aus einer feinkörnigen Substanz bestehen, sonst aber strukturlos sind und bemerkt im weiteren Verlaufe seiner Ausführungen, daß sie sich gegenüber den rothen Blutkörperchen färberisch immer entgegengesetzt verhalten (was wohl teilweise, wie er auch hinzufügt, auf das Fehlen von Hämoglobin zurückzuführen sein dürfte), meint aber, daß die Bedingungen, unter welchen die Färbung vor sich geht, die Resultate derselben merklich beeinflussen. Im übrigen kommt er zu der Ansicht, daß sie sich in ihrem morphologischen und chemischen Aufbau von allen anderen Blutelementen oder Teilen derselben unterscheiden. Gegenüber den Kernen der polynucleären Leukocyten findet er bei Fuchsin-Methylenblaufärbung als Hauptunterschied das Fehlen eines Netzwerkes bei den Blutplättchen, erwähnt aber, daß in letzteren ein kleiner Teil immer dunkler gefärbt erscheine.

Während Petrone 1897[3]) die Präexistenz der Blutplättchen im normalen Blute für feststehend erachtet, ebenso wie ihre Verschiedenheit von Innengebilden der Erythrocyten, hält er aber später an der Überzeugung noch fest, daß die Blutplättchen nichts anderes als die ausgestoßenen Zooide von alten roten Blutkörperchen, die sich auflösen, seien.[4]) Noch später zeigte

[1]) Mondino et Sala: a. a. O.: „. . . ce noyeau disparait ainsi par un processus analogue à celui qui a été étudié dans le noyeau des hématies, tandis que le protoplasma de la plaquette se resserre, motif pour lequelle l'élément se rapetisse, comme cela arrive également pour les globules rouges“: und später: „chez les mammifères il résulte, d'apres les observations exposées, que plaquettes et hématies ont une histoire analogue.

[2]) Muir: Contributions to the physiology and pathology of the blood I. Part. Journal of anatomy and physiology normal and pathological. Vol. XXV. New Series Volume V. S. 256. 1891.

[3]) Petrone: Contributo alla questione sull' estisenza delle piastrine nel sangue normale. Bolletino dell' Accad. Gioenia, nuova serie; fasc. XLVIII, gingno 1897.

[4]) Petrone: Ulteriori ricerche sulla questione delle piastrine (Bolletino delle sedute dell' Accad. Gioenia die scienze naturali in Catania,

er jedoch, daß die Blutplättchen in ihren mikrochemischen Reaktionen weder mit den Nukleoiden (Endosoma), noch mit dem hämoglobinführenden Anteil der roten Blutkörperchen, noch mit den Kernen oder dem Protoplasma der Leukocyten übereinstimmen.[1])

Bei der Angabe einer neuen Methode, die Blutplättchen mit Eisenhämatoxylin zu färben, spricht Hans Rabl[2]) von einer hellgefärbten Zone, die die miteinander konfluierenden Blutplättchen trennt. Sie dürfte wohl nicht mit dem hyalinen Plasma der Plättchen identisch sein, sondern auf der Eigentümlichkeit regressiver Färbungen beruhen.

In neuerer Zeit konnte auch Argutinsky[3]), der über eine Anwendung von modifizierter Romanowskischer Färbung auf die Blutplättchen berichtet, in denselben keine feinere Struktur nachweisen (Färbung mit Soda-Eosinmethylenblau-Gemisch).

Ebenso ist in der zweiten auf Deetjens Methode fußenden Veröffentlichung von Fr. Kopsch[4]) von einem weiteren Detail in dem Bau der Plättchen nicht die Rede. Dagegen teilt dieser Autor interessante Beobachtungen über eine Auflösung des Kerns in Granula mit, die die oben dargelegte Auffassung Mondinos zu rechtfertigen scheinen (s. S. 192).

Mit einer anderen Modifikation der Romanowskischen Färbung nach Reuter (eosinsaures Methylenazur), die Leonor Michaelis und Alfred Wolff zur Färbung der verschiedenen Granula in den Leukocyten verwendeten[5]), wurde bei den Blutplättchen keine Differenzierung in Kern und Protoplasma erzielt: „Die Blutplättchen werden mit großer Deutlichkeit ebenfalls

Bd. IX, 1901, Fasc. LXIV. „. . . oltre poitutti gli altri argomenti addotti, fanno in me restare ancora la convinzione: che le piastrine non sieno altro che zooide fuorusciti. E molto probabile, non potendosi negare il fatto della resistenza maggiore verso l'acido acetico delle piastrine, che queste si trovino realmente nel sangue pel liberarsi continuo degli zooidi delle emasie piu vecchie che si distruggono."

[1]) A. Petrone: Boll. dell Accad. gioenia. Marzo 1901.

[2]) Hans Rabl: Wiener klinische WOchenschrift 1896.

[3]) Argutinsky: Anat. Anz. Bd. 20.

[4]) Fr. Kopsch: Anat. Anz. 1901.

[5]) Dr. Leonor Michaelis und Dr. Adolf Wolff: Über Granula in Lymphocyten. Dieses Archiv, Bd. 167, Heft 1, S. 151—160.

rot gefärbt. Sie zeigen eine feinkörnige Struktur, wie mit keiner anderen Methode.“ Zugleich wird dem Verwundern Ausdruck gegeben, daß Argutinsky sogar Kern und Protoplasma in den Blutplättchen differenziert haben soll. In einer zusammenfassenden Darstellung der Blutplättchenfrage[1]) tritt v. Ebner entschieden für die Selbständigkeit der Blutplättchen ein, bezweifelt aber das Vorkommen von Kernen in denselben, da sich die Blutplättchen in Essigsäure vollständig auflösen.

Als Resultat unserer Beobachtungen können wir nun zusammenfassen: Bei der vitalen Färbung der Blutplättchen des Menschen mit Brillantkresylblau färben sich dieselben binnen einigen Minuten mit diesem Farbstoff und lassen nach Verlauf von ungefähr zehn Minuten bis zu einer Viertelstunde eine hyaline Substanz zur Absonderung gelangen, die sich nach einer Einschnürung an der Verbindungsstelle — wahrscheinlich durch verschiedene Quellungsfähigkeit bedingt — in Kugelform (Hyalomer) an die ebenfalls kreisförmig begrenzte, gefärbte Substanz (Chromomer) anschließt, sich aber von derselben nicht zu lösen scheint.

Ebenso färben sich auch die Kerne der Lymphocyten und die Granula der Leukocyten, während die Kerne der vielkernigen und großen einkernigen aus nicht näher bekannten Ursachen sich färberisch verschieden verhalten.

Bei Leukämie sieht man stark hypertrophische Formen von Blutplättchen, selbst bis zur Größe eines Lymphocyten. Sie durchlaufen im allgemeinen dieselben Stadien, wie die oben beschriebenen. Ähnliche Vorgänge scheinen sich bei den Lymphocyten abzuspielen, deren Kern sich vom Protoplasma sondert.

Die Behauptung, daß das Chromomer der Blutplättchen einem Kerne entspreche, konnte bisher nicht erwiesen werden.

Nachtrag (Oktober 1902).

Nach Niederschrift obiger Zeilen sind inzwischen noch die Antwort E. Schwalbes gegenüber Hirschfeld im Anatomischen Anzeiger[2]) und eine von ersterem in Gemeinschaft mit J. B.

[1]) A. Köllikers Handb. der Gewebelehre. 6. Aufl. 3. Bd. 1902. S. 744.

[2]) Dr. E. Schwalbe: Nochmals zur Blutkörperchenfrage. Anatom. Anz. Bd. 21, No. 6/7.

Solley verfaßte, größere Arbeit in diesem Archiv erschienen.[1]) Da letztere sowohl wie Hirschfeld die Autonomie der Blutplättchen als vollständig widerlegt betrachten, möchte ich nur bemerken, daß auf Grund obiger Methode niemals eine Färbung an den roten Blutkörperchen beobachtet werden konnte, wie sie regelmäßig an den Blutplättchen stattfand, wobei freilich nur normale Erythrocyten in Betracht kamen. Immerhin erscheint es auffällig, daß bei Anwendung einer Methode, die eine so überraschende Menge von Blutplättchen im Gesichtsfelde hervortreten läßt, sich nicht auch rothe Blutkörperchen finden sollten, die in ihrem Innern die angeblichen Vorstufen der Blutplättchen gefärbt enthielten oder Abschnürungsbilder, wie sie Schwalbe so überzeugend zur Darstellung bringt.

Erklärung der Abbildungen auf Tafel VI.

Fig. 1, 2 u. 3. Innerhalb des hyalinen Körpers der Blutplättchen sieht man dunkelgefärbte Granula, eines derselben annähernd central gelegen. (Nativpräparat, gefärbt mit Brillantkresylblau.)

Fig. 4. Ein spindelförmiges Plättchen mit dunkelgefärbtem Körper in der Achse. (Dieses Bild — wie die folgenden — einige Minuten nach Anfertigung des Präparates entstanden; dieselbe Färbung.)

Fig. 5, 6 u. 7. Die Bilder veranschaulichen die allmähliche Sonderung der Blutplättchen in die beschriebenen, verschiedenen Anteile (s. S. 185) in den anfänglichen Stadien.

Fig. 8 u. 9. Übergangsformen zur vollständigen Abschnürung des hyalinen Teiles oder Hyalomers.

Fig. 10. Das Hyalomer in Form eines schmal zulaufenden Fortsatzes.

Fig 11 u. 12. Die beiden Teile der Plättchen haben sich beinahe oder vollständig geschieden; es entstehen Bilder zweier sich schneidender oder nur an einem Punkt berührender Kreise.

Fig. 13 u. 14. Blutplättchen mit annähernd ovalem Hyalomer, in Fig. 14 die Achse desselben senkrecht zu jener des Chromomers.

Fig. 15. Anhäufung mehrerer Blutplättchen, die sich in Chromo- und Hyalomeren gesondert haben.

Fig. 16. Chromomer mit zwei an einander entgegengesetzten Seiten desselben entstandenen Hyalomeren.

Fig. 17. Ein strangförmiges Gebilde, entstanden durch eine Aneinanderreihung der Chromomeren.

[1]) E. Schwalbe und J. B. Solley: Die morphologischen Veränderungen der Blutkörperchen, speziell der Erythrocyten bei der Toluylendiaminvergiftung. Dieses Archiv, Bd. 168, 3., S. 399 ff.

Fig. 18. Blutplättchen mit Granula, sechs Stunden nach Anfertigung des Nativpräparates.

Fig. 19 u. 20. Färbung mit Brillantkresylblau und nachfolgende Fixierung mit 1 pCt. Osmiumsäure.

Fig. 21, 22 u. 23. Bilder von einem Präparat, das durch Färbung mit Brillantkresylblau auf dem Nährboden von Deetjen gewonnen wurde.

Fig. 24 u. 25. Fixierung mit zwei Teilen 0,75 pCt. Kochsalzlösung und einem Teil 1 pCt. Osmiumsäure und nachfolgende Färbung mit Brillantkresylblau.

Fig. 25'. Fixierung mit 1 pCt. Osmiumsäure und Färbung mit Methylviolettlösung (1 : 5000).

Fig. 26—35. Blut von einem Fall myelogener Leukämie aus der Klinik von Hofr. Edmund Neußer: Gewöhnliches Nativpräparat mit Brillantkresylblau gefärbt; alle Blutplättchen bei derselben Vergrößerung gezeichnet; Fig. 31 u. 32 stark hypertrophische Blutplättchen, Fig. 33 u. 34 einkernige Leukocyten, Fig. 35 rotes Blutkörperchen (zum Vergleich).

XII.

Über Fettumsatz und Fettwanderung, Fettinfiltration und Fettdegeneration, Phagocytose, Metathese und Synthese.

Von

Prof. Dr. Julius Arnold in Heidelberg.

(Hierzu Taf. VII.)

Die Lehre von der „Fettinfiltration“ und „Fettdegeneration“, wie sie durch Virchow begründet wurde, bedeutet einen großen und bleibenden Fortschritt in der Erkenntnis dieser Vorgänge. Daß das Auftreten von Fett in den Geweben unter sehr verschiedenen Bedingungen sich vollzieht, daß insbesondere die Zellen, welche Fett führen, ein sehr verschiedenes Verhalten darbieten, d. h. bald ganz normal, bald mehr oder weniger verändert erscheinen, dieses sind Tatsachen, welche bei der Beur-

teilung dieser Prozesse auch künftighin nicht außer Acht gelassen werden dürfen.

Eine andere Frage ist allerdings die, ob diese Lehre auch heute noch ihrem urspünglichen Wesen und Umfange nach volle Geltung beanspruchen kann oder in mancher Hinsicht einer Reform bedarf. Es gilt das insbesondere bezüglich der Herkunft des Fettes.

Bei der Fettinfiltration soll das Fett von außen zugeführt und in den Geweben abgelagert werden, während dasselbe bei der Fettdegeneration durch einen Zerfall des Eiweißes innerhalb der Zelle entstehe. Die Richtigkeit dieser Annahme vorausgesetzt, wäre wenigstens für pathologische Vorgänge eine albuminogene Provenienz des Fettes, welche von vielen Physiologen auf das Bestimmteste in Abrede gestellt wird, erwiesen. Es ist nicht meine Aufgabe, auf diese Seite dieser Frage einzugehen. Ich muß mich vielmehr auf den Hinweis beschränken, daß die Mehrzahl der Pathologen auch zu diesem Satz der Virchowschen Lehre ohne Einschränkung sich bekannt hat. Auf der andern Seite wurde wohl zuerst von von Recklinghausen hervorgehoben, daß das Fett, welches bei der Degeneration in den Geweben getroffen werde, aus dem Unterhautfettgewebe oder dem Knochenmark u.s.w. zugeführt und in den Zellen umgesetzt sein könne. Bezüglich der Fettanhäufung, welche bei Phosphorvergiftung in den Organen vorkommt und als Typus der intracellulären Entstehung von Fett aus Zelleiweiß angesehen wird, hat Lebedeff als Erster auf die Möglichkeit einer Fettwanderung, d. h. auf den Bezug des Fettes aus anderen Körperregionen aufmerksam gemacht. Er fütterte vergiftete Hunde mit fremdartigem Fett und wies dieses in der Leber der vergifteten Tiere nach. Ganz ähnliche Versuche stellte neuerdings Rosenfeld[1]) mit dem gleichen Erfolge an; er fand überdies, daß in den Lebern vergifteter Tiere, namentlich beim Hungern Fett vermißt wird. Die Arbeiten von Leo, Bergeat, Stark, Krehl, Carbone, Daddi, Rosenfeld, Polimanti, Ziegler und Obolonski, Athanasiu, Pflüger, Lindemann,

[1]) Rosenfeld, Verhandl. des Kongr. f. innere Medizin. 1897, 1899 u. 1900, und Münchener medizin. Wochenschr. 1902.

Minkowski, Taylor, Kraus und Sommer[1]), Fischler[2]) u. A. über diesen Gegenstand sind allgemein bekannt. Ich will nur noch hinzufügen, daß Kraus und Sommer meines Erachtens mit Recht betonen, die Verschiedenheit in der Zusammensetzung des Degenerationsfettes und des Körperfettes, z. B. des Unterhautfettgewebes dürfe gegen die Herkunft des ersteren aus dem letzteren nicht geltend gemacht werden (Lindemann u. A.). Spaltung in die nächsten Komponenten, begrenzte synthetische Tätigkeit der Zellen verschiedener Organe, Wechsel der Durchlässigkeit für verschiedene Fettsäuren u. s. w. sind in dieser Hinsicht zu berücksichtigen.

Entsprechende Ergebnisse haben Rosenfeld bei den Vergiftungsversuchen mit Phloridzin (a. a. O.) und Elbe[3]) bei solchen mit Arsen und Jodoform erhalten. Der letztere hebt hervor, daß der bei gewöhnlicher und abnorm fettreicher Nahrung, sowie der durch die genannten Gifte hervorgerufene Fettgehalt in der Art seiner Ausbildung und Verteilung sich ganz gleich verhält. An dieser Stelle verdient ferner noch die Tatsache erwähnt zu werden, daß bei Infarkten der Niere Fett nur in der Randzone sich findet, nicht im Centrum, dem eigentlichen Nekrosebezirk. Ich darf in dieser Hinsicht auf Fischlers Arbeit verweisen, in welcher diese Verhältnisse eine eingehende Erörterung erfahren haben.

Zugunsten der Anschauung, daß aus Eiweiß Fett gebildet werden könne, ist auch der Befund in abgestorbenen Geweben und in solchen, welche vom Körper abgetrennt waren, verwertet worden (Hauser). Die Resultate, welche Kraus, Israel, Kraus und Sommer[1]) sowie Siegert[4]) bei ihren Untersuchungen erhalten haben, sprechen nicht zugunsten einer solchen Annahme.

[1]) Kraus und Sommer, Über Fettwanderung bei Phosphor-Intoxikation, Hofmeisters Beiträge Bd. II. 1902.

[2]) Fischler, Über den Fettgehalt in Niereninfarkten. M. Centralbl. f. Allg. Path. Bd. XIII. 1902 u. dieses Archiv Bd. 170.

[3]) Elbe, Histolog. Untersuch. üb. d. Fettgehalt der Organe. Rostock. Dez. 1899.

[4]) Siegert, Das Verhalten des Fettes bei der Autolyse der Leber. Daselbst, Bd. 1. 1902.

Will man den derzeitigen Stand dieser Frage präzisieren, so kann man meines Erachtens nur dahin sich aussprechen, daß eine Fettbildung aus Eiweiß bei den angegebenen pathologischen Zuständen zwar möglich, aber nicht erwiesen ist und daß zahlreiche Tatsachen vorliegen, welche für den Bezug des Fettes von außen, auf eine Fettwanderung, schließen lassen.

Bemerkenswerte Beiträge zur Lehre von der Fettwanderung haben auch die Untersuchungen über Fettembolie geliefert, aus welchen hervorgeht, daß es sich bei diesen Vorgängen nicht nur um eine Verschleppung des Fettes mit dem Blutstrom, sondern auch um einen Umsatz desselben in den Organen handelt. Ich verweise auf Benekes[1]) und Colleys[2]) interessante Ausführungen.

Ferner wäre noch hervorzuheben, daß sich Fett in verschiedenen Organen unter Verhältnissen und in einer Anordnung findet, aus denen vielfach ohne weiteres auf eine Degeneration geschlossen wurde, während genauere Untersuchungen lehrten, daß Veränderungen der Struktur überhaupt nicht vorhanden waren; sodaß auch in diesen Fällen eher an eine Fettwanderung gedacht werden muß.

Es gilt dies insbesondere für die Nieren. Nachdem schon Rosenstein, Schachowa u. a. auf das Vorkommen von Fett in sonst nicht veränderten Nieren aufmerksam gemacht hatten, wissen wir heute, daß derartige Befunde bei Tieren und beim Menschen nicht zu den Seltenheiten gehören [Hansemann[3]), Taylor[4]), Elbe[5])].

Was das Vorkommen von Fett im Herzen anbelangt, so mehren sich die Beobachtungen, denen zufolge bei der vermeintlichen „Fettdegeneration" der Muskelfasern Zeichen von Entartung an diesen sich nicht feststellen lassen [Krehl, Rosen-

[1]) Beneke, Die Fettresorption bei der natürlichen und künstlichen Fettembolie. Zieglers Beitr. Bd. II. 1899.

[2]) Colley, Über Fettembolie. Deutsche Zeitschrift f. Chirurgie Bd. 36.

[3]) Hansemann, Über die Fettinfiltration der Nierenepithelien. Dieses Arch. 148.

[4]) Taylor, Beiträge zur Kenntnis der patholog. Fette. Pflügers Arch. 1901.

[5]) Elbe a. a. O.

feld, Hester[1]), Leick und Winkler[2])]. Bei der Überschwemmung des Herzens mit Fett, so z. B. bei Fettembolie, wurde das Fett in derselben Anordnung in den Muskelfasern gefunden, wie bei Degeneration [Ribbert[3]), Colley[4])]. Auch in der Skelettmuskulatur trifft man Fett bei gut erhaltener Struktur, somit unter Bedingungen, welche auf degenerative Vorgänge sich nicht beziehen lassen. Walbaum[5]) fand in den Muskeln gesunder Kinder mehr Fett, als bei rachitischen. Rumpf und Schumm[6]) wiesen in entarteten Muskeln einen erhöhten Fettgehalt nach. Da die Untersuchung des Fettes einen Befund ergab, welcher den von Lebedeff nachgewiesenen Eigenschaften des Darmfettes am nächsten stand, nehmen sie an, daß das Fett einer Einlagerung in die entartete Muskulatur und nicht einer fettigen Degeneration des Muskels seine Entstehung verdanke. Ricker und Ellenbeck[7]) deuten den vermehrten Fettgehalt, wie er nach Nervendurchschneidung in den Muskeln auftritt, gleichfalls als den Ausdruck einer Fettinfiltration und pflichten dem Ausspruch Recklinghausens bei, daß eine fettige Metamorphose, d. h. Degeneration als direktes Resultat der experimentellen Lähmung auch heute noch nicht erwiesen sei. Sie erwähnen, daß man in den Muskeln gesäugter Kaninchen einen Fettgehalt antrifft, welcher nach Lage, Größe und Zahl der Fetttröpfchen von einer Fettdegeneration mittleren Grades nicht zu unterscheiden ist. Hester[1]) hat nach der Injektion sterilisierten Olivenöls in den Triceps surae des Ka-

[1]) Hester a. a. O.

[2]) Leick und Winkler, Die Herkunft des Fettes bei der Fettmetamorphose des Herzfleisches. Archiv für experimentelle Pathologie. Bd. 48. 1902.

[3]) Ribbert, Beiträge zur patholog. Anatomie des Herzens. Dieses Arch. Bd. 149.

[4]) Colley a. a. O.

[5]) Walbaum, Untersuchung über die quergestreifte Muskulatur, mit besonderer Berücksichtigung der Fettinfiltration. Dieses Arch. Bd. 158. 1899.

[6]) Rumpf und Schumm, Über chemische Änderungen der Muskulatur bei der Entartungsreaktion. Zeitschr. f. Nervenheilkunde Bd. 20. 1901.

[7]) Ricker und Ellenbeck, Beiträge zur Kenntniß der Veränderung der Muskel nach Durchschneidung. Dieses Arch. Bd. 158.

ninchens in den Zellen der Fascien, denen das Fett anlag, sowie in den subfascialen Muskelfasern Fett nachgewiesen. Auch in den Augenmuskeln fand er viel Fett. Nach Hester kann es keinem Zweifel unterliegen, daß das Fett in gespaltenem Zustande in die Faser eintritt und in ihr wieder in Fett aufgebaut wird; die Spaltung geschehe in der Gewebsflüssigkeit, der Aufbau in den Zellen.

Als ein wichtiges Zeichen der Fettdegeneration im Gegensatz zur Fettinfiltration ist eine zeitlang die feinkörnige Beschaffenheit des Fettes angesehen worden. Der Wert dieses differentialdiagnostischen Merkmales wird sehr zweifelhaft, wenn man die allgemein anerkannte Tatsache berücksichtigt, daß auch bei der Fettinfiltration das Fett in Form feiner Granula in den Zellen vorkommt. Huldigt man der Anschauung, daß der Fettumsatz in vielen Zellen durch die Granula, bezw. die Plasmosomen vermittelt wird, dann gewinnt die feinkörnige Anordnung des Fettes überhaupt eine andere Bedeutung (Altmann, Krehl, Metzner, Beneke, Hansemann, Israel, Lubarsch u. a.). Ich darf in dieser Hinsicht auf meine Mitteilungen[1]) über Fettkörnchenzellen verweisen, in welchen dargetan wurde, daß die Leukocyten das ihnen zugeführte Fett nicht nur nach dem Typus der Phagocytose in sich aufnehmen, sondern in den Granula synthetisch umsetzen. Daß die Fettgranula umgewandelte Plasmosomen der Zellen sind, ergibt sich aus ihrer ganzen Anordnung, namentlich ihrer Lage innerhalb isolierter Granulareihen. Auch der Befund intensiv und schwächer geschwärzter Granula neben ungefärbten und anders gefärbten in der gleichen Zelle sowie innerhalb einer Granulakette läßt sich in diesem Sinne verwerten.

Aus diesen Ausführungen geht wohl zur Genüge hervor, daß die Lehre von der „Fettinfiltration", insbesondere aber die von der „Fettdegeneration", einer Reform bedarf. Der wesentlichste Punkt der letzteren ist nicht erwiesen; ich meine die Bildung des Fettes durch Zerfall des Zelleiweißes; im Gegenteil ist es sehr wahrscheinlich, daß auch bei manchen degenerativen Vorgängen die Zufuhr des Materials, aus welchem Fett gebildet

[1]) I. Arnold, Über Fettkörnchenzellen u. s. w.; dieses Arch. Bd. 163. 1900.

wird, von außen her erfolgt. Eine richtige Beurteilung des Wesens der Fettinfiltration und Fettdegeneration wird nur zu erhoffen sein, wenn wir über die Prozesse des Fettumsatzes und der Fettwanderung, wie sie bei der Zufuhr solchen Materials in den Darm oder in die Lymphsäcke auf dem Lymph- oder Blutweg sich vollziehen, ausreichend unterrichtet sind.

Fütterungen mit Fett und Fettbildnern sind ja schon in großer Zahl ausgeführt worden; dagegen sind die Untersuchungen über das Verhalten des Fettes in den verschiedenen Organen nicht sehr zahlreich; meistens hat man sich darauf beschränkt, den Bahnen und Geschicken des Fettes in der Darmwand nachzuspüren. Ich selbst habe solche Fütterungsversuche nicht ausgeführt, weil hohe Grade von Fettmast auf diesem Wege schwer zu erzielen sind. Ich zog es vor, die Organe gemästeter Tiere, insbesondere von Vögeln (Gans, Poulard, Huhn) einer Untersuchung zu unterziehen. Dagegen stellte ich zahlreiche Experimente über die Resorption von Fett und fettartigen Substanzen (Öl, Ölsäure, Milch, Seife) bei der Einführung in die Lymphsäcke bezw. in das Unterhautzellgewebe an und prüfte dann das Verhalten verschiedener Organe (Nieren, Leber, Milz und Herz).

Versuche mit Seife und Seifelösungen.

Ich verwendete Frösche und weiße Mäuse, denen ich kleine Stückchen von ölsaurem Natron (Merck, Darmstadt) oder meistens 1—3 ccm einer in 1 pCt. Chlornatrium gesättigten Lösung dieser Substanz in den Rückenlymphsack bezw. in das Unterhautzellgewebe des Rückens einführte. Nach 3, 6, 12, 18, 24, 48 Stunden u. s. w. wurden die Tiere getötet, insofern sie nicht früher gestorben waren. Die Organe legte ich sofort in 10pCt. Formaldehyd für 24 Stunden ein und untersuchte Gefriermikrotomschnitte, welche mit Hämatoxylin und Sudan III gefärbt waren. Andere dünne Organstückchen wurden in Flemmingscher oder Altmannscher Lösung konserviert oder nach der Marchischen Methode behandelt, in Paraffin eingebettet und die Schnitte nach verschiedenen Methoden gefärbt (Safranin, Pianese, van Gieson u. a.).

Frösche. Die Nieren zeigen schon unter normalen Verhältnissen einen Wechsel in der Struktur der Epithelien, nament-

lich der gewundenen Harnkanälchen. Während die einen eine deutliche Stäbchenzeichnung darbieten, ist diese bei anderen durch Ketten feiner oder größerer Granula ersetzt; offenbar der Ausdruck verschiedener Funktionszustände. Fett findet sich in der normalen Froschniere keines oder nur in sehr geringer Menge, wenigstens in den Jahreszeiten, in welchen ich derartige Versuche anstellte. Bei Rana fusca enthält das Zwischengewebe grobgranulierte Zellen, manchmal in sehr großer Zahl, deren Körner an Formol-Alkoholpräparaten mit Eosin und Säurefuchsin sich intensiv färben, überhaupt wie eosinophile Zellen sich verhalten. An Flemmingpräparaten nehmen sie bei der Färbung mit Pianese (Malachitgrün, Säurefuchsin, Martiusgelb) verschiedene Farbentöne an, teils rote, teils grüne oder violette; nicht selten trifft man in derselben Zelle verschieden gefärbte Granula. Ich bin weit davon entfernt, aus diesem Verhalten weittragende Schlüsse bezüglich ihrer chemischen und physikalischen Eigenschaften zu ziehen. Verschieden gefärbte Granula in verschiedenen Zellen mögen ja zum Teil die Folge ungleicher Differenzierung sein; dagegen läßt sich der Befund verschieden gefärbter Granula in der gleichen Zelle nicht auf eine solche zurückführen.

Nach Einführung von Seife in Substanz oder in Lösung (2—3 ccm) fanden sich Fettgranula schon nach wenigen, zahlreichere nach 24—48 Stunden. Die Resorption scheint beim Frosch etwas langsamer zu erfolgen, als bei Warmblütern. In den Epithelien der gewundenen Harnkanälchen liegen sie mehr in dem der Tunika propria angrenzenden Abschnitt, nicht selten in reihenförmiger Anordnung bis zum Kern sich erstreckend. Bei dichterer Füllung der Zellen mit Fett geht diese allerdings verloren; die Fettkörnchen sind über den ganzen Zellleib verteilt; immerhin werden sie gegen das Lumen spärlicher. Gröbere Strukturveränderungen konnte ich weder am Protoplasma, noch am Kern entdecken; nur bei stärkerer Füllung der Zellen mit Fett waren größere Fetttropfen, eine Lockerung des Protoplasmas, eine Neigung zum Zerfall dieses und eine Degeneration der Kerne vorhanden. Etwas häufiger bot derartige Veränderungen das Epithel der Schleifenkanäle dar. In den Epithelien der geraden Harnkanälchen waren die Fettgranula

mehr gleichmäßig über die Zelle verteilt; zuweilen fiel eine stärkere Anhäufung derselben an der dem Lumen zugewendeten Seite der Kerne auf.

Ein sehr bemerkenswertes Verhalten boten die eosinophilen Zellen dar, welche bald nur einige, bald zahlreiche mit Sudan gefärbte neben ungefärbten Granula, sowie einzelne größere Fetttröpfchen enthielten. Während die letzteren phagocytär aufgenommenes Fett sein mochten, zeigten die kleineren Fettgranula in bezug auf Größe und Anordnung ein so typisches und mit den nicht gefärbten Granula übereinstimmendes Verhalten, daß an ihrer Deutung als Fett führende Granula nach den früher berichteten Erfahrungen (a. a. O) kaum gezweifelt werden konnte.

Auch einzelne Glomerulusschlingen schienen stellenweise durch Sudan gefärbtes körniges Material, teils im Lumen, teils im Endothel, zu enthalten. Allerdings war eine Verwechslung mit perivasculär gelegenen Fettgranula führenden Zellen nicht immer mit Sicherheit auszuschließen.

Die Leberzellen führten gleichfalls bald mehr bald weniger Fettgranula, meistens kleinere, neben vereinzelten größeren. An zerfallenden Zellen ließ sich oft der Nachweis führen, daß die Plasmasomenketten durch eingelagerte Fettkörner unterbrochen waren, die nach ihrem Verhalten zu den ersteren nur umgewandelte fettführende Granula sein konnten. Ausgesprochene Degenerationserscheinungen habe ich an den Leberzellen gewöhnlich vermißt. Die Verteilung des Fettes im Acinus war keine so regelmäßige, wie ich erwartet hatte. Die Centren zeigten sich zwar meistens ärmer an fettführenden Zellen, als die intermediären Zonen; aber auch die peripherischen Abschnitte enthielten zuweilen weniger Fett. Auch die verschiedenen Bezirke der gleichen Leber boten wechselnden Fettgehalt. Erwähnen muß ich noch, daß zahlreiche Leukocyten und, wie es schien, auch Gefäßwandzellen, sowie Pigmentzellen Fettgranula enthielten, ebensolche fanden sich in den Epithelien der größeren Gallengänge.

Maus. Bei Mäusen[1]) scheint die Resorption von Seife und

[1]) Bezüglich der feineren Struktur der Mausniere verweise ich auf meine Mitteilungen über „Plasmosomen und Granula der Nierenepithelien. Dieses Archiv, Bd. 169.

Seifelösungen rascher zu erfolgen, als bei Fröschen. Wie oben erwähnt, wurde meistens eine Injektion von 2—3 ccm gesättigter Seifelösung in das Unterhautzellgewebe vorgenommen und die Tiere zu verschiedenen Zeiten getötet. Schon nach drei Stunden glaubte ich eine bemerkbare Zunahme des Fettes hauptsächlich in der Leber, geringgradiger in der Niere wahrnehmen zu können. Deutlicher war diese nach 6 und 12 Stunden, nach 30—36 Stunden schien das Fett wieder abzunehmen; nach 3 Tagen war dasselbe soweit wieder verschwunden, daß nur noch einzelne Leberzellen, namentlich aber Leukocyten und Kupffer'sche Zellen, sowie einzelne Epithelien, namentlich der Schleifen, weniger der geraden Harnkanälchen noch Fett führten. Will man eine starke Fettablagerung in den Organen erzielen, so empfiehlt es sich, mit Unterbrechung von 2 Stunden mehrfache (3) Injektionen zu machen und 12—24 Stunden nach der letzten Injektion die Tiere zu töten, wenn sie nicht schon zuvor eingegangen sind; daß solche gehäufte Einspritzungen von Seifelösungen einen starken Eingriff bedeuten, ist bekannt (Munk).

Niere.[1]) Bei geringgradiger Anhäufung von Fett findet sich dieses namentlich in den Schleifen und geraden Harnkanälchen; in den Epithelien der letzteren mehr gleichmäßig verteilt oder an der Außenseite des Kerns, in denjenigen der ersteren mehr basal in Form von Körnchenreihen. Ist mehr Fett in den Nieren deponiert, dann enthalten auch die gewundenen Harnkanälchen solches, und zwar namentlich die zentralen, später aber auch die peripherischen.

Das Fett ist fast immer in Form feinster reihenartiger Körnchen in den der Tunica propria angrenzenden Abschnitten abgelagert; nur bei sehr ausgiebiger Fettablagerung sind die Körner größer (Taf. VII. Fig. 1 u. 2). Ausgesprochene Degenerationserscheinungen habe ich bei den geringeren Graden der

[1]) In den Nieren von Mäusen kommen auch ohne abnorme Zufuhr von Fettbildnern Fettgranula, nnmentlich in den Schleifen, weniger in den geraden Harnkanälchen allerdings in spärlicher Menge vor. Selbstverständlich wurden nur diejenigen Versuche verwertet, bei welchen eine zweifellose Vermehrung der Fettablagerung stattgefunden hatte. Sehr oft enthalten die Harnkanälchen Parasiten, vermutlich Coccidien welche gleichfalls Fettgranula führen.

Fettablagerung weder an der Substanz der Zellen, noch an den Kernen nachweisen können; bei höheren Graden schien das Protoplasma verdrängt und gelockert, die Kerne waren bald normal, bald verschiedenartig verändert.

Sehr häufig trifft man nach der Injection von Seifenlösungen im Lumen der Harnkanälchen[1]) bei hyalin verquollenem Innensaum der Epithelien hyaline Cylinder. Da solche auch sonst getroffen werden, vermag ich nicht zu sagen, in wie weit sie als Seifenwirkung aufzufassen sind. Dagegen ist auf diese der Fettgehalt der hyalinen Cylinder, wie er sich bei Sudanfärbung kundgibt, und der Befund von Fettgranula in ihnen zu beziehen (Sudan) [Taf. VII, Fig. 3 u. 4].

Die Epithelien des Nierenbeckens enthalten gleichfalls Fetttröpfchen. In den Glomerulusschlingen und einzelnen Gefässen namentlich des Markes finden sich aus feinen Fettkörnchen und größeren Fetttröpfchen bestehende Pfröpfe und Fettgranula in den Endothelien, sowie perivasculär und im Zwischenbindegewebe Fettkörnchenzellen in wechselnder Zahl, ebenso in den Wandungen größerer Gefäße.

Leber. Bei geringerer Fettanhäufung waren in den Leberzellen vorwiegend feinere Fettkörnchen in mehr gleichmäßiger Verteilung über den Zellleib, bei stärkerer Fettansammlung namentlich an der Peripherie oft in sehr regelmäßiger Aufstellung größere Körner enthalten. In dem letzteren Falle erschien das Protoplasma verdrängt und etwas unregelmäßig angeordnet, gelockert und imbibiert, die Kerne gleichfalls verändert, während bei geringerem Fettgehalt weder am Protoplasma, noch am Kern Alterationen wahrzunehmen waren (Taf. VII, Fig. 5). Isolierungsversuche mit Jodkali und Überosmiumsäure zeigten, daß die Fettgranula in den Plasmosomen und Granulaketten enthalten waren, beziehungsweise diese durch Fettgranula unterbrochen wurden (Taf. VII Fig. 5d). Auch an Sudan-, insbesonders an Flemmingpräparaten war die Lagerung

[1]) Die Epithelien der Harnkanälchen zeigen fast immer eine mehr oder weniger intensiv rotbraune Färbung, welche von der Tinktion der Fettkörnchen und Fettfarben durch den Farbenton sich wesentlich unterscheidet. Ob dieselbe als Seifenreaktion oder als eine postmortale Imbibition aufzufassen ist, wage ich nicht zu entscheiden.

der Körner in den Plasmosomenreihen nachzuweisen; nicht selten zeigten diese bei starker Fettfüllung namentlich an sehr feinen Schnitten eine mehr netzförmige Anordnung (Taf. VII Fig 5c). An den letzteren insbesondere bei Färbung nach Pianese erschien die Färbung der Granula nicht nur der Intensität, sondern auch dem Ton nach verschieden, schwarz bis rauchgrau mit einer mehr oder weniger ausgesprochenen Beimengung von Grün. Zuweilen hatte man den Eindruck, als ob schwarze Granula durch graugrüne Bindeglieder zu Ketten vereinigt waren.

Bei solchen Seifeversuchen findet man fettführende Zellen im Inneren der Gefässe, an deren Wandungen und außerhalb derselben in jeder Phase d. h. nicht nur bei gleichzeitiger stärkerer Füllung der Leberzellen mit Fett, sondern auch wenn diese nur wenig Fett enthalten, oder wenn dieses zum größten Teil wieder aus den Leberzellen verschwunden ist. Nach meinen Erfahrungen haben diese fettführenden Zellen eine verschiedene Bedeutung. Ein Teil derselben sind zweifellos intravasculär gelegene Leukocyten, welche Fettgranula führen. Namentlich an größeren Gefäßen, an welchen eine Verwechslung mit Gefäßwandzellen leicht auszuschließen ist, trifft man Fettkörnchenzellen und freie Fettgranula mitten in der Blutsäule, nach allen Richtungen von roten Blutkörperchen umgeben. In kleineren Gefäßen liegen solche Zellen an der Wand. Aus den früher angeführten Gründen[1]) ist es nicht immer möglich, sie mit Sicherheit von Gefäßwandzellen, welche ebenfalls Fett aufgenommen haben, zu unterscheiden. Ferner kommen zweifellos Fettkörnchenzellen in den Scheiden der größeren Gefäße und im interstitiellen Bindegewebe vor. Manche derselben enthielten gleichzeitig Pigment und Fettgranula.

Milz. Auch sie enthält, insbesondere in den Pulpabezirken zuweilen auch peri-, seltener intrafolliculär Zellen, welche mehr oder weniger Fettgranula führen; auch hier habe ich Fett- und Pigmentgranula in der gleichen Zelle wahrgenommen.

Herz. Die Muskelfasern des Herzens waren bei mehreren Versuchen gleichfalls von Fettgranula in verschiedener Zahl durchsetzt. Sie boten wesentlich die Anordnung der inter-

[1]) I. Arnold, über feinere Struktur der Leber. Dieses Archiv Bd. 168.

stitiellen Körner oder Sarkosomen dar. Waren sie spärlicher, so ließen sich Strukturveränderungen weder an der contraktilen Substanz, noch an den Kernen wahrnehmen. Bei dichterer Lagerung erschienen die Fasern etwas trübe und die Querstreifung weniger deutlich. Bemerkenswert ist, daß auch bei Ablagerung von viel Fett diese nur fleckweise, nie in gleichartiger Ausbreitung erfolgt war.

Des Vorkommens von Fett in den Geweben nach der Einwirkung von Seifelösungen tat meines Wissens zuerst von Recklinghausen[1]) Erwähnung. Er hat nach einem mehrstündigen Aufenthalt von Fröschen in dünnen neutralen Seifelösungen in den Zellen der mittleren und tiefsten Schichte der Epitheldecke, namentlich auch der weißgetrübten Cornea zahlreiche Fettkörnchen beobachtet. Ferner wird hervorgehoben, daß bei stärkeren Seifelösungen die Tiere zugrunde gehen und dann in den Organen, Leber, Niere, Herzmuskel, weniger konstant in den Körpermuskeln, Fettablagerungen gefunden werden. Beneke[2]) hat diesen Versuch wiederholt und in den obersten Epithellagen der Haut, besonders reichlich aber in den Conjunctivalepithelzellen Fettkörnchen wahrgenommen. Beide Autoren nehmen an, daß die Zellentätigkeit bei diesen Vorgängen eine hervorragende Rolle spiele und weisen auf die Möglichkeit hin, daß es sich bei einer solchen Fettbildung um eine Degeneration durch Reizwirkung oder um Anbau handeln möge. Bei der Injection eines dicken Breies von Sapo medicinalis in das Unterhautzellgewebe eines Kaninchens (Beneke), entwickelte sich eine Eiterung und ausgebreitete Nekrose um die Krystalle herum, welche sich, den Lymphbahnen folgend, eine Strecke weit fortsetzte. Die der Seife anliegenden, offenbar nekrotischen Zellen waren fettfrei; in der weiteren Entfernung enthielten aber Wanderzellen, wie Bindegewebszellen und auch Muskelkörperchen reichlich feinkörniges Fett und erschienen als Fettkörnchenzellen. Führte Beneke eine Aufschwemmung von fettsaurem Kalk in Kochsalzlösung in die Bauchhöhle ein, so erschien das Peritonaeum nach 48 Stunden im allgemeinen vollkommen reizlos. Die den Krystallnadeln unmittelbar anliegenden

[1]) von Recklinghausen, allg. Pathologie.
[2]) Beneke, a. a. O.

Leukocyten waren fettfrei, in weiterer Umgebung aber mit Fettkörnchen überfüllt. Beneke schließt aus diesen Befunden auf eine Fettbildung aus Seife durch die biologische Tätigkeit der nächst beteiligten Zellen; eine Degeneration scheint ihm wegen der gut erhaltenen Struktur der Kerne und der Leiber der mit Fett gefüllten Zellen unwahrscheinlicher.

Versuche mit Injektion von Ölsäure, Olivenöl und Sahne.

Die Resorption dieser Stoffe erfolgt, wie es scheint, mit sehr verschiedener Schnelligkeit, am schnellsten die Ölsäure, am langsamsten das Olivenöl, besonders beim Frosch. Auch die Ausscheidung ist bei diesem eine sehr langsame; wenigstens fand ich bei Injection größerer Quantitäten noch nach 14 Tagen ziemlich viel Fett in den Organen.

Die Anordnung des Fettes in diesen war bei allen Versuchen die gleiche, wie bei denjenigen mit Seife, ebenso die Zustände der Gewebe, welche nur bei stärkerer Anfüllung mit Fett bemerkenswerte Veränderung der Struktur des Protoplasmas, seltener des Kerns darboten. Bei allen drei Versuchsreihen starben einige Tiere, namentlich wenn etwas größere Quantitäten dieser Substanzen eingeführt worden waren. Auffallend war die verhältnismäßig große Zahl der Mäuse, welche bei der Injektion von Olivenöl einging, während sie diejenige von Seifenlösungen verhältnismäßig besser ertrugen.

Beneke hat bei Fettembolie eine zweifellose Zunahme des schon unter normalen Verhältnissen in Leber und Nieren vorkommenden Fettes nicht nachweisen können, ebenso bei der Injektion von Seifenlösungen. Im ersteren Fall mag die Menge des in den Kreislauf gelangten Fettes, im zweiten die Quantität der eingeführten Seifen im Verhältnis zum Körpergewicht doch nicht genügend gewesen sein, um ein eindeutiges Resultat zu ergeben. Es ist dies um so wahrscheinlicher, als im Anschluß an starke Fettinjektionen starke Fettkörnchenbildung ohne Glomerulusembolie in den Sammelröhren zur Beobachtung kamen. Nach intraperitonaealer Injektion von Olivenöl (20 ccm) fand Beneke 24 Stunden später reichlich Fetttröpfchen in den Epithelien der Schleifen und Sammelröhren;

viel weniger bei subkutaner Injektion derselben Menge in das Unterhautzellgewebe. Bei einem Frosch, welchem 14 Tage zuvor 1 ccm Paraffin mit Karmin in den Rückenlymphsack injiziert worden war, enthielt das interstitielle Gewebe der Niere Karminzellen und große durch Osmium ungeschwärzte Paraffintropfen, außerdem aber in großer Zahl feine geschwärzte Fetttröpfchen, wie solche reichlich in den Epithelien der Kanälchen, namentlich der Schaltstücke vorkamen. Beneke erwähnt noch die Mitteilung Lassars, welcher bei Kaninchen nach Einpinseln enthaarter Hautstellen mit Petroleum, Rüböl, Olivenöl u. s. w. die Nierenepithelien und Niereninterstitien mit unzähligen Fetttröpfchen angefüllt und die Harnkanälchen von großen Fetttropfen ausgeweitet fand.

Die Ablagerung von Fett bei gemästeten Tieren.

Es wurde oben schon erwähnt, weshalb ich vorwiegend gemästete Hühner und Gänse zur Untersuchung verwendete. Nicht gemästete Tiere enthalten in Leber und Nieren mäßig viel, in den anderen Organen sehr wenig Fett, so daß der Unterschied den gemästeten gegenüber ein sehr auffallender ist.

Bei den geringeren Graden der Mästung findet man in den Nieren Fettgranula, namentlich in den Schleifen und in den angrenzenden Stücken einzelner gewundener, sowie in den abführenden Kanälchen. — Die Anordnung ist die gleiche, wie bei den oben geschilderten Versuchen; in den gewundenen Kanälchen liegen sie mehr an der Basis, in den geraden mehr gegen das Lumen oder sie sind gleichmäßig über die Zellen verteilt. Außerdem finden sich vereinzelte Fettgranula im Lumen einiger Harnkanälchen und in einzelnen Glomerulusschlingen.

Die Leberzellen, und zwar hauptsächlich die in der intermediären Zone gelegenen, enthalten feingranuläres Fett in wechselnder Menge neben einzelnen größeren Fetttropfen. In den größeren Gefäßen trifft man neben spärlichen freien Fettgranula Fettkörnchenzellen in vereinzelter Zahl; auch die Kupfferschen Zellen führen Fett.

In der Milz finden sich vereinzelte Zellen und in dem Herzen vereinzelte Fasern, welche Fettkörnchen führen.

Wesentlich andere Befunde erhält man bei der Unter-

suchung stark gemästeter Tiere, namentlich von Gänsen. In den Nieren sind es außer den Schleifen und geraden Harnkanälchen die gewundenen, welche in größerer Zahl und größerer Menge Fett enthalten (Taf. VII Fig. 6—8). Allerdings zeigen niemals alle Harnkanälchen eine solche Veränderung, sondern nur Gruppen solcher, während die dazwischen gelegenen frei von Fetteinlagerung sind. Meistens sind die Fettgranula basal gelegen; bei starker Anhäufung in den Epithelien nehmen sie die ganze Zelle ein, so daß nur die Kernstelle frei bleibt (Taf. VII Fig. 7). Manche Harnkanälchen enthalten im Lumen nicht nur vereinzelte Fettgranula auf, sondern sind mit solchen und größeren Tropfen mehr oder weniger erfüllt; einen derartigen Inhalt weisen nicht nur Harnkanälchen auf, deren Epithelien Fettgranula führen, sondern auch solche ohne Fettgehalt der Epithelien (Taf. VII Fig. 7 u. 8). Die Schlingen mancher Glomeruli enthielten nicht nur einzelne Fettgranula, sondern erschienen mit solchen vollständig ausgestopft und dilatiert; auch die Kapseln enthielten zuweilen Fettkörner und Fetttröpfchen; einige waren so stark damit erfüllt, daß die epitheliale Auskleidung vollständig verdeckt wurde (Taf. VII Fig. 8 u. 9). — In dem zellreichen interstitiellen Bindegewebe lagen zahlreiche Fettkörnchenzellen, ebenso in den Scheiden und den mittleren Schichten der größeren Gefäße, ganz in der Anordnung wie man sie sonst bei der sog. Fettdegeneration der Gefäße trifft. Was die Strukturverhältnisse anbelangt, so konnte ich an den Kernen nur bei sehr starker Fettfüllung der Zellen Zerfallserscheinung nachweisen. Das Protoplasma war etwas grobkörnig und trübe, auch an Zellen, welche kein Fett aufwiesen. Allerdings war es mir nicht in allen Fällen möglich, die Organe sofort, d. h. lebenswarm in die Konservierungsflüssigkeit einzulegen; aber auch bei lebenswarm eingelegten Objekten erhielt ich nicht immer gute Resultate, auch wenn die Stückchen sehr klein waren.

Die Leberzellen zeigten starke Füllung mit größeren und kleineren Fettgranula und Fetttröpfchen, am stärksten die in der intermediären Zone gelegenen. Bei sehr stark gemästeten Tieren reichten diese Veränderungen bis zum Zentrum. Die Kerne waren meist unverändert, das Protoplasma oft grobkörnig und

gelockert. Die Epithelien der größeren Gallengänge weisen manchmal einen beträchtlichen Fettgehalt auf. Die größeren Gefäße enthielten fein- und grobkörnige Fettgranula, kleinere und größere Fetttropfen in beträchtlicher Zahl, sowie Fettkörnchenzellen. Über das Verhalten der Gefäßwandzellen konnte ich an solchen Objekten zu einem Ergebnis nicht kommen.

Sehr zahlreich kommen fettführende Zellen in der Milz (Taf. VII, Fig. 11), besonders in der Umgebung der Trabekel und Follikel, welche zuweilen von einer Zone solcher Zellen eingesäumt werden, vor. Etwas spärlicher sind sie in den Follikeln und in der Pulpa. Sind Pigmentzellen vorhanden, so enthalten auch sie neben den Pigmentgranula Fettkörnchen.

Zwischen den Muskelfasern des Herzens sind nicht nur an der Oberfläche, sondern auch in den tieferen Schichten vereinzelte Fettzellen und Gruppen solcher gelegen. Viele derselben boten das gewöhnliche, gleichmäßige Aussehen dar; andere schienen aber aus größeren und kleineren Fettkörnchen zusammengesetzt zu sein. In den meisten Fällen lassen sich Fettgranula in den Muskelfasern nachweisen, aber auch hier war eine Verteilung der fettführenden Muskelfasern nach Bezirken festzustellen. Eine gleichmäßige Ausdehnung der Fettablagerung über das Myocard habe ich auch bei sehr stark gemästeten Tieren nicht beobachtet. Wie bei der sogen. Fettdegeneration war das Fett in Form feinster, den interstitiellen Körnern entsprechender Granula angeordnet. Ausgesprochene Degenerationserscheinungen habe ich sowohl an Kernen, sowie an der kontraktilen Substanz gewöhnlich vermißt; bei einigen Fasern, welche besonders viel Fettgranula enthielten, schien dieses etwas getrübt und die Querstreifung undeutlicher zu sein.

So zahlreich die Beobachtungen über das Verhalten des resorbierten Fettes in der Darmwand, so spärlich sind diejenigen über die weiteren Geschicke dieses in den verschiedenen Organen. Die früheren Mitteilungen beziehen sich hauptsächlich auf die Deposition von Fett in der Leber und den Nieren. Ich muß mich darauf beschränken, einiger neueren Arbeiten zu gedenken. Habas[1]) stellte histologische Untersuchungen über die Fett-

[1]) Habas, zur Frage über das Verhalten der Kupfferschen Zellen u. s. w. Inaugural-Diss. Petersburg 1894. Lubarsch 1898.

infiltration der Leber bei Menschen und Tieren (Ferkel, Hühner, Gänse) an, wobei das Hauptaugenmerk auf die Klarstellung der Rolle, welche dabei von den Kupfferschen Zellen bei den Säugetieren und den dieselben vertretenden Endothelzellen der Leberkapillaren bei den Vögeln gespielt wird, gerichtet wurde. Diese beiden Zellarten seien als die Hauptdepots der Fettablagerung anzusehen; die Leberzellen sollen nur bei überschüssiger Zufuhr und nur nachdem die ersteren sich schon voll beladen haben, infiltriert werden. Beim Hungern verschwinde das Fett meist aus den Leberzellen, während die Stern- und Endothelzellen dasselbe noch lange festhalten; umgekehrt verhalte sich das Fett bei der Auffütterung, indem es zuerst in den Kupfferschen Zellen und Endothelzellen auftrete. Aus den oben angegebenen Gründen kann ich über das Verhalten der Endothelzellen sichere Angaben nicht machen. Ich beschränke mich deshalb darauf hervorzuheben, daß auch bei Vögeln perivasculär gelegene Zellen vorkommen, welche Fett führen.

Kischensky[1]) fand bei seinen Fütterungsversuchen eine grosse Anzahl feiner Fettkörner in der Leber, sowie im Epithel der Gallengänge des periportalen Bindegewebes. Es stimmen diese Beobachtungen mit den meinigen überein, denn auch ich traf in den Epithelien der intrahepatischen Gallengänge sowohl bei meinen Versuchen, als auch bei gemästeten Tieren viele Fettgranula. Ich möchte in dieser Beziehung außer auf die Mitteilung von Cohn auf diejenigen von Virchow und Rosenberg[2]) aufmerksam machen. Auch in den Nieren hat Kischensky Fettkörner in reichlicher Anzahl beobachtet; allerdings enthalten die Nieren von Katzen schon unter normalem Verhältnis ziemlich viel Fett und sind deshalb diese nicht ganz geeignet zu solchen Versuchen. Außerdem konnte Kischensky noch Fett nachweisen im Pankreas, in den Lungen und in der Milz, in den ersteren in reichlicher, in der letzteren in kleiner

[1]) Kischensky, über die Resorption des Fettes im Darmkanal und über den Transport desselben in andere Organe. Ziegler's Beiträge Bd. 32. 1902.

[2]) Rosenberg, über den intermediären Kreislauf des Fettes durch die Leber. Dieses Archiv Bd. 123 u. 124. — Dasselbe Bd. 123.

Menge. Es ist mir mit Rücksicht auf den letzteren Befund zweifelhaft, ob Kyschensky bei seinen Versuchen einen höheren Grad von Fettmast erzielt hat; meinen Befunden bei gemästeten Tieren zufolge muß ich es bezweifeln.

Aus diesem Umstand erklärt sich auch die Differenz der Beobachtungen Kischensky's mit den von mir bezüglich der eosinophilen Zellen berichteten. Um den Nachweis zu führen, daß bei der Bildung von Fettkörnchenzellen nicht nur Vorgänge der Phagocytose, sondern auch solche der Synthese, und daß bei der letzteren praeexistierende Strukturgebilde der Zelle, — die Plasmosomen und Granula —, eine Rolle spielen, habe ich (a. a. O.) verschiedene Versuchsreihen ausgeführt, bei denen Milch, Ölsäure, Hammeltalg und Nervenmark in die Rückenlymphsäcke von Fröschen eingebracht wurden. Bei der Untersuchung der eingeführten Hollunderplättchen und der angrenzenden serösen Häute zeigten sich diese mit massenhaften Fettkörnchenzellen verschiedener Provenienz durchsetzt. Ein Teil dieser waren eosinophile Zellen, welche bei der Eosinfärbung osmirter Objekte neben rot gefärbten Granula braun und rauchgrau, sowie tiefschwarz gefärbte Körner enthielten. Bei der Färbung mit Sudan färbten sich bald nur einige, bald mehr oder weniger alle charakteristisch roth. Bei der Maceration in Jodkali-Eosin zeigten sich die Granulaketten durch Fettkörner unterbrochen, so daß über die Beziehung dieser Gebilde und die Deutung der letzteren als umgewandelte Plasmosomen ein Zweifel nicht bestehen konnte.

Bemerkenswert sind in dieser Hinsicht die oben berichteten Versuchsergebnisse, aus denen hervorgeht, daß die Nieren vom Frosch (Rana fusca) normal große Mengen von eosinophilen Zellen enthalten, deren Granula nach der Zufuhr von Seife, Ölsäure, Olivenöl etc. mit Sudan III sich intensiv färben und durch Osmium geschwärzt werden. Auch in diesem Fall ist die Zahl der umgewandelten Granula eine wechselnde; die meisten sind aber von gleicher Größe und zeigen charakteristische Anordnung. Wenn Kischensky nur vereinzelte Körner in den eosinophilen Zellen fand, so erklärt sich dies wie oben angedeutet aus dem ungenügenden Resultat seiner Mästungsversuche. Mit Rücksicht auf die oben berichteten Tatsachen darf ich

wohl auf eine ausführlichere Kritik der Mitteilung Kischenskys verzichten. Es sei deshalb nur noch hervorgehoben, daß das verschiedene Verhalten der eosinophilen Körner einerseits, das der Fettkörner andererseits gegen Osmium, Scharlachrot, Äther etc., wie ich früher erörtert habe, nur einen verschiedenen Funktionszustand und einen von diesem abhängigen Wechsel in der chemischen Zusammensetzung der ersteren anzeigt, aber nichts gegen deren morphologische Einheit und Wesen, was ihre strukturelle Bedeutung anbelangt, beweist. Auch Kischensky hat in den eosinophilen Zellen verschiedenartige Granula beobachtet und auf eine verschiedene chemische Zusammensetzung derselben geschlossen unter Berufung auf Heidenhain. Hesses[1]) und meiner einschlägigen Beobachtungen geschieht keine Erwähnung. Daß, wie Kischensky meint, die eosinophilen Zellen aus solchen von neutrophiler Granulierung hervorgehen, scheint mir noch nicht genügend erwiesen. Fraglicher dünkt mir noch die Deutung als Degenerationsform. Dagegen spricht, daß bei der Mehrzahl dieser Degenerationserscheinungen weder an den Kernen, noch am Protoplasma wahrzunehmen sind. Wenn manche derselben solche Zeichen darbieten, so zeigt dies nur den Untergang einzelner Individuen an, jedenfalls ist man aber nicht berechtigt, deshalb die ganze Spezies als Degenerationserscheinung zu deuten.

Als wesentliches Ergebnis der berichteten Untersuchungen verdient hervorgehoben zu werden, daß bei der Fettmast, sowie der Einführung von Seifen und Fetten in die Lymphsäcke, bezw. das Unterhautzellgewebe Fett in den Organen, und zwar ausgiebig in der Leber und den Nieren, spärlicher in der Milz, dem Herzen und den Gefäßen gefunden wird. Die Annahme, daß das Fett seine Bildung degenerativen Vorgängen verdanke, daß es sich, um mich dieses kurzen Ausdrucks zu bedienen, um Degenerationsfett handle, ist mit Rücksicht auf die Entstehungsbedingungen namentlich bei den Mastzuständen, sowie die in allen diesen Fällen übereinstimmende Anordnung innerhalb der Zellen sehr unwahrscheinlich. Sowohl bei den gemästeten Tieren, als auch bei Injectionen von Ölen, Ölsäure

[1]) Hesse, zur Kenntnis der Granula des Knochenmarks bezw. der Leukocyten. Bd. 167. 1902 daselbst. Literatur.

und Seifen wurden ausgesprochene Degenerationszustände an den Zellen nur dann gefunden, wenn die Anhäufung des Fettes eine excessive war. Es soll damit nicht gesagt sein, daß ich die Organe, in welchen Fett deponiert wird, als normal ansehe. Vielmehr bin ich der Meinung, daß eine derartige Ablagerung von Fett, wenn auch vielleicht nur funktionelle Alterationen der Zelle zur Voraussetzung hat und sekundäre degenerative Prozesse zur Folge haben kann. Daß nur in der lebenden Zelle Fett abgelagert wird, geht einerseits aus den Phosphorversuchen, andererseits aus den Befunden an Infarcten hervor, bei denen nur in der Übergangszone Fett enthalten ist, während die zentralen Bezirke einfache Nekrose ohne Fettablagerung aufweisen. (Fischler.) — Die Deposition von fremden Fetten bei den erst erwähnten Versuchen ist ein weiterer Beweis dafür, daß unter solchen Bedingungen eine Fettablagerung und Fettwanderung vorkommt. Andererseits wird, wie oben hervorgehoben wurde, aus einer verschiedenen Zusammensetzung des in den Organen deponierten Fettes verglichen, z. B. mit denjenigen des Unterhautfettgewebes, noch nicht der Schluss gezogen werden dürfe, daß das letztere die Bezugsquelle des ersteren nicht gewesen sein könne, weil eine chemische Veränderung bei dieser Prozedur der Fettwanderung sehr wohl möglich ist. Erwägt man die eben erörterten Verhältnisse, so wird man die Annahme als berechtigt anerkennen müssen, daß unter den verschiedensten Bedingungen eine Fettwanderung vorkommt, und daß manche der Vorgänge, welche bisher als echte Fettdegeneration im Sinne der Entstehung des Fettes aus Eiweis angesprochen wurden, als durch Fettwanderung vermittelte Fettablagerungen in den Zellen anzusehen sind.

In welcher Form gelangt das Fett bei der Fettwanderung zur Resorption? Der Befund von größeren und kleineren Fetttropfen in dem Blut stark gemästeter Tiere legt den Gedanken nahe, daß die Resorption in Form einer Emulsion geschehe. Dagegen ist zu bemerken, daß bei den anderen Versuchen, auch wenn viel Fett in den Organen deponiert war, nur ganz vereinzelte freie Fetttröpfchen, dagegen zahlreiche, mit Fett beladene weiße Blutkörper getroffen wurden. Daß diese nur zum

kleineren Teil auf dem Wege der Phagocytose von Fetttröpfchen, viel häufiger mittelst Synthese zu Stande gekommen sein mögen, wurde oben bereits ausgeführt; der spärliche Befund von freien Fettgranula spricht gleichfalls dafür. Überdies muß bezüglich dieser an die Möglichkeit gedacht werden, daß sie von den weißen Blutkörpern ausgestoßen wurden. Nach alledem ist es meines Erachtens wahrscheinlich, daß das Fett bei diesen Vorgängen der Fettwanderung in gelöster Form aufgenommen und von den Zellen synthetisch umgesetzt wird.

Es ist nicht meine Aufgabe, die chemische Seite dieser Vorgänge zu erörtern, um deren Lösung die hervorragendsten Physiologen sich bemüht haben und noch bemühen. Nur darauf möchte ich hinweisen, daß zu Gunsten der Annahme einer Resorption der Fette und einer Umsetzung dieser in den Geweben die Thatsache verwertet werden kann, daß auch im Darm nach Ausschaltung von Galle und Pankreassaft die mit den Faeces ausgeschiedenen Fette zu 78—90 pCt. durch Fettsäuren vertreten waren, sowie die Mitteilungen über Fettspaltung im Magen. Man vergleiche in dieser Hinsicht die bedeutungsvollen Ausführungen Pflügers, welche in dem Satz gipfeln, alle Verdauung ist Hydrolyse, alle Resorption ist Hydrodiffusion.

Was die Art und Weise anbelangt, in welcher das Fett oder dessen Spaltungsprodukte von den Zellen aufgenommen werden, so kann dies in Form größerer oder kleinerer Tropfen beziehungsweise einer Emulsion oder von Lösungen geschehen. Der Eintritt von Tropfen in die Zellen ist bis jetzt nur für diejenigen Zellen, welche phagocytäre Eigenschaften besitzen, mit Sicherheit nachgewiesen, so insbesondere für gewisse Leukocyten; ich darf in dieser Hinsicht auf meine früheren Mitteilungen verweisen (a. a. O.). Allerdings hat man einen solchen Modus auch für andere Zellen angenommen, so namentlich für Endothelien, und als Beweis den Gehalt dieser an granulärem Fett nachgewiesen. Wenn ich auch eine solche Möglichkeit nicht in Abrede stellen will, so kann ich andererseits das Zwingende einer solchen Beweisführung nicht anerkennen. Es liegt auf der Hand, daß solche Bilder ebenso gut bei der Aufnahme gespaltenen Fettes und deren synthetischer Umsetzung zu Stande kommen können. Es ist bis jetzt meines

Wissens eine Aufnahme von corpusculärem Fett in die Endothelien noch nie direkt beobachtet worden. Daß aber aus dem Befund von Fett, Pigment, Eisen etc. in granulärer Form auf einen phagocytären Modus nicht geschlossen werden darf, geht aus meinen früheren Beobachtungen hervor.[1]) Dazu kommt, daß auch in anderen Zellen, denen bis jetzt noch Niemand phagocytäre Eigenschaften beigelegt hat (Leberzellen, Nierenepithelien a. a. O.), diese Substanzen in granulärer Anordnung getroffen werden. Am bemerkenswerthesten ist in dieser Hinsicht das Vorkommen zahlreicher Fettgranula in Knorpelzellen; an eine corpusculäre Aufnahme ist in diesem Falle kaum zu denken.

Bekanntlich hat man bei den Darmepithelien einen Eintritt feinster Fettkörnchen durch den Saum in den Zellleib angenommen. Man wird zugeben müssen, daß auch dieser Befund einer anderen Deutung fähig ist, in dem man die in den Epithelien enthaltenen Fettgranula nicht als das Resultat eines corpusculären Eintretens solcher, sondern als Gebilde ansieht, welche einem synthetischen Vorgang ihre Entstehung verdanken und vielleicht als Reservematerial dienen. Daß der Befund einzelner Fettgranula im Cuticularsaum als vollgiltiger Beweis für einen ausgiebigen Eintritt von Fettgranula auf diesem Wege nicht angesehen werden darf, liegt auf der Hand. Berücksichtigt man die oben erörterten Verhältnisse, so wird man die Berechtigung der Annahme, daß die Deposition von Fett innerhalb der Zellen meistens durch einen synthetischen Vorgang vermittelt wird, zugeben müssen. Eine Ausnahme machen die Leukocyten insoweit, als bei ihnen Phagocytose wirklich eine Rolle spielt, wie früher ausgeführt wurde; es ist aber nicht ausgeschlossen, daß das phagocytär aufgenommene Fett synthetisch von der Zelle umgesetzt wird.

Als wesentlichste Stütze der Anschauung, daß das Fett in corpusculärer Form in die Zellen eintrete, ist die Anordnung in der Art kleinerer und größerer Tröpfchen und Körner hervorgehoben worden. Die Lehre Altmanns und seiner Schüler,

[1]) J. Arnold, Über Siderosis und siderofere Zellen etc. Dieses Archiv Bd. 161, und: Über Phagocytose, Synthese u. s. w. Münch. med. Wochenschr. 1902.

daß es sich bei diesen Vorgängen um eine Umsetzung durch die Granula der Zelle handle, hat im Anfang wenig Beachtung, später viele Gegner gefunden. Mit Rücksicht auf meine früheren Ausführungen darf ich mich mit diesem Hinweis begnügen. Nur die Tatsache sei noch einmal betont, daß die an den eosinophilen Zellen geschilderten Befunde, sowie diejenigen bei der Maceration fettig infiltrirter Zellen nur im Sinne einer Umsetzung des Fettes durch die Granula, bezw. die Plasmosomen der Zelle zu deuten sind. Wenn in derselben Zelle neben eosinophilen Granula Fettkörner getroffen werden, welche dieselbe Anordnung zeigen, wie die ersteren und bei der Isolierung in Plasmosomen- und Granulaketten eingebettet liegen, so kann dieses Bild doch nur dahin verstanden werden, daß einige dieser Plasmosomen durch Umsatz von Fett in Fettgranula umgewandelt wurden. Dasselbe gilt für Leber und Nieren, bei welchen durch Maceration mit Osmium und Jodjodkali-Eosin gleichfalls eine solche Beziehung nachgewiesen werden konnte. (Fig. 5. d.) Daß die Fettgranula verschiedene Größe besitzen und oft als größere Tropfen sich darstellen, weist auf eine Quellung, eventuell auf eine Confluenz der Körner hin. Manche Granula erfahren durch Osmium und Sudan III eine verschieden intensive Färbung; es deutet das auf einen wechselnden Gehalt an Fett hin. Wie oben berichtet wurde, zeigen die durch Osmium geschwärzten Granula bei Anwendung der angegebenen Färbmethoden nebenbei eine rote oder grünliche Farbe. Eine solche Beimengung anderer Farben zeigt den Gehalt an anderen Substanzen an. Zu Gunsten der Vorstellung, daß die Granula der Zellen bei der Synthese von Fett eine solche Rolle spielen, lassen sich auch die bei der Umsetzung von Eisen und Pigment gemachten Erfahrungen geltend machen. Bei der exogenen und endogenen Siderosis[1]) tritt das Eisen in Form feinster zum Teil reihenförmig verbundener Granula in Zellen auf, denen phagocytäre Eigenschaften nicht zukommen, so daß nur die Annahme einer Umsetzung — Metathese — des in gelöster Form aufgenommenen Eisens durch die Plasmosomen der Zellen übrig bleibt.

In der Einleitung bin ich von der Lehre der „Fettinfiltration“

[1]) J. Arnold, über Siderosis a. a. O.

und „Fettdegeneration“ ausgegangen und muß am Schluß noch einmal mit einigen Worten auf diese zurückkommen. Nach den obigen Erörterungen bedarf es keiner weiteren Beweisführung, daß der letztere Begriff in seiner ursprünglichen Definition heute nicht mehr seinem vollen Umfange nach aufrecht erhalten werden kann. Erstens ist es bei manchen Zuständen, welche der Fettdegeneration zugezählt werden, erwiesen, daß das Fett nicht durch Zersetzung von Eiweiß entsteht, vielmehr von außen im Sinne einer Fettwanderung aufgenommen ist, so z. B. bei der Phosphorvergiftung. Auf der anderen Seite ist festgestellt, daß auch bei der Fettinfiltration Fett in molekulärer Form innerhalb der Zellen getroffen wird und schließlich bei hochgradiger Anfüllung der Zellen Degenerationszustände eintreten können. Daß die verschiedenen Vorgänge, bei welchen Fett in den Geweben auftritt, nicht gleichwertig sein können, liegt auf der Hand. Bei dem heutigen Stande unserer Kenntnisse ist eine erschöpfende Darstellung dieser Verhältnisse nicht möglich. Vielmehr müssen wir uns darauf beschränken, einzelne Prozesse beispielsweise darauf zu prüfen, inwieweit es sich bei ihnen um eine Deposition von Fetten von außen her im Sinne der Fettwanderung handeln kann. Leider sind ja die Tatsachen, welche zu Schlüssen über die Provenienz des Fettes berechtigen, nicht sehr zahlreich.

Zunächst sind diejenigen Vorgänge zu erwähnen, bei welchen unter normalen Verhältnissen je nach den wechselnden Ernährungszuständen aus den Fettdepots (Unterhautfettgewebe, Knochenmark etc.) im Sinne einer Fettwanderung Fettsubstanzen bezogen und in den Organen deponiert werden.

Daran reihen sich die verschiedenen Grade der Fettmast, wie sie bei der Überernährung mit Fettbildnern zu stande kommen: in geringeren Graden, ohne Funktion und Struktur der Organe wesentlich zu beeinträchtigen, in den höchsten Graden von Störungen beider gefolgt.

Diesen Prozessen am nächsten verwandt ist die Fettwanderung, wie sie beim Einbruch von Fett z. B. der Fettembolie sich darstellt, wobei das verschleppte Fett eine Quelle für die Deposition in den Organen abgibt.

Daß Störungen der Cirkulation, namentlich gesteigerte Transsudation und davon abhängige Alterationen der Funktion der

Zellen zu einer gesteigerten Deposition von Fett in den Geweben führen können, wurde oben schon erwähnt. Das interessanteste Beispiel ist die Fettdeposition in der Randzone von Infarkten. Ich darf mich darauf beschränken, auf die sachlichen Ausführungen Fischlers (a. a. O.) hinzuweisen, aus denen hervorgeht, daß als Voraussetzung für das Zustandekommen der Fettablagerung an der Peripherie des Infarktes außer den Kreislaufsstörungen der Zustand der Zellen angesehen werden muß, und daß nur in lebenden Zellen Fett gebildet wird.

Besonders interessant sind die Erfahrungen bei Vergiftungen durch anorganische und organische Gifte, insbesondere auch Toxine, denen zufolge das unter solchen Bedingungen auftretende Fett von außen deponiert sein kann; aber auch hier hat sich das Leben der Zelle als ein wesentliches Erfordernis herausgestellt. Schon unter den vorhin aufgezählten Bedingungen, noch exquisiter in diesen Fällen zeigen sich an den fettführenden Zellen bald nur geringgradige, offenbar noch reparable, bald hochgradige und mit dem Zerfall abschließende Degenerationserscheinungen. Es steht dieser Befund scheinbar im Widerspruch mit der Forderung des Lebens der Zelle. Ich glaube es ist nur ein scheinbarer und wird durch die Annahme gelöst, daß der Fettumsatz erfolgt ist, zu einer Zeit, in welcher die Zelle noch funktionsfähig war.

Die Fettablagerung, wie sie namentlich bei den septisch-parenchymatösen Entzündungen eine Rolle spielt, sind vielleicht wie diese selbst vielfach als die Folge toxischer, bezw. bakterieller Einflüsse anzusehen und möglicherweise einer ähnlichen Deutung zugängig, wie diejenigen bei der Phosphorvergiftung. Ob wir in solchen Fällen die Fettdeposition als die Anhäufung eines Reservematerials (Rosenfeld) aufzufassen oder auf die von der Alteration der Zelle abhängige Fähigkeit oder Unfähigkeit der weiteren Verarbeitung und Verwertung des Materials zu beziehen haben, oder ob mit beiden und noch anderen Möglichkeiten zu rechnen ist, dies sind alles offene Fragen.

Daß die Fettdeposition in Muskeln nach Nervendurchschneidungen gleichfalls als von außen erfolgt angesehen wird, habe ich schon oben erwähnt. Der Befund von Fett bei Atrophie von Organen (Stauungsatrophie der Lebercirrhose, Granularatrophie der Nieren), anämischen und senilen Zuständen läßt

eine sichere Deutung zur Zeit nicht zu. Jedenfalls darf das Auftreten von Fett in den Gefäßwänden und in den Herzklappen nicht ohne weiteres als die Folge einer Degeneration angesehen werden; das lehren die oben berichteten Befunde. Als Beweise einer Entstehung von Fett aus Eiweiß können alle diese Vorgänge nicht ausgegeben werden.

Wie kompliziert die Verhältnisse bei dem Auftreten von Fett in den Organen liegen können. Dafür ist einer der sprechendsten Beweise die Lehre von der Fettdegeneration des Herzens. Während man früher alle Fälle der Art ohne weiteres als echte Fettdegeneration im Sinne Virchows anzusprechen gewohnt war, hat sich bei neueren Untersuchungen herausgestellt, daß Degenerationserscheinungen an den Muskelfasern sehr häufig fehlen. Daß in manchen Fällen eine solche Fettablagerung mit Kreislaufsverhältnissen zusammenhängt, lehren die Beobachtungen Ribberts (a. a. O.). Der Befund von Fett im Myocard bei Mastzuständen, sowie in den peripherischen Muskellagen bei Lipomatose des Herzens ließen sich gleichfalls in diesem Sinne verwerten. In vielen Fällen ist die Ablagerung von Fett die Folge toxischer Einflüsse oder funktioneller Überanstrengungen; auch in diesen Fällen ließe sich der Vorstellung, daß es sich um eine Fettablagerung von außen, nicht um eine echte Fettdegeneration handle, diskutieren.

Es war nur meine Absicht, an einzelnen Beispielen zu zeigen, daß manche derjenigen Zustände, welche bisher als Vorbilder einer „Fettdegeneration" gelten, auch einer anderen Auffassung zugängig sind, weil oft genug Degenerationserscheinungen fehlen und andrerseits aus dem gleichzeitigen Befund von Fett und Degeneration noch nicht geschlossen werden darf, es handle sich um eine Fettdegeneration in dem von Virchow definierten Sinne; denn es können Fettdeposition von außen und Degeneration sich kombinieren.

Aus den obigen Erörterungen geht aber ferner hervor, daß die Vorgänge der Fettablagerung als gleichwertig nicht angesehen werden dürfen; können sie doch wahrscheinlich sowohl mit einer Restitution abschließen, als auch von einer Degeneration begleitet bezw. gefolgt sein, in manchen Fällen aber die Bedeutung einer Aufspeicherung von Material haben.

Um Mißverständnissen vorzubeugen, will ich schließlich noch einmal betonen, daß ich das Vorkommen einer Fettdegeneration im Sinne der Entstehung des Fettes aus Eiweiß bei pathologischen Prozessen nicht leugne, aber allerdings auch nicht genügend für erwiesen halte.

Wir sind zu dem Ergebnis gelangt, daß bei manchen Prozessen, welche bisher der echten Fettdegeneration zugezählt wurden, das Fett nicht aus Zerfall von Eiweiß gebildet, sondern von außen abgelagert wird oder werden kann. Die bisher gebräuchlichen Bezeichnungen der „Fettinfiltration", „Fettmetamorphose", „Fettdegeneration", „Verfettung" und der damit sich verbindenden zum Teil wechselnden Anschauungen über das Wesen dieser Vorgänge bedürfen, wie schon die bisherigen Erfahrungen lehren, einer Reform, wenn nicht die größte Verwirrung Platz greifen soll. Mit dieser Zwangslage möge man den nachfolgenden Versuch einer Aufzählung der verschiedenen Formen entschuldigen.

A. Exogene Lipogenese.

Intracelluläre Bildung des Fettes nach dem Prinzip der Synthese oder Phagocytose von Fett.

I. Physiologische Fettwanderung, wie sie entsprechend wechselnden Ernährungszuständen von den Fettdepots aus sich vollzieht.

II. Wanderung von Fett bei der Übernährung mit Fettbildnern; verschiedene Grade der Fettmast; (ohne und mit sekundärer Degeneration).

III. Fettwanderung beim Einbruch von Fett in die Blutbahn; z. B. Fettembolie.

IV. Pathologische Fettmetamorphose; Fettinfiltration (pathologischer Ab- und Anbau wandernden Fettes nach dem Prinzip der Synthese bezw. Phagocytose).

1. Einfache Formen (ohne Degeneration oder mit reparabler Degeneration).

2. Nekrobiotische Formen (Fettsynthese oder Phagocytose, kompliziert durch Zerfallserscheinungen).

B. Endogene (albuminogene) Lipogenese.

(Intercellulare Entstehung des Fettes aus Eiweißzerfall). Fettdegeneration.

Ich verkenne die Schwächen dieses Aufzählungsversuches

nicht. Zum Teil liegen diese in der Natur der Sache; manche der aufgeführten Formen sind dem Wesen der Lipogenese nach gleichartig, und nur nach ihren Entstehungsbedingungen, ihrer Verlaufsweise und insbesondere ihrer Komplikation mit anderen, namentlich degenerativen Vorgängen verschieden. Insbesondere bedürfen noch die Beziehungen der exogenen Lipogenese zu den letzteren einer Klärung.

Vielleicht bedeutet der obige Versuch dessen ungeachtet insofern einen Fortschritt, als durch denselben eine Trennung ihrem Wesen nach verschiedener Vorgänge, ich meine die synthetische und albuminogene Fettmetamorphose, angestrebt wird. Hoffentlich liefern uns weitere Untersuchungen Tatsachen und Gesichtspunkte, welche eine systematische Einteilung dieser Vorgänge ermöglichen. Vielleicht dürfen wir durch den Nachweis der Zusammensetzung der dabei vorkommenden Fette und event. Fermente, sowie autolytischer Vorgänge, seitens der Chemiker und Biologen eine weitere Förderung erwarten.

Erklärung der Abbildungen auf Tafel VII.

Fig. 1. Niere einer weißen Maus nach subkutaner Injektion von Ölsäure; Formolhärtung, Gefriermikrotomschnitt; Sudanfärbung; Fettabscheidung an einem gewundenen Harnkanälchen.

Fig. 2. Dasselbe; Querschnitt eines Harnkanälchens mit Fettabscheidung.

Fig. 3. Niere einer weißen Maus nach subkutaner Injektion von ölsaurem Natron; durch Sudan gefärbte Cylinder Fettkörnchen enthaltend ohne gleichzeitige Abscheidung in den Epithelien.

Fig. 4. Dasselbe mit gleichzeitiger Abscheidung von Fett in den Epithelien.

Fig. 5. Weiße Maus; subkutane Injektion von ölsaurem Natron. Fettabscheidung in den Leberzellen, a, b, u. c, Sudanfärbung; in a u. b erscheinen die fettführenden Granula scharf begrenzt; in c eine mehr kettenförmige Anordnung. d Isolierung der Granula einer solchen Leber, lebenswarm in ½ Überosmiumsäure eingelegt; auch hier erscheinen die tief geschwärzten fettführenden Granula teils scharf begrenzt, teils reihenförmig verbunden.

Fig. 6. Harnkanälchen einer gemästeten Gans mit Fettkörnchenabscheidung in den Epithelien; fettkörnchenführende Zellen im umgebenden Zwischengewebe. Sudanpräparat.

Fig. 7. Dasselbe; in den Epithelien massenhafte Abscheidung von Fettkörnchen; ebensolche in großer Zahl im Lumen. Sudanpräparat.

Fig. 8. Dasselbe. Zahlreiche Fettkörnchen im Lumen, keine Abscheidung in den Epithelien; Sudanpräparat.

Fig. 9. Dasselbe. Schlingen eines Glomerulus, zum Teil mit Fettkörnchen erfüllt, zwischen den Schlingen Fettkörnchen enthaltende Zellen; Fettkörnchen im Kapselepithel.

Fig. 10. Dasselbe. Fettkörnchen in mehreren Glomerulusschlingen; die Kapsel und das abtretende Harnkanälchen mit Fettkörnern und Fetttropfen so prall gefüllt, daß die Struktur beinahe vollständig verdeckt ist.

Fig. 11. Dasselbe. Milzfollikel umgeben von einem Saum dicht gestellter Fettkörnchenzellen; solche spärlicher im Innern des Follikels.

XIII.

Über Centralkörperchen in Gliomen.

(Aus der patholog.-anatom. Anstalt des städt. Krankenhauses am Urban, Berlin.)

Von

Dr. Heinrich Lewy,

Assistenzarzt der Anstalt.

(Hierzu Taf. VIII.)

Als Weigert seine klassische Arbeit über die menschliche Neuroglia veröffentlichte, beschrieb er in den Ependymzellen „Gruppen kleiner, blaugefärbter Körnchen“ an ihrer Innenwand, welche er zuerst für cuticuläre Ausscheidungen hielt. Seine Beobachtung wurde ihm von den Nachuntersuchern, so z. B. von Storch bestätigt, der diese Körnchen auch in der epithelialen Auskleidung neugebildeter centralkanalähnlicher Hohlräume in Gliomen vorfand. Die mit der Weigertschen Methode gefärbten Körnchen in den Ependymzellen wurden später als Basal-, bezw. Centralkörperchen erkannt und die Identität beider, die schon von Henneguy und Lenhossek höchst wahrscheinlich gemacht worden war, wurde gerade an den Ependymzellen durch Auffinden von Übergängen zwischen Central- und Basalkörpern strikte bewiesen. In derselben Arbeit, in der Benda diesen Beweis führte, erwähnte er auch, daß er sowohl in normalen Gliazellen, wie in Gliomzellen Centralkörperchen, z. T. in sehr eigenartiger Anordnung, gefunden hätte. Bei den Autoren, die mit Hülfe der Weigertschen Gliafärbung das Centralnerven-

system und seine Veränderungen untersuchten, habe ich keine weitere Notiz über das Vorkommen von Centralkörperchen in Gliazellen vorgefunden und möchte daher über die Centralkörperbefunde an einigen Gliomen berichten, die von uns, ursprünglich in Bezug auf die Genese der Gliafasern, mit mehreren von Benda angegebenen Methoden untersucht wurden. Es zeigte sich, wie das Benda schon in mehreren Publikationen erwähnte, daß alle Methoden, welche zur Fixierung und Färbung der Gliafasern geeignet sind, auch die Centralkörperchen darstellen. Solche Methoden sind nun

1. die Weigertsche Gliamethode,

2. eine von Benda angegebene Modifikation der Weigertschen Gliamethode,

3. die gleichfalls von Benda angegebene Doppelfärbung mit Eisenalizarin und Toluidinblau, Färbung 2 und 3 nach Alkohol- oder Formalinhärtung und Postchromierung,

4. nach derselben Vorbehandlung mit Alkohol und Chrom kann man auch die bis jetzt am meisten zur Darstellnng der Centralkörper gebräuchliche Färbung, die mit Eisenhämatoxylin, anwenden und dann mit einer geeigneten Differenzierungsflüssigkeit auswaschen.

Mit allen diesen Färbungen lassen sich vorzügliche Gliafaser- und Centralkörper-Darstellungen erreichen. Nur hat die Eisenhämatoxylinfärbung, so schöne Bilder sie auch liefert, den Nachteil, nicht elektiv zu sein, d. h. sie färbt neben den spezifischen Zellbestandteilen auch andere Einschlüsse, z. B. Eiweißkörnchen, und neben den Gliafasern häufig auch Markscheiden. Dieser Umstand hat ja Fischer s. Z. Anlaß gegeben, die damals übliche Centralkörperforschung recht ungünstig zu beurteilen; nachdem er nach Durchsicht der einschlägigen Arbeiten zu dem Resultat gekommen ist, daß für die Centralkörper der ruhenden Zelle keine einheitlichen morphologischen Merkmale angegeben seien, und daß eigentlich die Färbbarkeit mit Eisenhämatoxylin als hervorragendstes Kriterium für die Centralkörpernatur von Zelldifferenzierungen gelte, meint er, es sei schließlich in das Belieben des betreffenden Forschers gestellt, welchen unter den vielen mit Eisenhämatoxylin gefärbten Einschlüssen er für ein Centrosom halten will.

Derartigen Einwänden habe ich durch Anwendung verschiedener Methoden nebeneinander vorzubeugen gesucht. Ich habe gewöhnlich die verschiedenen Färbemethoden, mit Ausnahme der typischen Weigertschen, die genau dieselben Resultate gibt, wie die unter 2 erwähnte Modifikation, nebeneinander angewandt, da jede im einzelnen Falle ihre Vorzüge vor den anderen hat. Die modifizierte Weigertsche Färbung läßt die Centralkörperchen auf dem hellen, ganz ungefärbten oder nur matt bläulich getonten Grunde sehr scharf hervortreten und macht das Aufsuchen derselben verhältnismäßig leicht. Doch wird es, da das Protoplasma eben nur sehr schwach gefärbt ist, unter Umständen schwierig, die Zellgrenzen zu finden und so die Zugehörigkeit einzelner Centrosomen zu bestimmten Kernen zu konstatieren. Diese Schwierigkeit fällt fort bei Anwendung der Alizarin-Toluidinblaufärbung, bei der die Centrosomen als intensiv dunkelblau gefärbte Körperchen sich deutlich vom kupferroten Protoplasma abheben. Doch ist die Färbung etwas komplizierter, als die vorige, und verlangt mehr Übung. Was die Eisenhämatoxylinfärbung anbetrifft, so ist es mir, wie übrigens auch anderen Forschern mit der sehr ähnlichen Heidenhainschen Methode, nicht konstant gelungen, den richtigen Grad der Differenzierung abzupassen. Wenn die Färbung aber gelingt, wie dies bei einiger Übung doch meist der Fall ist, so liefert sie außerordentlich deutliche Bilder, in denen man die tiefschwarzen Centralkörperchen im leicht gelblich gefärbten Protoplasma sehr gut erkennt.

Die Färbungs- und Fixirungsmethoden selbst, über die in den betreffenden Publikationen Bendas das nähere zu finden ist, will ich kurz angeben. Gemeinsam für alle drei ist die Vorbehandlung, nämlich:

1. Härtung mindestens zwei Tage bis beliebig lange in 93 prozentigem Alkohol, event. Formalin.
2. Austreibung des Alkohols durch 10 procent. Salpetersäure.
3. Einlegen in Kal. bichrom. in 2 prozent. wässigerer Lösung.
4. in Ac. chromicum 1 prozent., 2., 3. und 4. für je 24 Stunden.

Die Stücke, welche nach dieser Behandlung gelbbraun bis dunkelbraun aussehen, werden darauf kurz gewässert und für den Fall, daß man dünne Schnitte braucht, wie das zur Darstellung der Centralkörperchen meist nötig ist, sehr sorgfältig in Paraffin eingebettet. Sonst kann man die gleich zu erwähnenden Färbemethoden auch an Gefrierschnitten mit gutem Erfolg anwenden.

Färbung 1.

Modifizierte Weigertsche Gliamethode. Oxydation der Schnitte in einer ½ bis 1 prozent. Lösung von Kal. permangan. 1 bis 2 Minuten.

Reduktion in Palscher Lösung (Ac. oxyalic. Kal. sulfuros ana) bis zur Entfärbung der Schnitte.

Färbung mit Krystallviolett 1 bis 2 Minuten. Abtrocknen.

Jodjodkali 1 Minute, gut trocknen.

Differenzierung der vollständig trockenen Schnitte mit Anilinöl-Xylol ana, bis keine Farbwolken mehr entzogen werden; abspülen im Xylol.

Kanadabalsam.

Färbung 2.

Eisenalizarin Toluidinblaufärbung.

Beizen der Schnitte in dem von Heidenhain angegebenen Eisenalaun 4 prozent., oder in Liquor ferri sulfurici oxydati ein Teil zu zwei Teilen Wasser oder auch 1 prozent. Chromsäure.

Gründliches Abspülen der Beize.

Färbung in bernsteingelber Lösung von sulfalizarinsaurem Natron etwa 3 Stunden (wenige Tropfen auf eine kleine Schale Wasser)

Färbung in Toluidinblau, entweder ½ Stunde in einer 1 prozent. wässerigen Lösung erhitzen oder mehrere Stunden in stärkerer wässeriger Lösung kalt färben.

Die alsdann stark blau überfärbten Schnitte werden nun mit Wasser abgespült. In 1 prozent. Essigsäure und 92 prozent. Alkohol differenziert, bis nur Kerne und Gliafasern noch blau, das Bindegewebe kupferrot ist. Sodann absoluter Alkohol, Xylol, Balsam.

Färbung 3.

Beizung mit Eisenlösung, wie bei der vorigen Färbung.

Färbung mit dünner Lösung von gelbem Hämatoxylin 3—4 Stunden.

Differenzierung in dem von Weigert angegebenen Borax-Blutlaugensalzgemisch. Abspülen.

Alkohol, Xylol, Balsam. Statt des von Benda für diese Zwecke zuerst verwandten Borax-Blutlaugensalzes kann man auch andere Differenzierungsmittel anwenden; wir bedienten uns öfters mit gutem Erfolg der Giesonschen Färbung.

Mit allen diesen Färbemethoden lassen sich, wenn einmal das Material durch die angegebene Vorbehandlung fixiert ist, sowohl Centralkörperchen wie auch Gliafasern darstellen. Die Fixierung mit Alkohol und Postchromierung bietet gegenüber der bisher für die Centralkörperdarstellung gebräuchlichen Sublimat- und Osmiumfixierung den Vorzug, daß man bedeutend größere Stücke, von etwa ½ cm Dicke und ziemlich beliebiger Flächenausdehnung, vorbehandeln kann; und das ist gerade bei pathologischen Präparaten, bei denen es auf Übersichtsbilder über größere Flächen ankommt, ein nicht zu unterschätzender Vorteil.

Was die von mir mit den vorstehend beschriebenen Methoden untersuchten Tumoren anbetrifft, so habe ich 4 Gliome, 2 des Großhirns, 1 des Pons und der Medulla oblongata und 1 von der Medulla spinalis ausgehendes, welches von Benda und Fränkel schon in extenso beschrieben wurde, genau durchgesehen. Auf eine makroskopische Beschreibung der Tumoren, welche nichts Besonderes bieten würde, will ich verzichten, auf die histologische im allgemeinen nur so weit eingehen, wie das für die Betrachtung der Centralkörperverhältnisse nötig ist.

Fall 1. Gliom des Großhirns. In der Wucherungszone des Tumors finden sich große Gliazellen, etwas größer als normale. Der mit mehreren Kernkörperchen versehene Kern ist manchmal rund, gewöhnlich mehr oval oder spindelförmig, oft zackig und buchtig, mit gut ausgebildetem Protoplasmaleib, der ebenfalls meist Spindelform zeigt. Mehr nach dem Centrum des Tumors zu werden die Zellen immer zahlreicher, die Formen der Zellen und Kerne immer unregelmäßiger. Was die Lage der Zellen zueinander anbetrifft, so liegt ein Teil von ihnen in großen Bändern und Zügen angeordnet, die sich teilweise gegenseitig durchflechten; andere liegen scheinbar regellos durcheinander. Eine radiäre Anordnung zu den übrigens ziemlich spärlich vorhandenen Gefäßen, wie sie in Gliomen häufig vorkommt, und wie ich sie an zwei Gliomen sehr schön ausgeprägt sah, ist hier nirgends vorhanden. Die in allen Teilen des Tumors sehr reichlich vorhandenen Gliafasern folgen in den Bändern deren Verlauf, an anderen Stellen bilden sie unregelmäßige Netzwerke.

Zwischen den die Hauptmasse der Tumorzellen ausmachenden ovalen bis spindelförmigen Zellen, finden sich in großer Anzahl Elemente, die den von Bonome sogenannten gliogenetischen Zellen gleichen, große, polygonale Zellen, deren Kerne, häufig 2 oder 3, manchmal auch nur einer, meist denen der oben beschriebennn Zellen gleichen, oft aber auch ganz unregelmäßig gelappt sind. Ihr Protoplasma ist durch Alizarin schön kupferrot gefärbt, und zeigt häufig lange Ausläufer, die sich auffasern und anscheinend continuirlich in dunkelblau gefärbte Gliafasern übergehen. Die Zellen bilden den Übergang zu noch größeren, den von Storch als Monstregliazellen bezeichneten

Gebilden, welche bis auf die weit beträchtlichere Größe den eben beschriebenen gleichen; nur zeigen sie gewöhnlich noch stärker ausgebildete Protoplasmaausläufer. Der, bezw. die Kerne sind bei beiden Zellarten meist excentrisch, oft ganz am Rande des Zellleibes gelagert. Während ich bei den kleineren gliogenetischen Zellen häufig mehrere voneinander vollständig getrennte Kerne fand, sah ich bei den Monstregliazellen recht oft einen stark gelappten Kern, dessen einzelne Lappen nur durch ganz dünne, stark gebogene Brücken zusammenhingen. Diese Riesenzellen, welche die Größe der Vorderhornganglienzellen des Rückenmarks erreichten, fanden sich nur in den Randpartien des Tumors, während die Gliogenen bis ins Centrum der Geschwulst, wenn auch dort spärlicher vorkamen. Riesen- und gliogenetische Zellen fanden sich gewöhnlich zu mehreren zusammenliegend, nur durch wenige kleine Gliazellen oder dünne Faserbündel voneinander getrennt. Schließlich fanden sich auch noch ganz vereinzelt Ganglienzellen und Achsencylinder in den Grenzpartien des Tumors.

In allen bisher beschriebenen Arten von Tumorzellen fand ich Mitosen, und zwar in sämtlichen Stadien. Die meisten Mitosen in den spindelförmigen Zellen, die ja auch die Hauptmasse der Tumorzellen ausmachen, spärlichere in den gliogenetischen und Riesenzellen. Während in den Spindelzellen nur typische Mitosen vorkommen, sah ich bei den größeren Elementen auch zahlreiche atypische.

Was nun die Centralkörperchen anbetrifft, so finden sich in den Spindelzellen und den ihnen ähnlichen Formen sehr dicht am Kerne gelegene Doppelstäbchen, d. h. sehr kleine, meist parallel gelagert, teilweise auch gekreuzte stäbchenförmige Gebilde, welche sich intensiv mit der betreffenden Farbe gefärbt hatten und ganz scharf vom Protoplasma, welches um sie herum meist einen hellen Hof zeigte, abgegrenzt waren. Durch ihre Lagerung in der größten Nähe des Kernes und das dichte Netz der die Zelle umgebenden und sie häufig kreuzenden Gliafasern sind sie oft recht schwierig aufzufinden. Ihre Unterscheidung von den Gliafasern, die mit ihren scharfen Knickungen bei mancher Einstellung leicht den Eindruck von kurzen Stäbchen machen, kann durch Gebrauch der Mikrometerschraube ohne Schwierigkeit bewerkstelligt werden.

Während das Vorhandensein von zwei solchen Stäbchen die Regel ist, finden sich auch nicht zu selten, besonders in etwas größeren und unregelmäßiger gebauten Zellen, mehrere Paare von Stäbchen; manchmal in diametral sich gegenüberliegenden Zellteilen, oft auch auf einen Haufen zusammengelagert. In den Mitosen dieser Zellart fanden sich meist statt der Stäbchen kugelige, oft an den Spindelpolen gelagerte, intensiv gefärbte Gebilde. Nur einige Male sah ich an sich teilenden Zellen stäbchenförmige Centralkörper.

Die Centralkörperbefunde bei Gliogenen- und Riesenzellen kann ich, da sie im allgemeinen die Gleichen sind, zusammen beschreiben. Während bei den gewöhnlichen Tumorzellen der Befund von 2 Stäbchen die Riegel bildet, eine Vermehrung der Centralkörperzahl, wenn auch nicht selten, so doch die Ausnahme ist, so findet sich bei den letztgenannten Zellgruppen gerade das umgekehrte Verhältnis. Centralwärts von dem peripherisch gelegenen Kern, bezw. den Kernen, häufig fast genau in der Mitte des Zellkörpers, finden sich größere Haufen von Centralkörperchen, die den vorhin beschriebenen stäbchenförmigen Elementen an Größe und Färbbarkeit gleichen, gleich ihnen meist Doppelstellung zeigen und ebenfalls von einem etwas helleren Protoplasmahof umgeben sind. Oft findet man auch die Stäbchen, statt in einem größeren Haufen zusammenliegend, über den ganzen Zellleib zerstreut; aber auch hierbei treten die Stäbchen meist paarweise auf. Bei den Riesenzellen mit stark gelappten Kernen fanden sich öfter mehrere dicht vor dem Centralende der einzelnen größeren Kernsegmente gelegene Centralkörperhaufen, deren jeder von einem deutlichen hellen Hof umgeben war. Eine Centrodesmose im Sinne Heidenhains konnte ich weder bei ihnen, noch bei den centralgelegenen bemerken.

Die meist regelmäßigen Mitosen dieser Zellarten zeigten an typischer Stelle, d. h. an den Spindelpolen, stets nur ein Centralkörperchen, und zwar auch dies selten in Stäbchenform, meist als kreisrundes Körnchen; doch finden sich oft noch dicht neben den Spindelpolen oder an anderer Stelle des Zellleibes mehrere weitere, bei der Mitose ganz unbeteiligte Centralkörperchen. Über die atypischen Kernteilungen der Riesengliazellen, bei denen teilweise diese überzähligen Centrosomen in interessantem Ver-

hältnis zur Mitose stehen, wird an anderer Stelle berichtet werden.

Mein zweiter Fall (Gliom eines Stirnlappens einer 65jährigen Frau) schließt sich in Bezug auf den histologischen Befund eng an den eben beschriebenen an. In Schnitten durch die Grenzpartien des Tumors folgt auf eine Schicht, in der die Gliakerne nur wenig vermehrt sind, eine breite Zone, in der mit schwachen Vergrößerungen nur wenig Gliafasern zu erkennen sind, und die auch am frischen Präparat mehr durchsichtig aussah, als die anderen, mit reichlichen Gliafasern versehenen Abschnitte. In dieser Übergangszone finden sich vorwiegend große, häufig mehrkernige Zellen mit großem Protoplasmaleib, von der Form der gliogenetischen und Monstregliazellen. Ich möchte übrigens bei dieser Gelegenheit bemerken, daß die Unterschiede zwischen diesen beiden Zellarten mir durchaus nicht ausgesprochen zu sein scheinen, und daß eigentlich nur die Größe des Zellleibes den Ausschlag dafür gibt, ob man ein bestimmtes Exemplar zur einen oder anderen Gruppe rechnen will. Bei beiden finden sich dieselben Kern- und Protoplasmaformen, besonders auch die langen Zellausläufer, die sich an den Enden auffasern. Auch die Centralkörper zeigen in Bezug auf Größe, Anzahl und Anordnung in beiden Zellarten keine Unterschiede.

Aus derartigen Zellen von bedeutender Größe nun setzt sich die Übergangsschicht zusammen, und zwar fällt besonders die Größe der Zellfortsätze auf, die sich mit Immersion häufig ohne Mühe durch mehrere Gesichtsfelder hindurch verfolgen lassen. Ganz wie es Storch beschrieben hat, färben sie sich nach kürzerem oder längerem Verlauf dunkler, so wie die Gliafasern, und lösen sich in Faserbündel auf, die von Gliabündeln nicht mehr zu unterscheiden sind. Häufig sah ich auch diese Faserbündel an kleine Gefäße radiär herantreten, wie das ebenfalls von anderen Autoren schon zutreffend beschrieben worden ist. Eine Anordnung der Zellen und Fasern in Bändern, wie sie im ersten Falle sehr deutlich waren, konnte ich hier nicht wahrnehmen. Vielmehr war das typische im Bilde der Übergangszone gerade die ganz unregelmäßige Anordnung und außerordentlich Vielgestaltigkeit der großen, protoplasmareichen und stark verzweigten Zellen, dabei verhältnismäßig spärliches Auftreten

ausgebildeter Gliafasern. Ganglienzellen und Achsencylinder waren in der Übergangsschicht selten, desgleichen vermißte ich das häufigere Vorkommen von Mitosen. Während im vorigen Falle stellenweise sehr zahlreiche Kernteilungsfiguren aller Zellarten, auch der gliogenetischen und Riesenzellen, vorhanden waren, fanden sich hier nur spärliche Mitosen in Tumorzellen von normaler Größe; in gliogenetischen und Riesenzellen gar keine. Auch das Vorkommen von Kernreihen, die von einem gemeinsamen dünnen Protoplasmaleib und einem dichten Fasernetz umgeben sind und die von Bonome als durch amtitotische Teilung entstanden angesehen werden, konnte ich nicht feststellen. Dagegen fand ich mehrmals in den typischen Riesenzellen die Kerne in einer Reihe hintereinanderliegend, sich manchmal gegenseitig dachziegelförmig überdeckend. Nach dem Centrum des Tumors zu werden die Zellen protoplasmaärmer, die Zellfortsätze spärlicher und kürzer, dafür nimmt der Reichtum an Gliafasern zu, und die Geschwulst nähert sich in ihrem Aussehen überhaupt mehr dem gewöhnlichen Bilde der Gliome. Besonders ist die typische radiäre Anordnung von Fasern und Zellen zu den zahlreich vorhandenen Gefäßen sehr ausgeprägt. Das Verhalten der Centralkörperchen ist im allgemeinen dasselbe, wie im ersten Fall, nur daß sich, entsprechend der größeren Häufigkeit protoplasmareicher Zellen, auch öfters eine größere Anzahl von Centralkörperchen in der einzelnen Zelle findet. Wir sehen also fast überall die oben beschriebenen Doppelstäbchenformen, meist ein. häufig auch 2, 3 und 4 Paare über den Zellleib zerstreut, oft von einem hellen Protoplasmaleib umgeben.

Die beiden anderen von mir untersuchten Fälle betreffen Pons- und Rückenmarksgliome. Das eine ist in einer Publikation von Benda und Fränkel schon des näheren beschrieben. Es besteht aus mäßig großen Zellen mit cylindrischen oder walzenförmigen Kernen und enthält eine außerordentliche Menge von Gliafasern. Fasern und Zellen sind in Zügen und Bändern angeordnet, welche sich wirbelartig durchschlingen. Die radiäre Stellung zu den Gefäßen ist außerordentlich deutlich ausgesprochen. Riesenzellen und gliogenetische Zellen sah ich in dem Tumor, von dem ich übrigens nur einzelne Teile untersuchen konnte, nicht, ebensowenig Kernteilungsfiguren.

Der letzte meiner Tumoren schließt sich diesem eben beschriebenen in Bezug auf den histologischen Befund fast völlig an, nur daß vielleicht die Gliafasern nicht ganz so stark wie im vorigen Falle entwickelt sind.

In diesen beiden Tumoren nun zeigten sich interessante Verhältnisse in Bezug auf die Centralkörperchen. Benda sah in dem von ihm untersuchten Tumor neben den Kernen sternförmige und gänseblümchenähnliche Figuren, die sich aus sehr kleinen, intensiv gefärbten Stäbchen zusammensetzen und im Centrum ein Körnchen oder eine Vacuole enthielten. Er hielt sie für Centralkörperchen und gab an, daß er sie trotz eifrigen Suchens in anderen Tumoren nicht gefunden hätte. Ich sah sie außer in diesem Tumor auch in der zuletzt erwähnten Geschwulst in ganz ähnlichen Formen und kann die kurze Beschreibung Bendas noch in einigen Punkten erweitern. Bei geeigneter Färbung sieht man in beiden Tumoren oft schon mit starken Trockensystemen dicht neben den einzelnen Kernen liegende Flecke, die etwas dunkler als das übrige Protoplasma getönt sind, leichte Körnung zeigen und manchmal fast ein Viertel der Größe des Kerns erreichen. Bei Anwendung von Immersionssystemen unterscheidet man in dem dunklen Flecke eine Menge intensiv gefärbter, ganz kleiner Stäbchen, die zu Gänseblümchen- oder Rosettenfiguren von oft auffallender Regelmäßigkeit zusammentreten. Diese regelmäßigen Figuren sah ich besonders häufig im Bendaschen Falle, und zwar sowohl in längs-, als auch in quergetroffenenen Zellzügen. In einigen faserärmeren Partien waren sie besonders leicht und schön zu sehen, doch konnte man sie auch noch neben dichten Gliafaserbündeln auffinden. Außer diesen Formen fanden sich auch häufig größere Kreise, ebenfalls aus radiär angeordneten Stäbchen bestehend, oder mehr längsovale Figuren mit oder ohne Korn oder Stäbchen in der Mitte, endlich unregelmäßige Haufen von 10—20 Stäbchen oder Körnchen, welche häufig Doppelstellung zeigten. Zellen mit nur einem Stäbchenpaar sah ich in beiden Tumoren spärlich, besonders im Bendaschen Falle waren fast nur größere Haufen Centralkörperchen vorhanden. In dem anderen Tumor fand ich dagegen alle möglichen Zwischenstufen zwischen einfachen Doppelstäbchen und den Gänseblümchenformen. Neben einer geringen

Vermehrung der Centralkörperchen in einzelnen Zellen findet sich in anderen die Bildung größerer, unregelmäßig angeordneter Haufen mit oder ohne Beibehaltung der Doppelstellung. In anderen wieder zeigt sich eine Andeutung radiärer Anordnung und schließlich in der Mehrzahl der Fälle wieder die schönen, ganz regelmäßig gebauten Rosetten und Kreise. Das Protoplasma, in dem diese Gebilde liegen, ist stets etwas dunkler getönt, als der übrige Zellleib. Eine Begrenzung der Stäbchen oder Körnerhaufen gegen das Protoplasma, etwa durch eine Membran oder sonstwie, ist nirgends vorhanden.

Ich habe bis jetzt die neben den Kernen im Zellleib gelegenen, intensiv gefärbten Stäbchen und Körnchen stets als Centralkörperchen bezeichnet, ohne einen Beweis für ihre Centralkörperchennatur beizubringen. Dieser Beweis ist für die beiden zuerst beschriebenen Fälle, in denen es sich um einfache Doppelstäbchen handelt, leicht zu führen. Als Kriterium für die Centralkörpernatur einer Zelldifferenzierung gilt an der ruhenden Zelle vor allem die intensive Färbbarkeit mit gewissen Farbstoffen, deren am längsten bekannter und am meisten gebrauchter das Eisenhämatoxylin ist, und zu denen nach Bendas Untersuchungen auch die von mir angewandten Farbstoffe gehören. Die intensiv gefärbten Gebilde, Körnchen oder Stäbchen, liegen im Zellprotoplasma, meist von einem anders als das übrige Protoplasma gefärbten Hof umgeben. Dieser Hof ist je nach der Beschaffenheit der Zelle und des Farbstoffes heller oder dunkler. Man vermißt in ihm die in der übrigen Zelle vorhandenen Differenzierungsmerkmale. Bei der mitotisch sich teilenden Zelle finden sich dieselben intensiv gefärbten Stäbchen oder Körnchen gleichfalls in einem besonders gekennzeichneten Protoplasmahof an den Spindelpolen. Alle diese Kriterien, die intensive Färbbarkeit, die Körnchen- oder Stäbchenform, die Lage in einen besonders charakterisierten Hof (Analogon des Archiplasma der Geschlechtszellen (Boveri, Benda) oder Idiozoma (Meves)), das Vorkommen an den Spindelpolen während der Mitose treffen in beiden Fällen zu. Die Vermehrung der Centralkörperzahl in den Riesenzellen ist ebenfalls eine gut bekannte Tatsache, welche schon von Heidenhain und anderen Autoren schön beschrieben worden ist. Auch das Vorhandensein getrennter Centralkörper-

gruppen in Riesenzellen mit stark gelappten Kernen stimmt mit Heidenhains Beobachtungen vollkommen überein.

Während an der Centralkörpernatur dieser Doppelstäbchen und Stäbchengruppen kein Zweifel bestehen kann, ist die Natur der großen, symmetrisch angeordneten Stäbchengruppen in den beiden zuletzt beschriebenen Fällen schon bedeutend schwerer festzustellen.

Bonome sagt bei der Beschreibung der gliogenetischen Zellen: „Inmitten des Protoplasma bemerkt man manchmal runde granulierte Bildungen, welche uns an Nebenkerne erinnern, die aber nichts anderes sind, als quergeschnittene, im optischen Schnitt getroffene Bündelchen.“ Ich glaube nach dieser Beschreibung, daß er dieselben oder ähnliche Dinge, wie ich sie in meinen beiden letzten Fällen fand, gesehen hat. Die Unrichtigkeit seiner Meinung, daß es sich um optische Querschnitte von Faserbündeln handelte, läßt sich in diesem Falle leicht nachweisen. Es sprechen dagegen folgende Erwägungen. Inmitten des Protoplasmaleibes der Gliazellen sind noch nie Fasern beobachtet worden. Weigert betont ausdrücklich, daß die einzelnen Fasern, welche auf den ersten Blick durch die Zellen hindurchzugehen scheinen, über oder unter den Zellkörper verlaufen, ohne mit ihm in irgendwelche Verbindung zu treten. Der von späteren Untersuchern festgestellte Zusammenhang der Gliafasern mit einzelnen gliogenetischen oder Riesenzellen ist ebenfalls nie derartig, daß die Fasern durch die Zelle hindurchgehen. Es findet sich entweder an den Protoplasmafortsätzen eine allmählichere intensivere Färbung und Auffaserung der Fortsätze, welche dann von Gliafasern in keiner Weise mehr zu unterscheiden sind, oder der ganze peripherische Teil des Zellprotoplasmas ist intensiver gefärbt und Faserbündel lagern sich direkt an ihn an. Jedenfalls ist der centrale Teil des Protoplasmakörpers, in dem die betreffenden Differenzierungen liegen, stets frei von Fasern. Zweitens waren dieselben Stäbchengruppen unter anderem auch sehr deutlich in den radiär gerichteten Tumorzellen um die Gefäße herum nachweisen. Die Faserbündel sind an diesen Stellen ebenfalls radiär gerichtet und verlaufen in Ebenen, die fast genau senkrecht zur Längsachse des betreffenden Gefäßes liegen. Dagegen sind zirkulär um die Gefäße laufende Faser-

bündel von der Dicke, wie sie den Körnerhaufen entsprechen müßte, nicht vorhanden. Schließlich haben wir auch an dickeren Schnitten die fraglichen Gebilde sorgfältig untersucht und fanden sie stets als kurze, an beiden Enden scharf begrenzte Stäbchen, bezw. als Körnchen.

Da es sich also hier nicht um quer- oder schräggeschnittene Faserbündel handeln kann, so bleibt eigentlich nur die Annahme übrig, daß wir es mit Centralkörperhaufen von allerdings ungewöhnlicher Form zu tun haben. Diese Annahme wird noch bestärkt durch die Ähnlichkeit mit dem Centralkörperballen in wuchernden Ependymzellen und durch das Auffinden von Übergangsformen von gewöhnlichen Doppelstäbchen zu regelmäßigen Stäbchenrosetten. Solche Übergangsform fand ich, wie oben erwähnt, in einem der beiden Tumoren in großer Anzahl. Was die Ähnlichkeit mit den von Benda als Centralkörper festgestellten Stäbchenhaufen in flimmerlosen Ependymzellen betrifft, so findet man auch in ihnen neben regellos angeordneten Haufen Gruppen mit einer Andeutung von radiärer Anordnung. Da nun aber einmal die Stammverwandtschaft von Glia- und Ependymzellen bekannt, zweitens die Geschwulstzellen in beiden Tumoren Ependymzellen an Größe und Form außerordentlich ähnlich sind, und endlich diese Ähnlichkeit sich auch funktionell, nämlich durch das Vorhandensein centralcanalähnlicher Gebilde zeigte, so können wir auch aus der somatischen Ähnlichkeit der Gebilde wohl auch auf eine ähnliche Funktion schließen, soweit von einer Funktion der Centralkörperhaufen, wenigstens in der vorhandenen Anordnung, überhaupt die Rede sein kann. Die wichtigste Funktion der Centralkörperchen, die wir allerdings auch nur ihren äußeren Erscheinungen nach, nicht in ihrem inneren Wesen kennen, ist die bei der Kernteilung. Kernteilungsfiguren habe ich aber in beiden Tumoren nicht gesehen. Es ist auch garnicht einzusehen, wie die regelmäßig angeordneten Centralkörper sich bei der Mitose verhalten sollten. Die Vielheit der Centralkörper wäre ja an und für sich kein Hindernis für das Zustandekommen von Mitosen, typischen und atypischen, wie ich beide mehrfach in den Riesenzellen meines ersten Tumors beobachtete. Bei den typischen Mitosen scheinen sich stets nur zwei Centralkörper zu beteiligen, die anderen bleiben ganz unbeteiligt seitlich liegen;

die atypischen scheinen dagegen gerade durch die Beteiligung von mehr als zwei Centralkörperchen zustande kommen. Darüber wird anderen Ortes mehr berichtet werden. Jedenfalls aber waren in diesen Riesenzellen die Centralkörperhaufen ohne irgendwelche regelmäßige Anordnung. Es wäre nun zwar nicht unmöglich, daß auch die regelmäßigen Gruppen vor oder bei Beginn einer Kernteilung die symmetrische Anordnung aufgäben und sich in der bekannten Weise beteiligten. Ich neige jedoch mehr der Ansicht zu, daß die regelmäßige Anordnung der Centralkörper ein Zeichen dafür ist, daß die Zelle ihrer Teilungsfunktion entweder zeitweise oder, was noch wahrscheinlicher ist, dauernd entsagt hat.

Auch zu einer anderen Funktion der Gliazellen, die Bildung von Gliafasern steht die Bildung symmetrisch angeordneter Centralkörpergruppen anscheinend in keiner Beziehung. Ich fand in meinen Tumoren keine Abhängigkeit der Faserbildung von Zahl und Anordnung der Centralkörper.

Was die Neigung der Gliomzellen betrifft, große Mengen von Centralkörperchen zu bilden, so ist sie wohl als ein Rückschlag auf die Grundform der Gliazellen, die Ependymzellen, zu erklären. In flimmerlosen Ependymzellen fand Benda größere Haufen und Ballen von Centralkörperchen, die aufrückten und sich später als Basalkörperchen anordneten. Eine regelmäßige Anordnung der in der Tiefe liegenden Ballen war nicht zu konstatieren, doch fand Benda an einem ähnlichen Objekt an den flimmerlosen Epithelien der Epididymis, manchmal eine ähnliche kreisförmige Anordnung, wie ich sie bei Beschreibung der Centralkörpergruppen erwähnte und welche man als Vorform für die Anlagerung der Centralkörper, als Basalkörper am graden, freien Rande der Flimmerzellen ansehen kann.

Ich möchte übrigens nicht unterlassen, eines Präparates des Rosenthalschen Tumors Erwähnung zu tun, welches Professor Benda der Güte des Herrn Dr. Rosenthal verdankt und das er nach seinen Methoden gefärbt hat. In dem betreffenden Schnitt finden sich zahllose sogenannte neugebildete Centralkanäle. Die Tumorzellen haben also funktionell auf ihre Urformen zurückgegriffen, und man sollte bei ihnen auch u.a. die den wuchernden Ependymzellen eigentümlichen Centralkörperballen

oder Basalkörper erwarten. Es finden sich aber ausschließlich typische Doppelstäbchen, wie gewöhnlich am Centralkanalependym Erwachsener. Auf Flachschnitten durch die Ependymschicht sieht man fast genau dieselben Bilder, wie sie Heidenhain und Cohn in ihrer Arbeit über die Mikrocentren beim Vogelembryo abbilden. In der Mitte der sechseckigen durch die deutlich gefärbten Schlußleisten begrenzten Felder zwei kleine, intensiv gefärbte Körnchen oder Stäbchen.

Was die Ursache der regelmäßigen Anordnung der Centralkörperhaufen betrifft, so ist man natürlich von vornherein geneigt, das Heidenhainsche Spannungsgesetz zur Erklärung heranzuziehen. Es hätten sich also danach im vorliegenden Falle nicht bloß Kern und Centralkörperchen so angeordnet, wie das am besten der Gleichgewichtslage der Zelle entspräche, sondern die Centralkörper hätten sich auch untereinander in diese zweckentsprechende Lage gebracht. Eine exakte Entscheidung dieser Frage ist natürlich nur dann möglich, wenn man nach Zerlegung geeigneter Zellen in Serienschnitte eine plastische Rekonstruktion der Zelle vornähme. Da ich das nicht getan habe, so kann ich diese Erklärung weder unbedingt annehmen, noch verwerfen. Ich möchte zu diesem Punkt nur eine Bemerkung anführen. Die Gleichgewichtslage einer Zelle wird nicht nur von ihren eigenen Componenten, also Protoplasma, Kern und Centrosom abhängen, sondern auch von den Massen, die in ihrer Umgebung liegen. Wenn also gleichgroße und gleichgebaute Zellen unter denselben äußeren Verhältnissen stehen, so muß man bei ihnen auch eine konstante Lagerung der einzelnen Componenten nicht nur zueinander, sondern auch zu gewissen festen Punkten annehmen. Heidenhain hat bei gewissen Geweben diesen Schluß schon gezogen und hat weiter z. B. an Epithelschichten aus dieser konstanten Lagerung von Centralkörper und Kern zur freien Oberfläche eine konstante Stellung der Teilungsebene der einzelnen Zellen, damit auch das Wachstum eines Gewebes in einer bestimmten Richtung zu erklären gesucht. In meinen Tumoren nun haben wir in den um die Gefäße liegenden radiär angeordneten Zellmassen Gewebe, deren Zellen fast genau von gleicher Größe und gleichem Bau sind, und bei denen man auch das Wirken gleicher äußerer Einflüsse annehmen kann,

wenigstens bei den auf einem Radius oder auf einem konzentrischen Kreise gelegenen. Man müßte also erwarten, daß an solchen Stellen die Lage der Zellteile vorauszusagen wäre; z. B. daß die Kerne stets distal, die Centrosomen proximal zum Gefäß liegen. Das ist aber nach meinen Präparaten nicht der Fall.

Um die Ergebnisse meiner Untersuchung ganz kurz zusammenzufassen: In zwei untersuchten Tumoren fand ich in der Hauptmasse der Geschwulstzellen Centralkörper in Doppelstäbchenform; eine geringe Vermehrung der stäbchenförmigen Elemente war häufiger zu konstatieren. In den sehr zahlreich vorhandenen gliogenetischen und Riesenzellen fanden sich fast ausnahmslos viele, meist in der Mitte des Zellkörpers gelegene stäbchenförmige Centralkörper. Mitosen waren in allen Arten von Tumorzellen vorhanden. Bei allen Arten von Mitosen, regelmäßigen und unregelmäßigen, waren die Centralkörper in der beschriebenen Weise beteiligt. In zwei anderen Tumoren, welche sich aus ependymähnlichen Zellen zusammensetzen, fanden sich neben spärlichen Doppelstäbchen die Centralkörper in großen, meist rosetten- oder ringförmigen Haufen angeordnet. Mitosen waren in diesen Zellarten nicht aufzufinden. Die Bildung vieler Centralkörper in einer Zelle scheint ein Erbteil von den stammverwandten Ependymzellen zu sein, bei denen sich aus den unregelmäßigen Ballen die regelmäßig angeordneten Basalkörper mit Cilien entwickeln. Die kreis- oder rosettenförmige Anordnung der Centralkörper ist vielleicht als eine rudimentäre Flimmerzellenbildung aufzufassen.

Zum Schluß ist es mir eine angenehme Pflicht, meinem hochverehrten Chef, Herrn Prof. Benda, für die Anregung zu dieser Arbeit, sowie für seine liebenswürdige Unterstützung bei ihrer Abfassung meinen herzlichen Dank auszusprechen.

Litteratur.

C. Benda: Anatom. Bemerkungen zu A. Fränkels Vortrag: Über Geschwülste der Rückenmarkshäute. Deutsche med. Wochenschrift. 1898. No. 3. — Über neue Darstellungsmethoden der Centralkörperchen und die Verwandtschaft der Basalkörper der Cilien mit Centralkörperchen. Verhandlungen der physiolog. Gesellsch. zu Berlin. 1901—1902. No. 1—2. — Die Mitosenfärbung und

andere Methoden zur Untersuchung der Zellsubstanzen. Verhandlungen der anatom. Gesellsch. 15. Versammlung in Bonn, 1901.

Bonome: Bau und Histogenese des patholog. Neurogliagewebes. Dieses Archiv, Bd. 168, 1901.

Alfred Fischer: Fixierung, Färbung u. Bau d. Protoplasma. Jena 1899.

Heidenhain und Cohn: Mikrocentren in den Geweben des Vogelembryos. Morpholog. Arbeiten, Bd. 7, 1897.

Heidenhain: Mikrocentren mehrkerniger Riesenzellen. Morpholog. Arb. Bd. 7, 1897. — Neue Untersuchungen über die Centralkörper und ihre Beziehungen zum Kern und Protoplasma. Archiv für mikroskopische Anatomie. Bd. 43. — Darstellung der Centralkörper durch Eisenhämatoxylin. Zeitschrift für wissenschaftliche Mikroskopie. Bd. 13, 1896.

Henneguy: Sur les rapports des cils vibratiles avec les centrosomes. Arch. d'anatomie microscop. 1868. T. I.

E. Müller: Studien über Neuroglia. Archiv für mikroskopische Anatomie 1899. Bd. 55.

Rosenthal: Zieglers Beiträge, Bd. 23.

Storch: Patholog.-anatom. Vorgänge am Stützgerüst des Centralvervensystems. Dieses Archiv, Bd. 157.

Ströbe: Zieglers Beiträge, Bd. 18.

C. Weigert: Beiträge zur Kenntnis der normalen menschlichen Neuroglia Festschrift. Frankfurt a. M. 1895.

Erklärung der Abbildungen auf Taf. VIII.

Fig 1. Fall I. a Tumorzelle (Kern) mit Doppelstäbchen in einer Kernausbuchtung. b Größere Zelle mit mehreren Centralkörperchen. (Vergr. bei a und b etwa 2500 fach).

Fig. 2. Riesenzellen mit Schwärmen v. Centralkörperchen. Vergr. etwa 1250 fach.

Bei 1a und b ist das im Präparat sehr blaß gefärbte und unscharf begrenzte Protoplasma ganz fortgelassen; bei Fig. 2 die Protoplasmafortsätze.

Fig. 3. Fall II. Längliche Zellen mit Doppelstäbchen.

Fig. 4. Kernteilung einer Tumorzelle; rechts unten ein Doppelkorn.

Fig. 5 und 6. Zellgruppen mit Centralkörperhaufen (aus dem Benda-Fränkelschen Fall), Rosetten- und Kreisformen.

Fig. 7, 8, 9, 10. Fall IV. Zellen und Zellgruppen. Übergangsformen zwischen Zellen mit wenigen Centralkörpern zu solchen mit unregelmäßig angeordneten Schwärmen, und schließlich zu Zellen mit annähernd regelmäßiger Rosettenform. (g bis m nach etwa 1000 facher Vergrößerung etwa auf das 3 fache vergrößert gezeichnet.

Fig. 11 und 12. Rosenthalscher Tumor: Fig. 11. Neugebildeter Centralkanal mit nach dem Lumen zu gelegen Doppelstäbchen. Vergr. etwa 650. Fig. 12. Aus der Wand eines neugebildeten Centralkanals (etwas schräg geschnitten); in den polygonalen, von deutlich gefärbten Kittleisten begrenzten Zellkörpern intensiv gefärbte Doppelstäbchen. Vergr. etwa 1000.

XIV.

Die Verödung und hyaline Entartung der Malpighischen Körperchen der Niere.

(Aus dem Pathologischen Institut in Göttingen.)

Von

Privatdozent Dr. Th. Tschistowitsch in St. Petersburg.

(Hierzu Tafel IX.)

Sowohl die akuten und chronischen Nierenentzündungen, als auch die Störungen der Blutzirkulation und der Harnableitung haben stets eine Läsion der Malpighischen Körperchen zur Folge, die schließlich zu ihrer Verödung führen kann; dazu gesellt sich nicht selten eine hyaline Entartung derselben. Die Obliteration der Malpighischen Körperchen kann auf verschiedene Weise zu stande kommen, je nach den Ursachen, welche sie hervorgerufen haben; dementsprechend können die aus den Malpighischen Körperchen entstandenen Hyalinkugeln, die wir bei der Untersuchung kranker Nieren finden, eine verschiedene Herkunft haben. Bei der Färbung auf Hyalin tritt es tatsächlich sofort hervor, daß eine solche Kugel garnicht chemisch gleicher Natur in allen ihren Teilen ist; das hängt davon ab, auf welche Weise sie sich gebildet hat. Wir können zuweilen beobachten, daß das Centrum der Kugel aus Massen besteht, die im Verhalten zum Pikrofuchsin dem Colloid ähnlich sind, denn sie färben sich in orange-rotem Ton, während ihre Peripherie den Charakter eines echten Hyalins aufweist; mit anderen Worten, der Gefäßknäuel bei eingetretener hyaliner Entartung pflegt nicht dasselbe Produkt zu geben, das aus der Kapsel entsteht. Die Verödung des Malpighischen Körperchens hat andererseits

nicht notwendigerweise seine hyaline Degeneration zufolge, oft trifft man Nieren, deren entartete Körperchen so gut wie gar kein Hyalin enthalten. Es ist klar, daß die Hyalinbildung von der Art des zur Verödung der Malpighischen Körperchen führenden Erkrankungsprozesses abhängig ist.

Die hyaline Degeneration der Malpighischen Körperchen der Nieren gilt für eine gründlich aufgeklärte Frage der pathologischen Anatomie. Bei der Durchsicht klassischer Lehrbücher finden wir überall dieselbe Beschreibung des Prozesses, die sich kurz in folgenden Zügen zusammenfassen läßt: entweder entsteht zuerst eine interstitielle Nierenentzündung, mit Bindegewebswucherung um die Bowmanschen Kapseln herum; das führt zu einer fibrösen Verdickung derselben mit Schrumpfung und Verödung der Glomeruli; dann tritt zuletzt hyaline Entartung des ganzen Körperchens hinzu; oder wir haben eine primäre Verödung infolge von Arteriosklerose, Thromben u. s. w., und Degeneration des Glomerulus, wobei die Kapsel einfach um den hyalin entarteten Knäuel kollabiert (siehe die Lehrbücher von Ziegler, Schmaus, Coats u. a.). Obwohl die Frage über die hyaline Entartung der Malpighischen Körperchen scheinbar auf fester Basis steht, bleiben doch noch mindestens 2 Punkte, die einer weiteren Aufklärung bedürfen: es ist erstens die Unterscheidung der Hyaline des Glomerulus und der Kapsel, zweitens die Frage, wie es eigentlich zur Bildung der beiden Hyalinarten kommt, und ob der Ursprung des Hyalines immer derselbe ist.

Die Beantwortung dieser Fragen, besonders der zweiten, war die Hauptaufgabe meiner Untersuchungen, die im Sommer dieses Jahres am Göttinger Pathologischen Institut nach dem Vorschlage und unter der Leitung des Herrn Geheimrat Prof. Dr. Orth ausgeführt wurden. Es sei mir gestattet, Herrn Prof. Dr. Orth an dieser Stelle meinen verbindlichsten Dank dafür auszusprechen.

Es wurde eine Reihe von Nieren (20) untersucht, die von Leichen mit verschiedenen Läsionen des Zirkulations- und Harnapparates aufgehoben wurden: a) Nieren mit chronischen und subakuten Entzündungen (Nephritis, Glomerulonephritis), b) arteriosklerotische Nieren, c) Nieren mit Infarkten und Obliteration der Blutgefässe, d) Nieren mit verschiedenen Graden von Ob-

literation der Harnwege bis inklusive vollständige Hydronephrose. Die aufgehobenen Stückchen der Nieren waren in Flüssigkeiten von Orth, Zenker und in Alkohol gehärtet, in Paraffin eingebettet; die Schnitte waren meistens nach van Gieson, Mallory und Weigert (auf elastisches Gewebe) gefärbt.

Der Prozeß der Obliteration der Malpighischen Körperchen bei Entzündungen war besonders in den letzten Jahren sorgfältig von Böhm[1]), Goemans[2] und H. Engel[3] verfolgt, abgesehen von früheren zahlreichen Untersuchungen.

Der erste von diesen Autoren (an 2 Fällen) hat darauf hingewiesen, daß bei den chronischen Glomerulonephritiden das Bindegewebe intrakapsulär in die Malpighischen Körperchen hineinwuchert, indem es entweder am Stiel des Knäuels eindringt, und in diesem Falle aus der Adventitia vasis afferentis abstammt, oder die Kapsel an denjenigen Stellen durchbricht, wo sie (und ihre Membrana propria) infolge der Auffaserung locker und für das umgebende Bindegewebe durchgängig geworden ist. Goemans hat ein solches Hineinwuchern des Bindegewebes durch die Kapsel vollständig bestätigt, negiert aber absolut dessen Abstammung von der Adventitia der zuführenden Arterie; er behauptet, daß es aus der Kapsel selbst oder aus dem die Malpighischen Körperchen umgebenden bindegewebigen Stroma der Nieren entsteht. Woher das Bindegewebe auch abstammen möge, seine Bündel (oder Fibrillen) durchziehen den Kapselraum in verschiedenen Richtungen und ordnen sich meistens konzentrisch, wie eine Kappe oder eine Schale, um den Glomerulus herum, der allmählich zusammengedrückt wird. Die Membrana propria ist im allgemeinen, wie oben gesagt, aufgefasert, aber es wurde von Böhm darauf hingewiesen, daß sie an der Eintrittsstelle der Gefäße in der Weise verdickt werden kann, daß der Glomerulusstiel dadurch wie mit einem Ring zusammengedrückt erscheint, was zu seiner Verödung beitragen muß.

[1]) Böhm, Beitrag zur pathologischen Anatomie der Malpighischen Körperchen der Niere. Dieses Archiv Bd. 150.

[2]) La Capsule de Bowman dans les inflammations chroniques des reins. Receuil des travaux anatomo-pathologiques du laboratoire Boerhaave. Leyde 1899.

[3]) Glomerulonephritis adhaesiva. Dieses Archiv Bd. 163.

Bei dieser Art von Bindegewebseinwucherung kann der Kapselraum des Malpighischen Körperchens in mehrere Abschnitte geteilt werden, in denen noch epitheliale Deckzellen zurückbleiben; geraten sie auch in Wucherung (Glomerulonephritis epithelialis productiva subacuta), so können sie die Wände aller dieser neugebildeten Räume auskleiden, so daß eine Art von Cysten (Engel, Aschoff und Gaylord[1])) entsteht, oder sie füllen diese Räume dicht aus. Infolge des Zusammenwachsens mit den Bindegewebssträngen wird der Glomerulus auseinandergezogen und verödet allmählich. Wenn bei dieser Art der Verödung hyaline Degeneration eintritt, so verfallen derselben sowohl die Balken des Bindegewebes als auch die Reste der Glomerulusgefäße in gleicher Weise; infolgedessen entstehen hyaline Inseln, die nicht scharf abgegrenzt erscheinen, sondern allmählich ins umgebende Bindegewebsstroma übergehen. Dabei pflegen die Gefäßschlingen der Glomeruli so dicht mit den eingewucherten Bindegewebssträngen zu verwachsen, daß sie zuletzt vollständig durch dieses Bindegewebe verdrängt werden, und bei der Verödung und Entartung des Malpighischen Körperchens daselbst kaum als kleine hyaline Bildungen noch zu unterscheiden sind. Solchen Bildern sind wir auch in unserem Materiale unter Nieren, die hauptsächlich Glomerulonephritis mit einer sehr schwachen hyalinen Degeneration aufwiesen, begegnet.

Die oben geschilderte Art der Verödung Malpighischer Körperchen (Glomerulonephritis intracapsularis chronica productiva) ist als eine echte Sklerose aufzufassen. Ist dabei die Wucherung des Kapselepithels stark, so füllt sich zunächst das Lumen des Körperchens mit geschichteten Epithelzellen, die dann degenerieren und nekrotisch werden; Bindegewebe kommt nur später zum Vorschein, indem seine Fäserchen zwischen den Schichten und Schollen des Epithels durchziehen (Taf. IX, Fig. 1). Eben bei dieser letzten Form ist die hyaline Entartung, wenn sie überhaupt auftritt, sehr schwach ausgesprochen; es verfallen derselben die neugebildeten Bindegewebsstränge und die Glomerulusschlingen; deshalb kommt es niemals zur Bildung von scharf abgegrenzten Hyalinkugeln. Weit anders steht die Sache, wenn wir eine umschriebene Läsion vor uns haben, die ihre

[1]) Prakt. Kursus der pathol. Histologie. 1900.

Entartung nicht einem entzündlichen Prozeß, sondern einem Infarkt, einer Verstopfung der arteriellen Zweige oder der abführenden Harncanäle verdankt. Bei der Durchmusterung von Präparaten aus Herden, in denen entweder die Blutzufuhr eine Verminderung erlitten hat, oder eine allmähliche Atrophie des Parenchyms durch verhinderten Urinabfluß eingetreten ist, fiel mir das ganz besondere Verhalten der Membrana propria der Bowmanschen Kapsel in die Augen. Es entsteht nämlich zunächst ein Aufquellen derjenigen Partie der Membrana propria, wo sie von der Kapsel auf den Knäuel sich umschlägt, d. h. im Winkel selbst zwischen dem Stiel des Glomerulus und der Kapsel. Bei dieser Aufquellung bleibt zuweilen das Kapselepithel unversehrt; ja es scheint sogar gewuchert. Die Epithelzellen nehmen eine mehr kubische Form an und liegen locker auf der verdickten Membrana propria. An streng meridionalen Schnitten, die den Stiel des Glomerulus und den Anfang des Harnkanälchens getroffen haben, kann man zuweilen feststellen, daß dem Aufquellen die innere Schicht der Membrana propria, welche dem Epithel zugekehrt ist, anheim fällt; die Membrana selbst schlägt sich wie früher deutlich auf den Stiel des Glomerulus um, indessen ragt ihre gequollene Partie nach innen ins Lumen des Körperchens hervor. Diese partielle Aufquellung der Membrana propria geht mit hyaliner Entartung Hand in Hand. Welche Rolle das Epithel im Aufquellen der Membrana spielt, soll noch als unentschiedene Frage angesehen werden; doch ist es zu vermuten, daß sie von großem Belang sein kann.

An das Aufquellen der hyalinen Masse der Kapsel knüpft sich unmittelbar eine Spaltung und Höhlenbildung derselben an; es erscheinen in den aufgequollenen Partien unregelmäßige Spalten, in denen man zuweilen deutlich Zellen unterscheiden kann, welche die Kapsel von innen bedecken und ihren Eigenschaften nach als Epithelzellen aufzufassen sind. So wird der Eindruck gewonnen, daß ein Aufquellen der Membrana propria ihre Erweichung zur Folge hat, sodaß die Epithelzellen von dieser weichen Masse allseitig umgeben und sogar durch den Druck des Glomerulus, in dessen Richtung die aufquellende Membrana propria das Epithel vordrängt, hineingepreßt werden (Taf. IX, Fig. 2). In diesem Stadium erinnert die aufgequollene Partie an de-

calcinierten Knochen oder an osteoides Gewebe, in dessen Höhlen Zellen gelegen sind. Der Glomerulus erscheint nun wie eine Blume in den Kelch, so in die hyaline Masse eingeschoben, die nichts anderes als die aufgequollene Membrana propria der Kapsel ist. Die Entartung kann in diesem Stadium still stehen bleiben; außerdem ist die Membrana propria öfter derart verändert, daß sie an der Basis am dicksten ist und gegen die Abgangsstelle des Kanälchens zu an Dicke nach und nach abnimmt. Doch kann es auch vorkommen, daß die Verdickung und die hyaline Degeneration im Gegenteil gerade diese letzte Stelle angreift und sich sogar auf die Wand des Harncanälchens fortsetzt; das Kanälchenepithel bleibt dabei ebenso lange gut erhalten, wie wir es von der Kapsel schon kennen gelernt haben. Auf meridionalen Schnitten, die aber nicht die Achse des Malpighischen Körperchens getroffen haben, erscheint nun der Glomerulus wie mit einem Hut aus hyaliner Masse bedeckt, welche verschieden gestaltete Spalten durchziehen (eine Art von Zerklüftung derselben). Dabei ist es deutlich an Serienschnitten zu sehen, daß diese hyaline Masse ununterbrochen in die verdickte Membrana propria des Kanälchens übergeht.

Diese Bilder stehen denjenigen sehr nahe, die Böhm[1]) als Endresultat des Einwachsens von Bindegewebe aus der Adventitia vasis afferentis geschildert und abgebildet hat. Abgesehen davon, daß die Membrana propria in die scharfe äußere Grenzlinie dieser hyalinen Massen unmittelbar übergeht und weiter bis auf den Stiel des Glomerulus, wo sich diese auf denselben umschlägt, verfolgt werden kann; daß also die Membrana propria überall ununterbrochen erscheint, spricht gegen diese Annahme von Böhm der Umstand, daß in der Umgebung solcher in Verödung begriffener Malpighischen Körperchen absolut keine Wucherungsprozesse im Bindegewebe vorhanden sind; daß weiter die oben beschriebenen Balken von Anfang an den Charakter hyaliner Massen besitzen, also zu keiner Zeit Fibroblasten erkennen lassen, die hätten eingedrungen sein können, daß die Zellen, welche zwischen den Balken liegen, am ehesten Resten von Epithelzellen ähnlich sind, da sie chromatinreiche Kerne und ein (bei van Giesonscher Färbung) gelbliches Protoplasma

[1]) a. a. O.

besitzen, daß endlich es weder Goemans noch mir gelungen ist festzustellen, daß der Gefäßknäuel ein Ausgangspunkt für Bindegewebswucherung wäre. Alle diese Umstände zwingen also zur Annahme, daß die hyaline Masse an der Basis des Knäuels nur der Aufquellung der Membrana propria der Bowmanschen Kapsel ihre Entstehung verdankt.

Die Richtigkeit einer derartigen Annahme wird weiter durch die Färbung auf elastische Fasern (nach Weigert) bestätigt.

Durch Untersuchungen von Melnikow-Raswedenkow[1]) wurde festgestellt, daß elastisches Fasergewebe (welches überhaupt in den Nieren sehr sparsam verteilt ist) bei Bindegewebswucherung sich neubilden kann und in diesem Falle immer den Gefäßen folgt. Wenn wir eine Gruppe von Malpighischen Körperchen vor uns haben, die in Verödung begriffen, hyalin degeneriert im Bindegewebe liegen, so können wir ziemlich oft sehen, daß elastische Fasern solche hyalinen Inselchen rings umflechten; einige von ihnen dringen sogar bis in den Glomerulus durch den Stiel hinein. Melnikow-Raswedenkow hat sie schon angedeutet, und Herr Dr. Spirlas im Laboratorium von Prof. Orth hat sich überzeugt, daß elastische Fäserchen oft genug bei interstitieller Nephritis im Glomerulus zum Vorschein kommen. Nun aber gelingt es nie, diese elastischen Fasern mitten in der hyalinen Masse der Kapsel, besonders beim Stiele des Glomerulus, nachzuweisen: sie dringen durch die gequollene Membrana propria der Kapsel nicht, sondern schmiegen sich von außen an dieselbe, ja sie dringen, wie gesagt, zuweilen in den Stiel des Glomerulus, wo die sich hier umschlagende Membrana propria ihnen freien Eintritt gestattet.

Die elastischen Fasern um die Bowmansche Kapsel herum sind also überall von den Fäserchen des Glomerulus durch ein undurchdringbares Futteral aus Hyalin (das nichts anderes als verdickte Membrana propria ist) getrennt. Wäre dieses Hyalinfutteral aus Bindegewebe entstanden, welches an der Basis des Glomerulus durch die Kapsel eingewuchert ist, so hätten wir darin hier und da höchstwahrscheinlich kleinen elastischen

[1]) Histologische Untersuchungen über das elastische Gewebe in normalen und pathologisch veränderten Organen. Zieglers Beiträge. Bd. 26, S. 564.

Fäserchen begegnen müssen, so wie wir es z. B. im hyalin entarteten Bindegewebsstroma anderer Organe, in der Haut, in der Intima von Gefäßen u. s. w. zu finden pflegen.

Alle die oben beschriebenen Bilder können nur dann eine genügende Erklärung finden, wenn wir annehmen, daß Hyalin in solchen verödeten Malpighischen Körperchen durch Aufquellung und chemische Veränderung der Membrana propria der Bowmanschen Kapsel zu stande kommt, dagegen die central gelegenen hyalinen Massen, die etwas körnig aussehen und einen gelblichen Farbenton bei van Giesonscher Färbung annehmen, ihre Entstehung den Kapillaren des Gefäßknäuels verdanken.

Eine solche Entstehung der hyalinen Massen aus der Membrana propria wird durch die Untersuchung derjenigen Partien des Nierenlabyrinthes bestätigt, wo das Hyalin die Konturen der verdickten und degenerierten Kanälchenwände noch beibehält, im umgebenden Bindegewebsstroma aber keine Spur von Wucherung vorhanden ist. An solchen Stellen liegt die einzige Quelle für die Hyalinbildung in der Membrana propria der Kanälchenwand; nehmen wir außerdem noch den unmittelbaren Übergang dieses Hyalins ins Kapselhyalin des Malpighischen Körperchens in Betracht, so kann keine Spur von Zweifel bleiben, daß dieses letzte Hyalin auch aus der Membrana propria der Bowmanschen Kapsel entsteht.

Der Hypothese, daß den hyalinen Bildungen eine Bindegewebswucherung vorausgehen muß, war unter anderem ein Grund dadurch gegeben, daß das Kapselhyalin, ebenso wie das Bindegewebe, nach Mallory blau gefärbt wird (aber sehr tief blau, fast schwarz). Doch kann man an Präparaten, die nach Mallory gefärbt sind, immer deutlich unterscheiden, ob die blaue Masse aus blauen Bindegewebsfasern besteht, oder ob sie homogen, aber von Spalten durchsetzt ist. Bei gelungener Malloryscher Färbung tritt noch ein wichtiger Beweis zu Gunsten der Entstehung des Hyalins aus der Membrana propria hervor: sie präsentiert sich nämlich nicht blaugefärbt, wie die Bowmansche Kapsel, sondern orange; die Kapsel scheint also deutlich aus zwei Schichten zusammengesetzt, einer äußeren, blauen, aus Bindegewebe bestehenden, und einer inneren, orange gefärbten Membrana propria mit Epithel. Tritt jetzt hyaline

Degeneration und Aufquellung ein, so kann man bemerken, wie die dunkelblaue Farbe allmählich die orange verdrängt, erst fleckenweise, dann aber in ihrer ganzen Ausdehnung. Es bleibt nur noch auf einen Punkt hinzuweisen, der auf eine bindegewebige Abstammung des Hyalins (aus Fibroblasten) hinzuweisen scheint: ich meine die Anwesenheit von Kernen in den hyalinen Massen.

In den Malpighischen Körperchen, die sich allmählich in hyaline Bildungen umwandeln, sind immer mehr oder weniger zahlreiche Kerne vorhanden; teilweise werden sie für Endothelkerne der Wand des Glomerulus gehalten, teilweise für Kerne der Fibroblasten, die hineingewuchert und hyalin geworden sein sollten. Kerne beider Kategorien nehmen nach und nach an Zahl ab und schwinden endlich vollständig.

Nach Durchmusterung einer großen Zahl von Präparaten mußte ich über die Morphologie und den Charakter dieser Kerne eine andere Meinung gewinnen. Es ist nicht daran zu zweifeln, daß die central gelegenen Kerne, die mit dem Hyalin der Kapsel wie mit einem Ring umgeben sind, den Glomerulusgefäßen entstammen, zum Teil Leukocyten angehören, die in den Gefäßschlingen bei der Zirkulationsstörung stecken geblieben sind. Aber diejenigen Kerne, die peripheriewärts liegen, können wohl eine andere, nicht bindegewebige Herkunft haben. Es war schon darauf hingewiesen, daß im Anfang der Aufquellung der Membrana propria die Epithelzellen oft unverändert bleiben, dann wird die Membrana immer dicker und wandelt sich in Hyalin um, welches den Glomerulus hufeisenförmig einschließt; zu dieser Zeit degeneriert das Epithel und geht zu Grunde, sodaß nur Reste davon in den um das Hyalinfutteral sich bildenden Höhlen und Spalten, besonders um dessen Stiel herum bleiben. Die Kerne dieser Zellen haben ein chromatinreiches Gerüst und einen gekörnten, gelblich gefärbten Protoplasmaleib (bei Pikrinsäurefärbung) später aber kommen an Stelle dieser Zellen in stark degenerierten Malpighischen Körperchen andere Zellelemente zum Vorschein: erstens erscheinen Kerne von rundlicher oder ovaler, zuweilen langgezogener Gestalt, deren spärliches Chromatin ein feines Gerüst darstellt, Kerne, welche denen der Fibroblasten sehr ähnlich sind und dafür immer gehalten wurden; es können aber diese

Kerne sehr wohl nicht Fibroblasten, sondern einkernigen Leukocyten angehören. Für diese Annahme können folgende Gründe angeführt werden: diese Kerne erscheinen verhältnismäßig spät, wenn das Hyalinfutteral schon gebildet ist, sie können also unmöglich demjenigen Bindegewebe gehören, dessen Wucherung und Degeneration die Entstehung des Hyalins stets zugeschrieben wurde; denn zur Zeit wo Bindegewebe eine so tiefe hyaline Degeneration erlitten hat, wie wir sie in den Malpighischen Körperchen zu beobachten pflegen, hat es seine Kerne entweder vollständig eingebüßt, oder sie sind noch in Form schmaler, trockener und kompakter, chromatinreicher Streifchen vorhanden; hier finden wir im Gegenteil die Kerne saftig, wie in epithelioiden Zellen; endlich ist an diesen Zellen kein fusiformer Zellleib zu unterscheiden; ihr Leib ist überhaupt so gut wie garnicht zu sehen.

Alle diese Angaben müssen nothwendigerweise zum Schlusse führen, daß die beschriebenen Kerne Leukocytenkerne sind. Wir haben ja eine Anzahl von Prozessen im Körper, wo verschiedene Elemente absterben oder unbrauchbar werden: caseöse Degeneration von Tuberkeln und Gummata, Nekrosen, Fremdkörper u. dergl.; alle diese Prozesse rufen eine Ansammlung von Wanderzellen, hauptsächlich von einkernigen, wenn es sich um Zerstörung von tierischen Geweben handelt, hervor; es kann nicht Wunder nehmen, daß in die hyalinen Massen der Malpighischen Körperchen Elemente eindringen, die eine phagocytäre oder destruktive Tätigkeit auszuüben imstande sind. Damit will ich garnicht sagen, daß sämtliche Kerne von oben geschildertem Charakter für phagocytäre gehalten werden müssen; es scheint möglich zu sein, daß in die Spalten der hyalinen Kapsel echtes Bindegewebe hineinzuwuchern vermag; ich will nur betonen, daß nicht Bindegewebswucherung den Boden für die Hyalinbildung bietet, sondern daß das Bindegewebe bei der Verödung Malpighischer Körperchen zirkulatorischen Ursprungs eine untergeordnete Rolle spielt und nur spät an den Vorgängen sich beteiligt.

Die zweite Abart von Kernen, denen wir mitten im Hyalin begegnen, sind Kerne gewöhnlicher polynucleärer Leukocyten: das sind chromatinreiche, vielgestaltige Kerne, welche die Spalten

und Lücken im Hyalin einnehmen, aber nicht regelmäßig konzentrisch zur Kapsel (wie es der Fall wäre, wenn es sich um ruhende Fibroblasten gehandelt hätte) gerichtet sind, sondern in allen möglichen Richtungen liegen; zuweilen erscheinen sie als gelappte, doppelte, durch Chromatinfäden verbundene Kerne u. s. w.; kurz, es sind durch Hyalinspalten wandernde, polynucleäre Leukocyten (Taf. IX, Fig. 3). Zuweilen kann man beobachten, daß alle diese Zellen von einem Punkt der Kapsel aus, wo sie anscheinend eingewandert sind, sich nach dem Centrum hin richten.

Bei der vollständigen Schrumpfung des Malpighischen Körperchens pflegen diese Elemente zu zerfallen und zu schwinden; das Hyalin bleibt nun so gut wie ganz frei von Kernen.

Es bleibt uns noch die letzte Art der Verödung Malpighischer Körperchen zu schildern, die in chronisch entzündlichen Nieren vorkommt (Taf. IX, Fig. 4). Der Unterschied von dem oben beschriebenen Typus liegt darin, daß der hyalinen Entartung eine mächtige Verdickung der Kapsel vorangeht, die durch Auflagerung von Bindegewebsfibrillen von außen entsteht; die Kapsel wird vielmal dicker, wie die normale, und konzentrisch gestreift. Der Glomerulus wird dadurch komprimiert, verödet und wandelt sich seinerseits in Hyalin um. In der verdickten Kapsel kommt es auch zur Hyalinbildung, und immer fängt sie von der Innenseite an, wo noch Reste der Membrana propria vorhanden sind; doch wird später auch das Bindegewebe der verdickten Kapsel angegriffen. Daß die Membrana propria auch in diesem Falle eine nicht untergeordnete Rolle im Erscheinen des Hyalins spielen muß, unterliegt keinem Zweifel.

Die hyaline Degeneration greift nicht immer das Kapselgewebe der Malpighischen Körperchen primär an; nicht selten kann man solchen Körperchen begegnen, wo zwei, drei und sogar alle Glomerulusschlingen schon hyalin entartet sind, dagegen die Kapsel noch garnicht angegriffen und sogar wenig verdickt erscheint. Dabei ist immer der scharfe Unterschied zwischen dem Glomerulushyalin und dem Kapselhyalin leicht festzustellen: das erste kommt in der Weise zustande, daß die Kapillarwand sich zunächst verdickt, dann ihre Kerne einbüßt, körnig wird und mit Pikrofuchsin sich dem Colloid ähnlich orangerot färbt. Das

Kapselhyalin, sei es aus der Membrana propria oder aus Bindegewebe entstanden, färbt sich im Gegenteil immer tief rot.

Nachdem die hyaline Degeneration in solchen Körperchen abgelaufen ist und dieselben verödet und geschrumpft erscheinen, können noch lange zwei Schichten darin unterschieden werden: der centrale, zuweilen etwas körnige Teil bewahrt noch weiterhin die höckerigen, wellenförmigen Konturen derjenigen Gefäßschlingen, aus denen er entstanden ist; um diese centrale Hyalinmasse herum ein Ring von tiefrotem Farbenton, der, wie oben beschrieben wurde, in Schichten und Balken (an Schnitten) zerklüftet erscheint; zuweilen lösen sich die inneren Schichten von der Innenfläche der Kapsel ab, um im Kapselraum frei zu verlaufen. Dabei sind weiter noch zwei Schichten im Kapselhyalin zu unterscheiden. Die innere von etwas ungleichmäßigen Konturen, die dem Glomerulus mehr oder weniger dicht anliegt, in welcher es niemals elastische Fasern nachzuweisen gelingt; die äußere, die zum Teil noch faserig aussieht und langgezogene Fibroblastenkerne neben elastischen Fäserchen eingestreut enthält. Diese Beziehungen beider Schichten legen die Vermutung nahe, daß das Kapselhyalin bei interstitieller Nephritis von zweierlei Herkunft sein kann: erstens von der Membrana propria, zweitens vom Bindegewebe, welches sich der Kapsel von außen angeschmiegt hat (intracellulärer Typus der Verwachsung der Malpighischen Körperchen nach Goemans.[1])

Eine so hervorragende Rolle in der Hyalinbildung muß sogar in cirrhotischen Nieren aus dem Grunde der Membrana propria zugeschrieben werden, weil das Hyalin in denselben bloß in Malpighischen Körperchen, Harnkanälchen und Wandungen kleiner Gefäße lokalisiert bleibt, mit einem Wort gerade da, wo strukturlose Membranen sich befinden, die einer Aufquellung und Erweichung bei gewissen chemischen Einwirkungen fähig sind; die hyaline Degeneration von faserigem Bindegewebe scheint ja auch durch chemische und physikalische Veränderungen derjenigen strukturlosen Substanz bedingt zu sein, welche die Bindegewebsfasern miteinander zusammenklebt (s. Ribbert[2]). Die Fibrillen des Bindegewebes werden in diesem Falle mit einer gewissen

[1]) a. a. O.

[2]) Lehrbuch der allgem. Pathologie. 1901. S. 221.

Substanz, die ihren Brechungskoëfficienten und ihre Verwandtschaft zu einigen Farben abändert, durchtränkt.

Wir haben oben angegeben, daß bei chronischer produktiver Glomerulonephritis die hyaline Entartung nur schwach ausgesprochen zu sein pflegt; ebenda war der Prozeß der Bindegewebseinwucherung in die Malpighischen Körperchen beschrieben, wobei ihre Kapseln durch Fibroblastenzüge aufgelockert, durchbrochen erscheinen; die Kapsel und die Membrana propria werden durch das hineinwuchernde Granulationsgewebe zerstört, welches bis in den Kapselraum hineindringt und sich mit den Glomerulusschlingen verlötet. Als Resultat eines solchen Prozesses tritt eine einfache Narbe auf, welche die Elemente des Malpighischen Körperchen substituiert.

Nun haben wir auch gesehen, daß die hyaline Degeneration in diesem Falle seltener und schwächer zu Tage tritt, als bei einfacher Verödung oder bei konzentrischer Verdickung, wie dies bei chronischer interstitieller Nephritis geschieht. Zwischen diesen beiden beschriebenen typischen Formen gibt es natürlich alle möglichen Übergangsformen: in einer und derselben Niere können wir den verschiedensten Arten der Verödung der Malpighischen Körperchen und dementsprechend hyaliner Degeneration mannigfaltigen Grades begegnen. Mögen die Bilder auch noch so sehr verschieden sein, so können doch immer wieder einige Erscheinungen festgestellt werden: überall wo die Membrana propria unverletzt existiert, stellt sie den Punkt dar, in welchem die ersten Quellungs- und Homogenisierungsprozesse und hyaline Degeneration sich abspielen; sie bildet ferner ein Hindernis für die Einwucherung elastischer Fasern; es wandern schließlich in ihre Spalten bewegliche Zellen ein und können mit der Zeit aus dem umgebenden Bindegewebsstroma auch Fibroblasten einwuchern.

Nun fassen wir kurz all das gesagte zusammen:

1. Es können bei der Verödung Malpighischer Körperchen drei Haupttypen festgestellt werden:

a) die Verödung bei subakuten und chronischen Glomerulonephritiden, der eine Epithelwucherung vorangeht. Das Bindegewebe wuchert secundär hinein, indem es die Kapsel an ver-

schiedenen Punkten, zuweilen vielleicht auch neben dem Stiele des Glomerulus, durchbricht und zerstört. Als Resultat einer solchen Einwucherung treten Synechien der Kapsel mit dem Glomerulus hervor, Bildung cystenartiger Räume innerhalb der Kapsel und Obliteration der Malpighischen Körperchen. Hyaline Degeneration ist dabei schwach ausgesprochen und betrifft das ins Körperchen eingewucherte Bindegewebe (Taf. IX, Fig. 1).

b) Die Verödung bei Störungen der Blutzirkulation und der Harnableitung. Die entzündlichen Erscheinungen sind hier schwach ausgesprochen. Das Aufquellen der Membrana propria ist als die einzige Quelle des Kapselhyalins anzusehen; die Glomeruli kollabieren und wandeln sich ebenfalls in Hyalin um (Taf. IX, Fig. 2 u. 3). Die hyaline Entartung verbreitet sich auch auf die Membrana propria der Harnkanälchen.

c) Die Verödung bei chronischer interstitieller Nephritis. Die Malpighischen Körperchen werden durch Bindegewebe, das auf die Bowmanschen Kapseln sich auflagert, komprimiert. Die hyaline Entartung beginnt ebenso mit der Membrana propria, greift aber bald das ganze Kapselgewebe an (Taf. IX, Fig. 4). Die Glomeruli werden auch komprimiert und hyalin entartet; doch dieses Hyalin unterscheidet sich vom Kapselhyalin durch feine Körnung und orangen Farbenton bei van Giesonscher Färbung (ebenso wie bei der Kategorie b).

2. Die Hauptquelle des Hyalins in den verödenden Malpighischen Körperchen liegt in der aufgequollenen Membrana propria der Kapsel und den Wandungen der Glomerulusgefäße.

3. Das neugebildete Fasergewebe dringt nicht durch die verdickte und entartete Membrana propria ins Malpighische Körperchen hinein; zuweilen wachsen seine Fäserchen nur den Gefäßen entlang in die Glomeruli.

4. Die Anwesenheit von Kernen innerhalb der Kapsel, welche eingewucherten Fibroblasten angehören, ist nur bei dem ersten Verödungsmodus als unzweifelhaft bewiesen anzunehmen; sie können aber auch bei dem dritten Modus vorhanden sein. Die Kerne in der zweiten und teilweise in der dritten Verödungsart könnten wohl ein- und mehrkernigen Leukocyten angehören.

Erklärung der Abbildungen auf Tafel IX.

Fig. 1. Zeiss, DD., Ocul. 3. Malpighisches Körperchen, welches durch Bindegewebseinwucherung zur Verödung gebracht wird (bei Glomerulonephritis chronica productiva). a Reste von Glomerulusgefäßen; b ein Bindegewebsbündel, das durch die Kapsel durchgebrochen und in den Kapselraum hineingewachsen ist; c degenerierte Epithelmassen (gewuchertes Kapselepithel).

Fig. 2. Vergr. dieselbe. Malpighisches Körperchen, welches durch Schwellung und hyaline Entartung der Membrana propria zur Verödung gebracht wird. a In Spalten der Hyalinmasse übergebliebene Epithelzellen; b gequollene und hyalin degenerirte Membrana propria.

Fig. 3. Dieselbe Vergr. Vollkommen verödetes und hyalin degeneriertes Malpighisches Körperchen. a Leukocyten in den Spalten der verdickten und hyalin degenerierten Membrana propria der Kapsel (b); c Leukocyten, die im Hyalin des Glomerulus wandern.

Fig. 4. Dieselbe Vergr. Malpighisches Körperchen, welches durch Auflagerung von Bindegewebsfasern auf die Kapsel zur Verödung gebracht wird. a Bindegewebsbündel, die das Körperchen komprimieren; b verdickte und hyalin degenerierte Membrana propria; c Kapselepithel.

Färbung nach van Gieson.

XV.

Vier Fälle von primärer Lungenaktinomykose.

(Aus der patholog.-anatom. Anstalt des Krankenhauses im Friedrichshain zu Berlin.)

Von

Dr. S. Kashiwamura

(aus Japan).

Die nachfolgende Arbeit behandelt vier Fälle von primärer Lungenaktinomykose, welche in den letzten Jahren im städtischen Krankenhause im Friedrichshain zu Berlin zur Sektion gekommen sind. Die relative Seltenheit der Erkrankung und die Vielgestaltigkeit ihres klinischen und pathologisch-anatomischen Bildes dürfte wohl die Veröffentlichung rechtfertigen, umsomehr,

dings einzelne Bindegewebszüge ins Lungengewebe hinein. Die Drusen selbst findet man keineswegs in allen Herden, oft genug sucht man vergebens in mehreren aufeinander folgenden Schnitten nach ihnen. Durch die Gramsche Färbung läßt sich aber nachweisen, daß auch an Stellen, wo die charakteristische Drusenbildung fehlt, doch zahlreiche Aktinomycesfäden vorhanden sein können. Dieselben liegen bald in Haufen, bald ganz vereinzelt. In einem größeren, offenbar älteren Absceßherd, der zwischen der centralen Rundzellenansammlung und der äußeren Granulationsschicht eine Zone von degenerierten, größtenteils kernlosen Leukocyten aufwies, konnte ich die schon vielfach beschriebenen Stäbchen- und Kokkenformen des Aktinomyces nachweisen. Bei schwacher Vergrößerung sind sie echten Kokken oder Bacillen sehr ähnlich; bei stärkerer Vergrößerung erkennt man aber, daß die einzelnen kokken- und stäbchenförmigen Körper von sehr verschiedener Größe und Form sind, dass sie nicht immer deutlich voneinander getrennt liegen, daß sie vielmehr an manchen Stellen durch ganz blaß gefärbte Scheiden zusammengehalten werden. Ferner fand ich vereinzelte Zellen, welche die gleichen Mycelienteile enthielten; die Zellen selbst sind dabei bald von normaler Größe und Färbung, bald mäßig vergrößert und mit auffallend blaß gefärbten Kernen versehen.

An einer anderen Stelle, wo makroskopisch die Veränderungen viel geringer waren, sind die Bronchien besonders stark affiziert. Ihre Wandung ist dicht von Rundzellen durchsetzt und sehr verbreitert, ihr Lumen vollständig mit Zellen ausgefüllt. Die Alveolen in der Umgebung enthalten ebenfalls Rundzellen in größerer oder geringerer Zahl und einzelne Drusen. Die weiter entfernt liegenden weisen nur abgestoßene Alveolarepithelien auf. Das interalveolare Gewebe ist durch zellige Infiltration etwas verbreitert.

Die elastischen Fasern sind in den Abscessen selbst total verschwunden, am Rande sieht man hie und da noch Stücke liegen. Auch in der Nachbarschaft ist ihre Menge geringer, als im normalen Lungengewebe.

Die Gefäße sind an manchen Stellen thrombiert, ihre Wand ist verdickt, zuweilen auch leicht zellig infiltriert.

Ferner habe ich in verschiedenen Präparaten hyaline Körper gefunden. Dieselben liegen im interalveolaren Gewebe oder in der Wand größerer Gefäße, meistens zu mehreren gruppiert. Sie färben sich mit Eosin schön rot, nach van Gieson gelb oder gelb-rot, nach Gram violett bis dunkelblau. Wo sie vereinzelt liegen, haben sie oft einen randständigen Kern, der bei der Färbung nach van Gieson besonders deutlich zu sehen war.

In den makroskopisch kaum vergrößerten Bronchialdrüsen lassen sich histologisch weder Infiltrationsherde, noch Aktinomycesdrusen nachweisen. Hyaline Körper kommen auch hier vor, ferner vereinzelte eosinophile Zellen. In Präparaten mit Gramscher Färbung fand ich in den Randsinus einzelne Zellen, die größer waren, als die gewöhnlichen Leukocyten. Sie enthalten in ihrem Zelleib deutlich gefärbte, kokken- und stäbchenförmige Gebilde,

welche bei genauer Betrachtung eine so große Ähnlichkeit mit den in den Lungenherden nachgewiesenen Gebilden haben, daß ich sie für identisch halten muß. Im Innern der Drüsen sind sie nicht vorhanden.

Fall II. 19jähriger Bauarbeiter. Klinische Diagnose: Aktinomykose der Lunge.

Anamnese: Der Patient war schon vor 6 Wochen auf der inneren Station wegen einer Rippenfellentzündung und wurde nach 14 Tagen entlassen. Am 20. Oktober 1898 läßt er sich wieder aufnehmen, da sich an der rechten Brustseite eine schmerzhafte Vorwölbung gebildet hatte. Eine Probepunktion, welche am 1. November vorgenommen wurde, zwei Finger breit unterhalb der rechten Brustwarze, ergab eine spärliche, sanguinolente Flüssigkeit, in der bei der mikroskopischen Untersuchung Strahlenpilze mit Sicherheit nachgewiesen wurden.

Status bei der Aufnahme am 22. Oktober 1898: Großer, leidlich gut genährter, anämischer Mann. Lungen: An der rechten Thoraxseite unten und vorn sieht man eine deutliche Vorwölbung, deren größte Höhe etwas außerhalb der Mammillarlinie liegt. Die Anschwellung fühlt sich prall an und läßt deutliche Fluktuation erkennen. Hinten und unten wird Druck schmerzhaft empfunden. Nach hinten zu überschreitet die Schwellung nur wenig die hintere Axillarlinie, nach vorn geht sie bis ziemlich nahe an das Sternum, nach oben bis etwa zur 3. Rippe. Über der ganzen Anschwellung ist der Perkussionsschall gedämpft, der Stimmfremitus aufgehoben. R.H.O. sowie R.V.O. bis zur 3. Rippe ist der Schall heller. Man hört dort Vesikuläratmen mit einzelnen Rasselgeräuschen. Der Stimmfremitus ist außerhalb der Vorwölbung vollkommen erhalten. Die Herzgrenzen sind nicht verschoben. Der Spitzenstoß ist sicht- und fühlbar im 5. Interkostalraum innerhalb der Mammillarlinie, die Töne sind rein. Abdominalorgane zeigen keine Veränderungen. Temperatur 37°8. Puls 104. Harn frei von Eiweiß und Zucker, Sputum nicht vorhanden. In der rechten Achselhöhle einige kleine, harte, wenig schmerzhafte Drüsen.

Verlauf: 5. November. Bei der Eröffnung des Abscesses findet man ein morsches, körniges Gewebe, das mit gelben Eitertrümmern durchsetzt ist. Die 7., 8. und 9. Rippe sind ihres Periostes beraubt. In die Pleurahöhle kann man selbst mit einer dünnen Sonde nicht eindringen. 10. Januar 1899. Unterhalb des rechten Schulterblattes ist eine fluktuierende Vorwölbung bemerkbar. 2. März. Beim spontanen Durchbruch derselben entleert sich eine große Eitermenge mit gelben Körnchen. 3. April. Ein neuer Abceß auf der rechten Hüftseite wird eröffnet. 29. September. Patient zeigt etwas grünlich-gelben, eitrigen Auswurf, in dem keine T.B. nachweisbar sind. Ueber der linken Lungenspitze kleinblasiges, feuchtes Rasseln. Urin ist leicht getrübt, enthält etwas Eiweiß, reagiert sauer. 3. Januar 1900. Das Abdomen ist aufgetrieben, die Hautvenen darauf erweitert. Etwas unterhalb des Nabels fühlt man eine derbe Resistenz, die der Wirbelsäule anzuliegen scheint, ein geringer, intraabdominaler

Erguß ist nachweisbar. Beide Thoraxseiten sind bretthart infiltriert, besonders die rechte. 15. Februar. Das linke Bein ist stark ödematös geschwollen, entsprechend der Vena femoralis fühlt man einen harten Strang. 19. April. Patient ist benommen. 21. April. Unter zunehmender Benommenheit erfolgt der Tod.

Sektionsbefund: Sehr abgemagerte männliche Leiche mit leichtem Ödem an der rechten unteren, mit stärkerem an der linken unteren Extremität. Thorax ist durch eine auf der 5. bis 8. Rippe sitzende und mit diesem verwachsene frische Narbe in der Weise deformiert, daß eine Ausbuchtung mit der Konkavität nach rechts in dem Bau des Brustkorbes entstanden ist; daher ist auch die Haut der linken Brusthälfte sehr stark gespannt. Im Gebiete der unteren Brust- und der Lendenwirbelsäule starke Infiltration der Haut, große, nicht sehr tief führende Fisteln. Zwerchfellstand beiderseits 5. Interkostalraum. Herz ist groß durch Hypertrophie des rechten und Dilatation beider Ventrikel. Muskulatur blaß, aber ziemlich kräftig, Klappen intakt, Herzbeutel enthält etwas vermehrte klare Flüssigkeit. Beide Lungen außerordentlich fest mit der Brustwand verwachsen. Links an der Basis, rechts über dem ganzen Unterlappen, befindet sich eine fast fingerdicke Schwarte. In beiden Lungen ist das Bindegewebe stark vermehrt; der Luftgehalt vermindert, die Bronchien sind teilweise erweitert. Links befinden sich weniger, rechts, besonders im Ober- und Mittellappen, zahlreiche erbsen- bis bohnengroße, glattwandige Kavernen, die mit den Bronchien in Zusammenhang stehen, mit einem gelben Eiter ausgefüllt sind, in welchem mäßig zahlreiche, feinste, bis hirsekorngroße, citronengelbe oder grasgrüne Konkremente sichtbar sind, die sich mikroskopisch als sichere Aktinomycesdrüsen erweisen. Die Bronchialdrüsen sind von Bohnen- bis Haselnußgröße, auf dem Schnitt sehen sie, abgesehen von der Kohlenablagerung, graurötlich aus, keine Verkäsung, keine Eiterung. Halsorgane o. B. Milz mäßig vergrößert, derb, die Follikel leicht geschwollen und dunkelrot. Nieren groß, derb, undeutlich gezeichnet und mäßig getrübt, die Amyloiddegeneration hier und in den anderen Organen negativ. Leber, Magen, Darm, Pankreas, Nebennieren o. B. Die Nerven und größeren Gefäße des Bauches sind in eine von der Pleura her sich fortsetzende, nach unten an Dicke zunehmende, derbe Schwarte eingebettet, die zahlreiche große, mit gelbem Eiter gefüllte Abscesse enthält. Makroskopisch sind in diesem Eiter Aktinomycesdrüsen nicht nachweisbar. In der Bauchhöhle 1 l helle, klare Flüssigkeit. Vena cava und ihre Fortsetzungen ins Becken und in die unteren Extremitäten sind mit derben, hellgrauen, alten Thrombusmassen ausgefüllt. Unter der Schwarte, die den hinteren Teil der Bauchhöhle auskleidet, sind die unteren Brust- und sämtliche Lendenwirbel, sowie der obere Teil des Kreuzbeins kariös, so daß das Messer tief eindringt. Auf der Sägefläche der Wirbelsäule zeigen sich zahlreiche, cirkumskripte, kariöse Herde, die nach dem unteren Teil des Wirbelkanals durchgebrochen sind und die

Dura mater spinalis in Form eines breiten, gelben Streifens umgeben. Weiter ist die Aktinomykose auch ins Gebiet der Processus spinosi fortgewuchert und hat zu einer derben Schwartenbildung in der Tiefe der Rückenmuskulatur geführt. Von hier aus führen die vorerwähnten Fisteln zur Oberfläche.

Anatomische Diagnose: Actinomyces pulmonum et tumor actinomycoticus retroperitonaealis, thrombosis venae cavae inferioris et venarum femoralium, Hydrops anasarca, Hydropericardium, Ascites, Hypertrophia ventriculi dextri, Dilatatio ventriculi utriusque cordis, Adhaesiones pleurae utriusque, Cicatrix thoracis et deformatio, Hypertrophia folliculorum lienis, Nephritis parenchymatosa et interstitialis, Caries actinomycotica columnae vertebralis, Fistulae.

Mikroskopischer Befund. Die Pleura pulmonalis ist sehr stark verdickt, gefäß- und zellenarm. Von ihr gehen zahlreiche dicke Bindegewebszüge in das Lungengewebe hinein. Sie enthalten größere Gefäße, welche teils mit Leukocyten, teils mit einer geronnenen Masse ausgefüllt sind. Zwischen den Bindegewebszügen liegen mehrere Abscessherde, mehr oder weniger deutlich abgegrenzt. Bezüglich der Abscesse gilt hier im ganzen dasselbe, was in Fall I mitgeteilt ist. In einem Herd, der neben mehreren Aktinomycesdrusen eine leichte Blutung aufwies, lagen im Gebiete des Granulationsgewebes mehrere Riesenzellen, die sich weder in der Größe, noch in der Anordnung der Kerne von den Tuberkelriesenzellen unterscheiden. In anderen Herden waren sie nicht zu finden.

Die Aktinomycesdrusen sind im ganzen zahlreicher vorhanden, als in Fall I. Sie sind von der verschiedensten Größe und bestehen zum Teil fast nur aus Kolben, die sich mit Eosin leuchtend rot färben. Die Alveolen in der Nachbarschaft der Herde enthalten, wie in Fall I, ein reichliches, fibrinöses Exsudat. Während aber dort von einer Bindegewebsneubildung kaum die Rede sein konnte, ist hier eine solche in ausgesprochenster Weise vorhanden, ein anatomischer Beweis dafür, daß der Prozeß hier sich viel chronischer entwickelt hat. An manchen Stellen ist das Lungengewebe sogar gänzlich in ein zellreiches Bindegewebe umgewandelt, in dem sich Alveolen nicht mehr erkennen lassen. Die Alveolen, welche hie und da zwischen diesem zellreichen, stark verbreiterten, interalveolaren Gewebe noch erkennbar sind, haben eine rundliche oder längliche Form angenommen; ihre Epithelien sind nicht platt, sondern rundlich oder kubisch, so daß das Bild sehr an Drüsengewebe erinnert.

Die elastischen Fasern sind innerhalb der Abscesse gänzlich und in ihrer nächsten Umgebung zum größten Teil zu Grunde gegangen, wie in Fall I; in den Bindegewebszügen dagegen sind sie in reichlicher Menge vorhanden.

Die Wandungen der Bronchien sind sehr stark zellig infiltriert; die Schichten ihrer Muskulatur sind durch die eingewanderten Zellen auseinandergedrängt, ihr Lumen ist mit Zellen gefüllt, die Schleimhaut gänzlich zerstört.

In einer größeren Vene fand ich mehrere wohl charakterisierte Aktinomycesdrusen, umgeben von reichlichen Rundzellen; nach der einen Richtung hin läßt sich diese Vene bis zu einem ebenfalls drusenhaltigen Absceßherd verfolgen, während sie nach der anderen hin ein deutliches Lumen mit geronnenen Massen erkennen läßt.

Hyaline Körper sind auch hier vorhanden, und zwar nur im interalveolaren Gewebe.

Die Bronchialdrüsen zeigen starke Hyperplasie des adenoiden Gewebes; die Zwischenräume zwischen den Follikeln sind dicht mit Rundzellen durchsetzt. Einzelne hyaline Körper kommen auch hier vor. Auffallend ist reichliches Vorhandensein von eosinophilen, meistens einkernigen Zellen. Aktinomycespilze sind weder in der Form von Drusen, noch als kokken- oder stäbchenförmige Gebilde nachzuweisen.

Fall III. 13jährige Schülerin. Klinische Diagnose: Aktinomykose.

Anamnese: Ihre jetzige Krankheit wurde vor 5 Monaten als Luftröhrenkatarrh angesprochen. Sie klagt stets über Schmerzen im Kreuz, Husten mit Auswurf, welchem öfters Blut beigemischt ist. Appetit schlecht, Schlaf ziemlich gut.

Status bei der Aufnahme am 9. April 1901: Ihrem Alter entsprechend große Patientin, Fettpolster und Muskulatur mäßig entwickelt. Ohne Ödem und Drüsenschwellung.

Unterhalb des Angulus scapulae fünfmarkstückgroßer Abscеß, aus den ulkerösen Fisteln kommt leicht grütziger, schmutziger Eiter. Bei näherem Zusehen ergeben sich grieskornähnliche Gebilde, die unter dem Mikroskop opak grau aussehen, ein Mycelgeflecht mit radiär gestellten Franzen darstellen, an anderen Stellen weniger deutlich. Temperatur 38°3, Puls 124, Halsorgane o. B. Lungen: R. H. U. Dämpfung bis zum Angulus scapulae, darüber lautes, broncho-amphorisches Atmen, verstärkter Stimmfremitus. Sonst keine Dämpfung. Herz und Abdominalorgane zeigen keine Besonderheiten. Urin enthält Albumen $^1/_6$ Vol., sehr spärliche hyaline Cylinder.

Verlauf: 12. April. Patientin äußerst blaß, der Abscеß L. H. ist kleiner geworden, sezerniert weniger. Im Sekret typische Aktinomycesdrüsen, Blutuntersuchung ohne Befund.

16. April. Patientin ist äußerst abgemagert, sehr matt; starke Diarrhöen, Leber und Milz nicht vergrößert. Im Urin Albumen.

19. April. Exitus letalis.

Sektionsbefund: Dem Alter entsprechend große, mäßig genährte weibliche Leiche ohne Ödem. Zwerchfellstand 5. Interkostalraum. Herzbeutelflüssigkeit stark vermehrt. Beide Ventrikel etwas hypertrophisch und dilatiert. Auf beiden Zipfeln der Mitralis kleine, warzige Auflagerungen längs des Klappenrandes. Aorta o. B. Herzmuskel derb, von braunroter Farbe und eigentümlich glasigem Aussehen, das Endokard zeigt deutliche Amyloidreaktion, Lungen: Linke Lunge frei beweglich, in der Pleurahöhle kein

Erguß, auf der Pleurafläche hie und da punktförmige Blutungen, die Alveolen an den Rändern etwas gebläht. Die Schleimhaut der Bronchien gerötet, geschwollen, auf Druck entleert sich schleimiges, eitriges Sekret. Lunge ödematös, sonst ohne Befund. Rechte Lunge durch zahlreiche, flächenhafte Adhäsionen an der Brustwand fixiert. Ausgedehnte Verwachsungen bestehen auch zwischen dem unteren Teil der Lunge und dem Zwerchfell, so daß ein Teil des letzteren mit herausgenommen werden muß. Zwischen dem Unterlappen der Lunge und dem Zwerchfell sieht man eine Höhle, deren Wandungen mit gelblich-bräunlichen Massen von ziemlich weicher Konsistenz bedeckt sind. Die angrenzenden Teile der Lunge, die centralen Teile des Unterlappens bis zur Grenze des Oberlappens von derber Konsistenz und luftleer. Die Lunge hat an diesen Stellen ein grau-gelbliches Aussehen, ist mit feinen, gelben Punkten gesprenkelt und von breiten Bindegewebszügen durchsetzt. Im größten Teile des Mittellappens finden sich ähnliche Verhältnisse, wie die oben beschriebenen. Die Schleimhaut der Bronchien ist wie die des Oberlappens ödematös, sonst ohne Befund. In der rechten Pleurahöhle ein beträchtlich serös-eitriger Erguß. Die Bronchialdrüsen sind bis zu Bohnengröße geschwollen, von mäßiger Konsistenz, ohne sonstige makroskopisch sichtbare Veränderung. Milz ist sehr derb und fest. Die Follikel sind geschwollen und von glasigem Aussehen. Leber ist groß, ziemlich derb und fettreich. Nieren schlaff, von ausgesprochen gelber Farbe, Parenchym getrübt, deutliche Amyloidreaktion. Im Dünn- und Dickdarm beträchtliche Schwellung der lymphatischen Apparate. Die Schleimhaut im ganzen von grau-gelblichem Aussehen, deutliche Amyloidreaktion. Im Douglasschen Raum eitrig-fibrinöse Beläge, in der Bauchhöhle geringe Menge eines serös-eitrigen Exsudates.

Anatomische Diagnose: Actinomycosis pulmonis dextri, Pleuritis sero-purulenta adhaesiva dextra, Bronchitis purulenta, Hypertrophia et dilatatio ventriculorum cordis, Endocarditis verrucosa mitralis, Infiltratio amyloides hepatis, lienis, renum et intestinorum, Nephritis parenchymatosa, Enteritis follicularis.

Mikroskopischer Befund. Die verdickte Pleura pulmonalis besteht nach innen zu aus einem zell- und gefäßreichen Gewebe, nach außen aus einer fibrinähnlichen, faserigen Masse, in welche Eiterkörperchen eingelagert sind. Diese Masse färbt sich jedoch nicht nach Weigert. Dagegen lassen sich in ihr sowohl bei dieser, wie auch bei der Gramschen Färbung zahlreiche Kokken und Bacillen von sehr unregelmäßiger Form, außerdem in der oberflächlichsten Schicht noch relativ gut erhaltene Actinomycesfäden nachweisen, bald einzeln und verzweigt, bald in Haufen zusammenliegend. Ein Teil derselben ist gleichmäßig gut gefärbt, andere sind ganz blaß, aber enthalten deutlich gefärbte Sporen; man ist also wohl zu der Annahme berechtigt, daß jene unregelmäßigen Kokken- und Bacillenformen aus den Pilzfäden hervorgegangen sind und somit deren Degenerationsformen dar-

stellen. Von der Pleura aus führen dicke, gefäßreiche Bindegewebszüge in das Lungengewebe hinein. In der Lunge finden sich größere und kleinere Absceßherde mit oder ohne Drusen. Die Bronchien liegen näher als gewöhnlich aneinander, ihre Wandungen sind stark infiltriert, einige sind ihrer Schleimhaut zum Teil beraubt, andere lassen gut erhaltene Epithelien erkennen, doch ist ihr Lumen stets mit Eiterkörperchen gefüllt. Innerhalb eines Bronchus fand ich mehrere Drusen, von Rundzellen umgeben. Bei einem anderen Bronchus ist die Wandung, welche übrigens mit wohlerhaltenem Epithel versehen ist, an einer Stelle von gefäßhaltigem Granulationsgewebe durchbrochen, das von außen her ins Lumen eingedrungen ist.

Die Alveolen in der Umgebung der Bronchien sind mit Rundzellen oder mit abgestoßenen Epithelien ausgefüllt und größtenteils sehr verengt durch Wucherung des interalveolaren Gewebes, welches stellenweise so überhandgenommen hat, daß die Alveolenlumina nicht zu erkennen sind. Auch hier haben in den komprimierten Alveolen die Epithelien eine rundliche oder kubische Form angenommen, so daß ganze Partien ein drüsenähnliches Bild bieten.

Fibrinöses Exsudat ist nur in geringer Menge vorhanden. In der Umgebung der Abscesse sind die elastischen Fasern zerstört, die Zerstörung nimmt nach der Peripherie hin ab. Bei Anwendung der Gramschen Färbung kann man außer den charakteristischen Drusen zahlreiche zerstreut liegende Aktinomycesfäden finden, sowohl in den Absceßherden, wie auch in den Bronchien.

Die Gefäßwände sind stark verdickt, namentlich in der Adventitiaschicht; eine frische Infiltration besteht hier jedoch nicht.

Hyaline Körper sind sehr zahlreich vorhanden; in einem Absceßherde fand ich auch in der Granulationsschicht neben einzelnen größeren hyalinen Körpern sehr kleine, etwa von der Größe des dritten oder vierten Teiles einer roten Blutscheibe, in Haufen zusammenliegen.

Die makroskopisch sichtbare Vergrößerung der Bronchialdrüsen beruht auf einer Hyperplasie des adenoiden Gewebes. Sehr viele eosinophile Zellen und einzelne hyaline Körper liegen im Gewebe zerstreut. Die Follikel und kleineren Gefäße zeigen mit Methylviolett deutliche Amyloidreaktion. In Präparaten mit Gramscher Färbung findet man eine reichliche Anhäufung von Kokken- und Stäbchenformen des Aktinomycespilzes, namentlich in den Randsinus, welche mehr oder weniger mit Rundzellen gefüllt sind. Letztere sind aber auch im Innern der Drüsen in einzelnen Haufen zu finden.

Fall IV. 29jähriger Arbeiter. Klinische Diagnose: Strahlenpilzerkrankung.

Anamnese: Patient hatte Diphtherie im Alter von 3 Jahren. Er behauptet, seitdem andauernd heiser und mit Husten behaftet gewesen zu sein.

Status bei der Aufnahme am 25. Juli 1901. Mittelgroßer Patient, Knochenbau kräftig, Ernährungszustand mittelgut, Rachenorgane frei, Temperatur 38°8, Puls voll, regelmäßig. Lungen: L. H. O. Schallverkürzung, rauhes Atmen, L. H. U. abgeschwächtes Atmen, Dämpfung; rechts normale Verhältnisse. Herz: Grenzen normal, Töne rein. Abdomen o. B. Stuhl normal. Urin frei von Eiweiß und Zucker. Sputum ist nicht vorhanden.

Verlauf: 27. Juli Probepunktion links ergiebt eine mäßig tiefe Schicht hämorrhagischen Exsudates. Temp. 38°, wenig Husten und Auswurf. 16. September. Temp. 39°2. Am hinteren Ende der letzten Rippe bemerkt man eine etwa faustgroße, schmerzhafte Anschwellung. Bei Eröffnung derselben entleert sich gangränöser, stinkender Eiter mit kleinen, weißen Körnchen, in welchen mikroskopisch weder Aktinomycesdrusen, noch Bakterien sich erkennen lassen. Die Absceßhöhlen gehen nicht auf den Knochen. Keine T.B. im Sputum, Urin frei von Eiweiß. 30. September. Ein neuer Abscess hat sich links, entsprechend der 10. bis 12. Rippe, zwischen Skapular- und hinterer Axillarlinie gebildet. 12. Oktober. Patient ist sehr elend geworden, hustet seit 8 Tagen denselben übelriechenden, grünlichen Schleim aus, der in den Abscessen war. Weder T.B., noch Actinomycesdrusen sind in ihm nachweisbar. 18. October. Bei Eröffnung des großen Abscesses findet man denselben stinkenden Eiter in einer dickwandigen, fetzigen Abscßhöhle, in deren Tiefe zwei rauhe Rippen freiliegen; etwa im 8. Interkostalraum ist eine Kommunikation mit der Pleurahöhle vorhanden. Bei der mikroskopischen Untersuchung der Abscßwand zeigen sich in dem Granulationsgewebe zahlreiche deutliche Drusen. 11. November. Hohes Fieber besteht weiter. Patient wird zusehends elender. Im Genick und am rechten Ellbogen sind neue Abscesse entstanden. 21. November. Am Kopf zwei, am rechten Unterschenkel und am linken Oberschenkel je ein Abscß. Urin klar, frei von Eiweiß. 28. November. Aus dem Abscß am rechten Unterschenkel entleert sich jauchiger, körniger Eiter, welcher Aktinomycesdrusen enthält. 30. November. Es besteht kein Fieber mehr, Patient ist furchtbar elend. 3. Dezember. In der Nacht brach der Abscß am linken Oberschenkel auf. Heute morgen trat der Exitus letalis ein.

Sektionsbefund: Abgemagerte, mittelgroße, männliche Leiche mit mehreren Inzisionswunden am Rücken und der linken, seitlichen Thoraxwand, auf deren Grunde man auf kariöse Rippen stößt. Am rechten Arm finden sich zwei mit dickem, grün-gelbem Eiter gefüllte Abscesse, ein ebensolcher am Kopf, ferner einer an der vorderen unteren Thoraxwand. Im Eiter finden sich zahlreiche Aktinomycesdrusen. Zwerchfellstand beiderseits 6. Rippe. Im Herzbeutel ca. 700 ccm hämorrhagischer Flüssigkeit. Beide Blätter mit zottigen fibrinösen Auflagerungen bedeckt. Unter dem Epikard an der Spitze des linken Ventrikels ein etwa pflaumengroßer, gelber Herd. Im rechten Ventrikel der Wand adhärent finden sich zwei

etwa erbsengroße, polypöse, aus dickem Eiter bestehende Gebilde. Klappen intakt. In der rechten Pleurahöhle etwa 1½ l mit Fibrin und Eiter untermischte Flüssigkeit. Rechte Lunge stark komprimiert, im Unterlappen luftleer. In der linken Pleurahöhle etwa ¾ l trüber Flüssigkeit. Die linke Lunge ist im unteren Teil durch dicke Schwarten mit der Brustwand verbunden, nach deren Lösung Rippen sowohl, wie die seitlichen Partien der unteren Brustwirbel kariös zu Tage treten. Im Unterlappen zahlreiche, gelbe, ziemlich derbe Herde. Halsorgane o. B. Die Bronchialdrüsen sind zum Teil bis zu Erbsengröße geschwollen, sonst ohne Veränderung. Milz und Nieren enthalten Abscesse, in welchen Aktinomycesdrusen vorhanden sind. Leber, Magen, Darm, Geschlechtsteile o. B.

Anatomische Diagnose: Actinomycosis pulmonis, epicardii, renum, lienis, cutis, Caries costarum et columnae vertebralis, Empyema pleurae utriusque, Pericarditis fibrinosa haemorrhagica.

Mikroskopischer Befund. Dieser Fall zeichnet sich aus durch eine besonders reichliche Neubildung von Bindegewebe und eine dadurch bedingte Sklerosierung des Lungengewebes, ein Befund, der auf den chronischen Verlauf der Erkrankung hinweist. Ein großer Teil des Gesichtsfeldes ist erfüllt von breiteren oder schmäleren Bindegewebszügen, zwischen denen mehrfach Abceßherde, teilweise mit deutlichen Aktinomycesdrusen, liegen, oder welche komprimierte Lungenalveolen umschließen. Da das interalveolare Bindegewebe an der Wucherung ebenfalls teilgenommen hat, ist eine genaue Umgrenzung der noch dazu mit zelligem Material (Rundzellen und abgestoßenen Epithelien) gefüllten Alveolen vielfach nicht möglich, besonders an denjenigen Stellen, wo auch das interstitielle Bindegewebe eine stärkere zellige Infiltration aufweist. Die Bronchien sind ebenfalls zusammengedrückt, ihre Lumina stark verengt; ihr Epithel ist zum Teil wohl erhalten, zum Teil abgelöst und dann im Lumen neben nicht sehr zahlreichen Eiterkörperchen liegend. Ein größerer Bronchus ist ganz mit Granulationsgewebe ausgefüllt, in das noch Reste von Flimmerepithelien eingeschlossen sind.

Fibrinöses Exsudat wurde nicht gefunden.

Die elastischen Fasern sind in den Abscessen und in ihrer Umgebung beinahe gänzlich verschwunden, im interalveolaren Gewebe sehr vermindert.

Zahlreich sind hyaline Körper vorhanden, und zwar liegen sie, etwa von der Größe eines roten Blutkörperchens, in Gruppen beisammen, oder neben einem solchen befinden sich mehrere kleinere, so daß es den Anschein erweckt, als ob die größeren aus mehreren kleineren durch Zusammenfließen entstanden seien.

Auffallend ist das Bild bei Anwendung der Gramschen Färbung. In den bindegewebsreichen Lungenpartien sind die Gefäße mittleren und kleineren Kalibers reichlich angefüllt mit dunkelblau gefärbten Massen. Die kleineren Gefäße sind so dicht damit vollgestopft, daß eine Lichtung nicht mehr zu erkennen ist. Bei stärkerer Vergrößerung lösen sich diese

Massen auf in unendlich viele kokken- und stäbchenartige Gebilde, die oben beschriebenen Formen des Aktinomycespilzes. Rundliche, kokkenartige Gebilde sind am zahlreichsten vertreten; sie liegen oft zu mehreren nebeneinander, sind aber in Form und Größe niemals gleich. Die stäbchenähnlichen Gebilde sind häufig gerade und dann an einem Ende verdickt, häufig auch gebogen oder gar schraubenförmig, wie Spirillen. Auch kommen Gebilde vor, welche zum Teil aus aneinandergereihten Kokken, zum Teil aus Stäbchen bestehen. Weder im Innern, noch in der Umgebung der Gefäße findet sich zellige Infiltration oder ein sonstiges Zeichen entzündlicher Reizung. Einzelne oder in geringer Zahl zusammenliegende Exemplare der gleichen Formen sind sehr häufig auch in den Kapillaren zu sehen.

Dieselben Pilzelemente neben mehr oder weniger langen Pilzfäden fand ich außer in den beschriebenen Gefäßen auch in einem größeren Bronchus und zwar in reichlicher Menge.

Die Bronchialdrüsen zeigen keine auffallenden histologischen Veränderungen. Eosinophile Zellen sind reichlich vorhanden, ebenso einzelne hyaline Körper. Die Gramsche Färbung läßt dieselben Aktinomycesformen, wie sie in den Lungengefäßen gefunden wurden, in großer Zahl erkennen, sowohl innerhalb des Drüsengewebes, als auch in den Gefäßen.

Nachdem J. Israel[1] 9 Fälle von primärer Lungen-Aktinomykose zusammengestellt hatte, häuften sich die Veröffentlichungen über diese Erkrankung derart, daß es mir unmöglich ist, eine alles umfassende Übersicht derselben zu geben. Hodenpyl[2] hatte seinerzeit schon 34 Fälle gezählt, während Illich[3] einige Jahre später 58 Fälle zusammenstellen konnte. Von den später erschienenen Publikationen hebe ich nur diejenigen von Balack[4] Aschoff[5], Göcke[6], von Kahlden[7], Macaigne et Raingeard[8] hervor. Was unsere Fälle betrifft, so ist in Fall I und III die primäre Natur der Lungenerkrankung leicht zu beweisen. Beide Male hat die Erkrankung klinisch mit katarrhalischen Lungenerscheinungen und einer darauf folgenden Pleuritis angefangen, und bei der Sektion ergeben sich außer im Respirationstractus keine weiteren Veränderungen aktinomykotischer Natur. In Fall II und IV war klinisch das erste Symptom ebenfalls eine Pleuritis; außerdem finden sich aber hier noch anderweitige Prozesse, namentlich die ausgedehnten Veränderungen des subpleuralen und retroperitonaealen Gewebes und der Wirbelknochen. Diese können jedoch sehr wohl dadurch entstanden sein, daß sich die Zerstörung von der Lunge aus allmählich

weiter fortgepflanzt hat. Abgesehen ferner von dem Fehlen irgend eines Anhaltspunktes für das Vorhandensein einer anderen Eingangspforte der Pilze, spricht die reichliche Bindegewebsentwicklung in den Lungen mit Entschiedenheit dafür, daß wir es hier mit der ältesten Lokalisation der Erkrankung zu tun haben. Daß die Veränderungen der Lungen im Vergleich zu denen der anderen befallenen Teile von einer verhältnismäßig geringen Ausdehnung sind, ist kein Beweis gegen die primäre Natur. Es ist eine schon von J. Israel hervorgehobene Tatsache, daß der aktinomykotische Proceß im prävertebralen Bindegewebe und in den benachbarten Teilen viel rascher um sich greift, als in der Lunge. In neuerer Zeit weist Karewski[9], der frühzeitig operativ gegen diese Krankheit vorgegangen ist und für analoge Fälle das Gleiche empfohlen hat, ebenfalls auf diesen Punkt hin. Er hebt noch besonders hervor, daß auch bei den allerschwersten Formen einer Überwanderung der Aktinomykose auf den Thorax der primäre Lungenherd oft verhältnismäßig klein und leicht erreichbar ist. Ziegler[10] macht auch auf diese Tatsache aufmerksam.

Wie Boström[11], Abée[12] u. a. gezeigt haben, bildet der Oesophagus nicht selten die Eingangspforte für die Aktinomykose, welche dann allmählich tiefer bis auf die Lunge fortwuchern kann. Es wurden in solchen Fällen entweder offene Fisteln oder Narben am Oesophagus einerseits und eine von der betreffenden Stelle ausgehende chronisch-entzündliche Veränderung des prävertebralen Bindegewebes andererseits nachgewiesen. Wir müssen auch an eine solche Möglichkeit denken; es fehlt uns aber jedes Merkmal dafür, daß in unseren Fällen die Pilze diesen Weg genommen haben. Abée, der in seinen 2 Fällen deutliche Zeichen für den Eintritt der Pilze in den Oesophagus gefunden hatte, vermißte in seinem dritten Fall jede Veränderung in diesem Organ. Da jedoch die Erkrankung des prävertebralen Gewebes schon im Halsteil begann, so erklärte er auch diesen Fall für eine sekundäre Lungen-Aktinomykose. Er hält es für wahrscheinlich, daß die Pilze im oberen Teil des Speiseweges eingedrungen und dann nach unten gewandert sind. In dieser Beziehung verhalten sich unsere Fälle ganz anders. Die Veränderungen der Wirbel und ihrer Umgebung

beginnen erst in der Höhe oder unterhalb der affizierten Lungenteile. In Fall II waren hauptsächlich der Ober- und Mittellappen befallen, aber auch das kann nicht gegen die primäre Natur herangezogen werden. Denn wenn auch Israel zuerst behauptet hat, daß die Lungenspitze von der aktinomykotischen Erkrankung frei bleibe, was ja auch meist zutrifft, so sind doch später von ihm selbst und von vielen anderen Autoren Fälle von Oberlappen- und Spitzen-Aktinomykose beschrieben worden (J. Israel[13], Moosbrugger[14], Petroff[15], Kuschew[16], Lacker[17], Lindt[18], Hanan[19], Hodenpyl, Balack, Aschoff, Göcke).

Eigentliche Metastasen, d. h. Verschleppung des Krankheitsstoffes auf dem Blutwege, waren in Fall I und IV vorhanden. Rütimeyer[20] hat behauptet, daß Lungen-Aktinomykose ohne Metastase relativ selten sei. Auch bei sekundärem Ergriffensein des Respirationssystems kann dieses Ausgangspunkt für die Metastasen werden, wie Abées Beobachtung zeigt. In unserem Fall I scheint die Sache so zu liegen, daß die Leber wahrscheinlich mit dem Pfortaderblut von der Milz oder ihrer Umgebung aus infiziert wurde, während diese Partie selbst durch Fortwuchern des Prozesses direkt von der Lunge aus erkrankte. In Fall IV, welcher sehr ausgedehnte Metastasen, namentlich in der Haut aufweist, kommen, abgesehen von der Möglichkeit einer Verschleppung von den primären Lungenherden aus, als zweite Quelle die peripherischen Venengebiete, diejenigen der sekundär in so ausgedehntem Maße zerstörten Weichteile der hinteren und seitlichen Thoraxwand, in Betracht. Diese letztere Möglichkeit wird, wenn ich auch nicht imstande bin, an dem vorliegenden Material die bezüglichen Venen selbst nachzuweisen, doch zur Wahrscheinlichkeit erhoben, durch das Vorhandensein eines eitrigen parietalen Thrombus im rechten Ventrikel, der ja nicht gut anders als durch eine Verschleppung von Detritus aus den peripherischen Venen erklärt werden kann. Ein Teil dieser Massen wurde in die Lungen getrieben, und was nicht in ihr zurückgehalten wurde, gelangte in den großen Kreislauf und konnte zur Metastasenbildung Anlaß geben. Auch das rasche Aufeinanderfolgen der Metastasen (am Kopf und an den Extremitäten) gegen Ende des Krankheitsverlaufes (etwa einen Monat vor dem Tode) kann mich nur in meiner Ansicht be-

stärken. Die reichliche Anhäufung von Aktinomycespilzen in den Gefäßen, man darf wohl sagen, die Verstopfung derselben, die wir in diesem Fall gefunden haben, spricht ebenfalls mehr für eine Einschleppung vom Herzen, als für ein Hineinwuchern von den alten und durch reichliches Bindegewebe abgegrenzten Lungenherden aus.

Bezüglich der Ätiologie läßt sich nichts sicheres feststellen. Die Zähne waren nur im Fall I stark defekt, in Fall II dagegen nur wenig, in den beiden letzten überhaupt nicht. Seit Boströms Veröffentlichung sind die Getreidegrannen als wichtiger Träger des Krankheitsstoffes anerkannt. In der Beziehung ist der Fall von Balack sehr bemerkenswert; hier konnte man in einer Lungenhöhle eine 1 cm lange und $\frac{1}{2}$ mm breite Gerstengranne nachweisen. So weit es sich aus den Krankengeschichten beurteilen läßt, standen unsere Patienten in keiner Beziehung zu Getreidearten. Das will jedoch nichts bedeuten, denn auch sonst ist die Art und Weise, wie die Pilze eingedrungen sind, nie genau festgestellt worden, wenn wir von dem oben erwähnten Fall von Balack und von einem anderen absehen, welchen Israel[13] publizierte und bei dem sich in einem Lungenherde Stücke eines kariösen Zahnes vorfanden.

Betrachten wir die Veränderungen der Lunge, so besteht in sämtlichen Fällen eine ausgesprochene Tendenz zur Bindegewebsneubildung; nur in Fall I war sie entsprechend dem relativ kurzen Krankheitsverlaufe, gering entwickelt. Die Bronchien sind stets sehr stark beteiligt; ihre Wandungen zeigen entweder zellige Infiltration oder gehen unmittelbar in das umgebende neugebildete Bindegewebe über. Innerhalb des Lumens trifft man allenthalben auf die ausgeprägten Zeichen der katarrhalischen oder gar eitrigen Entzündung. Die Veränderungen des eigentlichen Lungenparenchyms bestehen entweder in der Anhäufung eines zelligen Infiltrates mit schließlichem Ausgang in Absceßbildung oder in catarrhalischer Desquamation der Epithelien oder in einer fibrinösen Exsudation. Stets trägt die Lungenveränderung den Charakter einer Bronchopneumonie, ihre Zusammensetzung aus mehr oder weniger scharf umschriebenen Herden ist meist deutlich erkennbar. Das drüsenähnliche Bild, welches die Alveolen in der Umgebung größerer, mit Binde-

gewebsneubildung einhergehenden Abscesse zeigen, kommt dadurch zustande, dass die noch erhaltenen Alveolen stark komprimiret werden, ihre Epithelien aber weiter wuchern, worauf Aschoff auch aufmerksam gemacht hat. Dies hat jedoch nichts spezifisches für die Aktinomykose, sondern ist eine allgemeine Erscheinung bei jeder bindegewebigen Lungeninduration, z. B. bei chronischer Phthise, Syphilis u. s. w. Der Untergang der elastischen Fasern in den Abscessen ist insofern interessant, als dadurch die von Israel hervorgehobene und später von vielen anderen bestätigte Tatsache, daß bei Lungenaktinomykose im Gegensatz zu Lungentuberkulose im Sputum keine elastischen Fasern vorkommen, ihre anatomische Bestätigung findet.

Bei der Würdigung meiner Befunde an den verschiedenen Formen des Aktinomycespilzes möchte ich mich auf folgende Punkte beschränken. Zunächst ist das Vorhandensein von isolierten, mehr oder weniger langen Pilzfäden innerhalb der Abceßhöhlen bemerkenswert. Ich habe solche Fäden nicht nur in nächster Nähe einer Druse, sondern auch entfernt von ihr, selbst im Granulationsgewebe gefunden. Ferner habe ich in Schnitten, in denen die charakteristischen Drusen vollständig fehlten, durch die Gramsche Färbemethode vereinzelt liegende Pilzfäden auffinden können; dieser Nachweis dürfte, wie schon Abée hervorgehoben hat, in diagnostischer Hinsicht manchmal von großer Wichtigkeit sein. Der zweite Punkt ist das Vorhandensein von Stäbchen und Kokken von verschiedener Größe und unregelmäßiger Form, welche offenbar aus den Pilzfäden hervorgegangen sind. Solche Gebilde sind schon seit länger bekannt und sehr verschieden gedeutet worden. Durch Boström's Untersuchungen wurde ihre aktinomykotische Natur klargelegt; er schreibt den kokkenförmigen Körpern die Bedeutung von Sporen zu, die Stäbchen sollen aus denselben durch Längenwachstum entstehen. Beide Formen sollen sowohl in der Umgebung einer in lebhafter Entwicklung begriffenen Druse, wie auch in alten, dem Untergang geweihten Drusen vorkommen. Wolff und Israel[21] sind noch nicht davon überzeugt, daß diese Körper tatsächlich Sporen darstellen. Nach Abée kommen sie gerade in den größeren, offenbar lange bestehenden Erweichungshöhlen vor; er hält sie für eine Alterserscheinung des

Strahlenpilzes, glaubt aber, daß aus ihnen unter günstigen Umständen neue Pilzfäden sich entwickeln können. Auch ich habe diese Gebilde hauptsächlich in älteren größeren Herden gefunden, außerdem einmal in der oberflächlichen Schicht der verdickten und mit Eiter belegten Pleura.

Daß die Pilzelemente in den Zellen enthalten sein können, wurde von vielen Autoren genauer beschrieben (Pertik[23], Babes[24], Boström, Schlegel[24], Hoche[25]), Abée dagegen vermochte sie nicht zu finden. Ich konnte sie in verschiedenen Präparaten nachweisen, meistens handelte es sich um Stäbchen- oder Kokkenformen.

Die hyalinen Körper, die in meinen Präparaten vielfach gefunden wurden, gehören offenbar zu den sog. Russelschen Körperchen, von denen es lange bekannt ist, daß sie in der Lunge und in den Lymphdrüsen gelegentlich vorkommen. Ich selbst habe sie zufällig auch in einer tuberkulösen Lunge beobachtet. Mit den Kolben des Aktinomycespilzes haben sie eine gewisse Ähnlichkeit, namentlich dann, wenn letztere isoliert liegen, wie es in alten Drusen oft der Fall ist. Beide färben sich mit Eosin rot, nach van Gieson rötlich, bezw. gelbrot. Während aber die hyalinen Körper bei der Gramschen oder Weigertschen Färbung sich violett oder tiefblau färben, nehmen die Aktinomyceskolben die Farbe nicht an; außerdem liegen erstere hauptsächlich im interalveolaren Gewebe, letztere in den Abceßherden selbst. Boström hat im Sputum von Aktinomykosekranken eigentümliche Körper von ölig-metallischem Glanze gefunden. So weit ihre Form und Anordnung in Betracht kommt, sind sie sehr ähnlich, wenn nicht identisch mit Russelschen Körperchen. Es würde also einer Identifizierung mit diesen Gebilden umsoweniger etwas im Wege stehen, als auch Boström behauptet, daß sie keine Bestandteile oder Stücke von Kolben sind. Dagegen hat Israel im Urin eines Aktinomykosekranken ähnliche Körper neben andern Aktinomycesteilen gefunden und dieselben als Keulen gedeutet. Wildermuth[26] fand in den Darmentleerungen eines Actinomycosekranken außer typischen Drusen eine Menge glänzender rundlicher Körper von der Größe weißer Blutkörperchen. Ob dieselben mit den einen oder den anderen identisch sind, kann

nicht festgestellt werden. Pawlowsky und Maksutoff[37] und später auch Hoche behaupten, daß die in den Zellen eingeschlossenen Pilzteile unter Umständen zusammenfließen und daß so hyaline Körper entstehen können. Dazu will ich bemerken, daß ich bei Präparaten mit Gramscher Färbung in einigen Zellen, welche neben zahlreichen, in ihrer Form stark veränderten Pilzelementen vorhanden waren, runde stark gefärbte Körper gefunden habe. Diese selbst sind von anderswo gefundenen Russelschen Körperchen gar nicht zu unterscheiden. Ob sie aber aus Pilzelementen entstanden sind, kann ich an der Hand meiner Befunde nicht entscheiden.

Die Bronchialdrüsen sind unter 4 Fällen 3 mal mehr oder weniger geschwollen und nur in Fall I waren sie kaum vergrößert. Die Vergrößerung beruht ausschließlich auf einer entzündlichen Hyperplasie des adenoiden Gewebes; weder tuberkulöse, noch aktinomykotische Herde sind in ihnen nachzuweisen. Auffallend ist der Befund bei der Gramschen Färbung, mittels der ich in 2 Fällen mit Drüsenschwellung eine reichliche Anhäufung von Aktinomycesfäden, in der bekannten stark veränderten Form, und in Fall I auch vereinzelte Zellen, welche diese Pilzelemente einschließen, gefunden habe. In der Literatur ist mir, abgesehen von einer direkten Propagation actinomykotischer Prozesse auf die Lymphdrüsen, ein solches Vorkommnis nur bei Macaigne und Raingeard bekannt. Diese Autoren haben innerhalb der Bronchialdrüsen einige Aktinomycesfäden neben Leukocyten gefunden, und zwar innerhalb der Blutgefäße kleinen Kalibers; in den Lungen waren ulkerative Prozesse vorhanden. Man müßte aber auch an die Möglichkeit denken, daß die bei Aktinomykose beobachteten Lymphdrüsenschwellungen durch die sekundär hinzugetretenen pyogenen Mikroorganismen hervorgerufen werden, umsomehr, als Ullmann[38] diesen Standpunkt vertritt. Allein die Mannigfältigkeit ihrer Größe, Form und Anordnung und das Vorkommen eben derselben Gebilde in den Lungenherden neben den charakteristischen Aktinomycesfäden halte ich für genügend zur Bestätigung der aktinomykotischen Natur. Leider war die Führung eines strikten Beweises durch Kulturversuche u. s. w., so wünschenswert ein solcher wäre, im vorliegenden Fall nicht möglich.

Während eine Verbreitung der Aktinomykose auf dem Wege der Lymphbahnen bei Tieren beschrieben wird (Rabe, Baug, Kitt[29]), wird sie beim Menschen von den meisten Autoren negiert, ohne daß eine Erklärung dafür gegeben werden könnte (Ullmann, Partsch[30], Boström, Abée, Korangi[31]). Daß jedoch tatsächlich auch Lymphdrüsenmetastasen vorkommen können, beweist der Fall von Balack, bei welchem in den taubeneigroßen Bronchialdrüsen stecknadelkopf- bis halberbsengroße Herde mit reichlichen schwefelgelben Körnchen gefunden wurden. In meinen Fällen kann nicht von einer Lymphdrüsenmetastase die Rede sein, insofern, als hier keine charakteristische Drusen und anatomische Veränderungen vorliegen, doch muß ich aus meinen Befunden schließen, daß die Aktinomyceskeime wenigstens in ihrer veränderten Form in die Lymphdrüsen gelangen und hier verweilen können. Die Frage, ob sie auf dem Wege der Blutzirkulation oder der Lymphbahnen hineingelangt sind, ist vielleicht in Fall IV, wo sie so zahlreich innerhalb der Blutgefäße gefunden wurden, in ersterem Sinne zu beantworten; in den anderen 2 Fällen haben wir keinen Anhaltspunkt dafür, und es ist wohl anzunehmen, daß sie vermittelst der Lymphbahnen hineingelangt sind. Jedenfalls kann ich der Angabe von Hoche, nach welcher die mit Pilzelementen beladenen Zellen wegen der Vergrößerung ihres Leibes den Weg in die interstitiellen Lymphbahnen nicht finden können und deshalb stets in den Entzündungsherden selbst liegen bleiben, nicht beistimmen. Wenn man diese Pilzteile als Alters- oder Degenerationsformen auffaßt, so ist es verständlich, daß sie nicht zu Drusen auswachsen und auch keine charakteristischen Veränderungen in den befallenen Geweben hervorrufen. Es erscheint aber gar nicht ausgeschlossen, daß sie unter besonders günstigen Umständen sich zu entwickeln und krankhafte Veränderungen zu produzieren imstande sind.

Ob die eosinophilen Zellen, welche in den Bronchialdrüsen so häufig und so reichlich auftreten, irgend welche Bedeutung haben, will ich dahingestellt sein lassen. Jedoch erscheint uns ihr Vorkommen in unseren Fällen deshalb bemerkenswert, weil sie von Goldmann und Kanter[32] beim malignen Lymphom in großer Zahl gefunden, bei anderen Lymphdrüsenerkrankungen dagegen, besonders bei den tuberkulösen, völlig vermißt wurden.

Zum Schluß ist es mir eine angenehme Pflicht, Herrn Prof. von Hansemann für die Anregung zu dieser Arbeit und die Ueberlassung des Materials meinen ergebensten Dank auszusprechen.

Literatur:

1. J. Israel: Beiträge zur Kenntniß der Aktinomykose des Menschen. Berlin, 1885.
2. Hodenpyl: Med. Record from the pathological Laboratory of Columbia college, 1890.
3. Illich: Beitrag zur Kenntniß der Aktinomykose. Wien, 1882.
4. Balack: Ueber Lungen-Aktinomykose. Inaug.-Dissert., Leipzig, 1893.
5. Aschoff: Ein Fall von primärer Lungen-Aktinomykose. Berl. klin. Wochenschr., 1895.
6. Göcke: Deutsche med. Wochenschr., Vereinsbeilage, S. 151, 1897.
7. v. Kahlden: Münch. Wochenschr., 1898, S. 1080.
8. Macaigne et Raingeard: Actinomycosis thoracique, Etude anatomique, Presse médicale, 22. Juni, 1898.
9. Karewski: Frühdiagnose der Lungen-Aktinomykose. Berliner klin. Wochenschr., 1898, S. 328.
10. Ziegler: Lehrbuch der allgemeinen Pathologie, 1901.
11. Boström: Untersuchungen über die Aktinomykose des Menschen. Zieglers Beiträge, 9, 1890.
12. Abée: Drei Fälle von Aktinomykose. Zieglers Beiträge, 22, 1897.
13. J. Israel: Aktinomykose der Lunge nach Verschlucken eines Zahnpartikelchens. Verhandlung der deutschen Gesellschaft f. Chir., 1886, II.
14. Moosbrugger: Über die Aktinomykose des Menschen. Beitr. v. Bruns, 2. 1886, Tübingen.
15. Petroff: Beitrag zur Lehre von der Aktinomykose. Berliner klin. Wochenschr., 1888, No. 27.
16. Kuschew: Aktinomykose der Lunge. Wratsch, 1888, No. 19.
17. Lacker: Beitrag zur Charakteristik der primären Lungen-Aktinomykose des Menschen. Wiener med. Presse, 1889, No. 26—28.
18. Lindt: Primäre Lungenspitzen-Aktinomykose. Korrespondenzblatt für Schweizer Ärzte, 1889, No. 9.
19. Hanau: 2 Fälle von Aktinomykose. Korrespondenzblatt für Schweizer Ärzte, 1889, No. 6.
20. Rütimeyer: Ein Fall von primärer Lungen-Aktinomykose. Berl. klin. Wochenschr., 1888, 3—4.
21. Wolff u. J. Israel: Reinkultur des Aktinomyces und Übertragung auf Tiere. Dieses Archiv, 126, 1891.
22. Pertick: Citiert bei Korángi.
23. Babes: Dieses Archiv, Bd. 105.

24. Schlegel: Aktinomykose. Ergebnis der allgemeinen Pathologie, Wiesbaden, 1900.
25. Hoche: Histogenèse du nodule actinomycotique. A. d. med. exp., 1899.
26. Wildermuth: Citiert bei Boström.
27. Pawlowsky et Maksutoff: Phagocytose dans l'actinomycose. Ann. de l'institt. Paris, 1893.
28. Ullmann: Beitrag zur Lehre von der Aktinomykose. Wiener med. Presse, 1888.
29. Rabe, Baug, Kitt: Citiert bei Schlegel.
30. Partsch: Die Aktinomykose des Menschen. Sammlung klin. Vorträge, No. 306, 307, 1888.
31. Korángi: Nothnagels specielle Pathologie und Therapie, Bd. 5, Th. 5.
32. Goldmann, Kanter: Citiert bei Ehrlich und Lazarus, Nothnagels spezielle Pathologie und Therapie, Bd. 8, Teil I.

XVI.

Ein Fall von Aktinomykose der Lunge, der Leber und des Herzens beim Menschen.

Von

Dr. Gustav Fütterer in Chicago, Ill.

(Mit einer Textfigur.)

Die Gründe, welche mich veranlaßten, diesen Fall zu veröffentlichen, sind folgende:

1. Alle Fälle von Aktinomykose des Menschen sollten der Literatur hinzugefügt werden.
2. Die Diagnose wurde intra vitam gestellt.
3. Das Herz war sekundär beteiligt.
4. Die Beobachtung des aktinomykotischen Peribronchitis erlaubte einen nützlichen Vergleich mit tuberkulöser Peribronchitis.

Der Fall, welchen ich beschreibe, wurde vom Herrn Dr. Buchsin dem Herrn Dr. A. J. Ochsner überwiesen, welcher intra vitam die Diagnose auf Aktinomykose stellte. Die Krankengeschichte, für welche ich Herrn Dr. A. J. Ochsner zu Dank verpflichtet bin, lautet wie folgt:

Aufnahme am 18. Dezember 1898. Entlassung am 19. Dezember 1898. Diagnose: Aktinomykose der Bauchdecken.

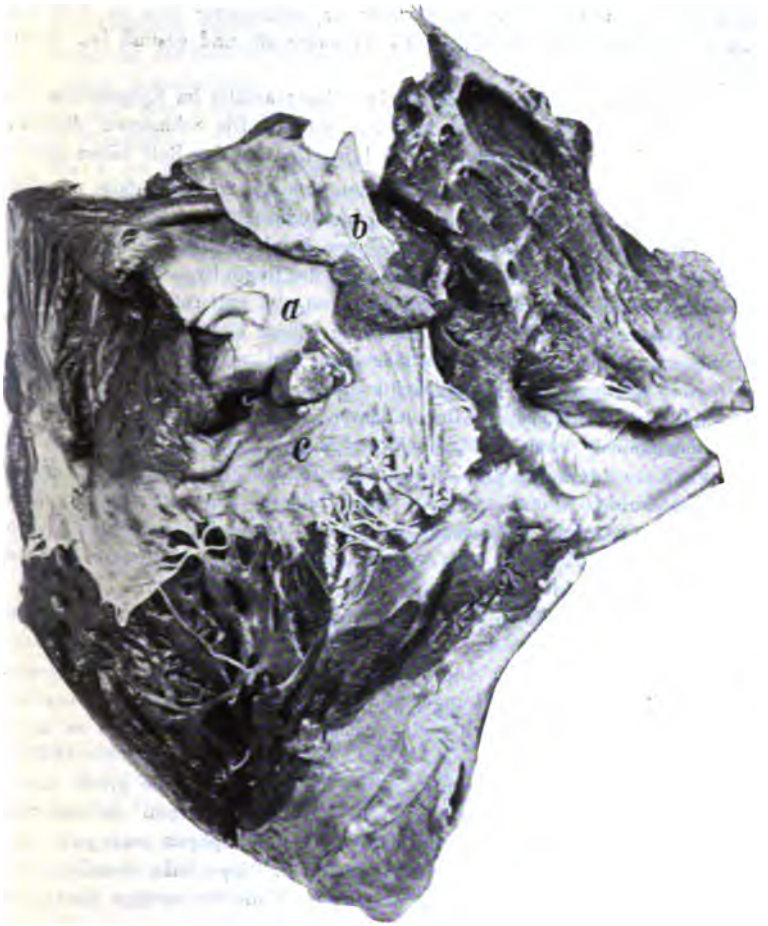

Aktinomykose des Herzens, das sich im Zustande der braunen Atrophie befindet.
a und b zwei aktinomykotische Knötchen,
welche von schwefelgelber Farbe waren und die Strahlenpilze enthielten.
c Tricuspidalklappe.

Krankengeschichte No. 5661. Resultat: Gebessert. Behandelnder Arzt: Dr. A. J. Ochsner. Name, B.; Alter 39 Jahre; Nationalität, Amerikaner; Beruf: Handlungsreisender. Familiengeschichte: Mutter

starb an Krebs des Pankreas, 57 Jahre alt. Vater starb im Alter von 35 Jahren, Todesursache unbekannt. Der einzige Bruder lebt und ist gesund. Persönliche Geschichte: Patient hatte die gewöhnlichen Kinderkrankheiten, war aber sonst gesund; er verheiratete sich im Alter von 24 Jahren und hat ein Kind, das 17 Jahre alt und gesund ist. Keine Syphilis.

Vor 7 Jahren stellten sich starke Schmerzanfälle im Epigastrium ein, die gewöhnlich von Brechen begleitet waren. Die Schmerzen dauerten von ½ bis 5 Stunden, worauf er von ½ bis 15 Tage das Bett hüten mußte.

Im Laufe von 3 Jahren wiederholten sich die Schmerzanfälle ungefähr achtmal. Verschiedenemale wurde leichte Gelbsucht bemerkt und einmal war dieselbe sehr stark entwickelt. Vor 4 Jahren wurde eine Operation vorgenommen. Es wurde eine Inzision in der Regio hypochondriaca dextra gemacht, wobei eine käsige Masse gefunden und entfernt wurde. Heilung per primam. Einen Monat später wurde wieder eine Laparotomie vorgenommen, wobei peritonitische Adhäsionen und wieder eine käsige Masse gefunden wurden. Die Wunde heilte dieses Mal langsam und brach dann hin und wieder auf, etwas Eiter entleerend. Bis vor einem Jahre war das Abdomen nicht schmerzhaft, doch stellte sich dann ein Wundgefühl am oberen Ende der Narbe ein. Es entwickelte sich eine Schwellung, welche geöffnet wurde, worauf sich eine Fistel bildete, von welcher stetig Eiter abgeschieden wurde. Während des letzten Jahres waren abends Fiebertemperaturen vorhanden und während der letzten drei Monate sehr viel Husten und Expektoration.

Status praesens: Ziemlich gut genährt. Gesicht gerötet, Zunge belegt; Puls 92, regelmäßig, leicht unterdrückbar; Appetit schlecht, Stuhlverstopfung. Die Regio supraclavicularis beiderseits etwas eingezogen. Ausdehnung der linken Lunge gut, rechts gering. Relative Dämpfung über der rechten Spitze vorn und verschärftes vesikuläres Atmen an dieser Stelle. Verlängertes Expirium, keine Rasselgeräusche. Leichte Skoliose im dorsalen Teile, nach rechts. Über dem Abdomen eine große Anzahl pigmentierter Flecken und zwei große Narben, von denen die eine vom Knorpel der 11. Rippe rechts bis halbwegs zur Symphysis ossis pubis verläuft, während die andere vom Knorpel der 8. Rippe links ebenfalls halbwegs zur Symphyse hinabreicht. Am oberen Ende der zweiten Narbe, der Mittellinie zu, befinden sich zwei von Schorfen und Krusten geschlossene Fistelöffnungen. Im Epigastrium Empfindlichkeit, aber keine Dämpfung.

Behandlung: Die Fisteln wurden sondiert, und Gänge, welche in verschiedene Richtungen führten, wurden gefunden, geöffnet und ausgeschabt. Einer der Gänge verlief bis zum Peritonaeum. Das ausgeschabte Material enthielt kleine gelbe Körnchen, in denen die charakteristischen Strahlenpilze gefunden wurden. Das Sputum wurde wiederholt auf Tuberkelbazillen und Strahlenpilze untersucht, aber es wurden keine gefunden.

Jodkaliumbehandlung brachte zeitweilige Besserung. Am 10. Oktober 1899 starb der Kranke.

Sektion am 11. Oktober 1899 (Fütterer).

Am Abdomen finden sich die oben beschriebenen Narben und nach der Eröffnung der Bauchhöhle zeigen sich Adhäsionen zwischen Bauchwand und linken Leberlappen, aber bedeutend mehr über dem rechten Leberlappen, der sehr vergrößert ist. In der Bauchhöhle eine Menge klarer, grüner Flüssigkeit. Die Pericardhöhle enthält wenig klare Flüssigkeit. Das Herz ist klein, die Gefäße an seiner Oberfläche zeigen gewundenen Verlauf, das viscerale Perikardium ist geschrumpft und statt des subepicardialen Fettes ist eine schwappende schleimige Masse vorhanden. Das Herzfleisch schimmert dunkelbraun durch das Perikardium, seine Konsistenz ist fest und auf dem Durchschnitte ist es trocken und starr und von bräunlicher Farbe. Auch das Endokardium ist geschrumpft. Der Klappenapparat ist intakt, doch finden sich an der Basis der Trikuspidalklappe zwei gelbe Knötchen (Fig. 1, a u. b), welche der Koronararterie seitlich aufsitzen. Knötchen a ist 0,9 cm lang, 0,4 cm breit und 0,4 cm hoch; Knötchen b ist $1\frac{1}{10}$ cm lang, $\frac{1}{4}$ cm breit und 0,5 cm hoch; die Knötchen sind scharf umschrieben und bilden blumenbeetartige Erhebungen mit abgerundeter, leicht unregelmäßiger Oberfläche. Die Farbe der Knötchen ist ein reines Schwefelgelb und ihre Konsistenz ist ziemlich fest. Bei Eröffnung der Brusthöhle kollabieren beide Lungen nur unvollständig. Kein abnormer Inhalt in der linken Pleurahöhle, auch keine Verwachsungen, ausgenommen an der Basis. Im oberen Teile der rechten Pleurahöhle etwas klare, grüngelbe Flüssigkeit, unterer Teil der Pleurahöhle völlig obliteriert, sodaß die rechte Lunge in Verbindung mit dem Zwerchfell und der Leber entfernt werden mußte.

Linke Lunge: Mäßiger Grad von Anthrakosis, untere zwei Drittteile atelektatisch und hier und da über den größten Teil der Lunge verbreitet runde Knötchen, welche durchschnittlich $\frac{1}{4}$ cm Durchmesser haben; dieselben sind von gelber Farbe und fester Konsistenz.

Rechte Lunge: An der Basis eine narbige Partie, deren größter Durchmesser etwa 3 cm beträgt, die annähernd Keilform hat, von grauer Farbe ist und sehr feste Konsistenz zeigt; hieran schließen sich graurötliche pneumonische Herde in den anderen beiden Lappen. Mit dem Zwerchfell sind Lunge und Leber auf das innigste verwachsen und im Innern der Verwachsungen, wie auch in den Geweben des Zwerchfells finden sich gelbe Pünktchen oder solche mit einem rostfarbenen Anfluge, welche absteigend immer zahlreicher werden und zuletzt das Zwerchfell durchbrechend in den rechten Leberlappen eindringen und hier wiederum ausgedehnte Veränderungen erzeugen, die nur wenig Lebersubstanz übrig lassen. Die erkrankten Teile zeigen ein Netz von grauschwarzen Linien, dessen Maschenräume von halbflüssigen, gelben Massen ausgefüllt sind, die feine orange-

farbene Körnchen enthalten. Außerdem sieht man auch den Durchbruch gelber Herde durch das Zwerchfell mit Veränderungen der Leber in absteigender Richtung. An einigen Stellen finden sich zwischen Zwerchfell und rechtem Leberlappen größere Abscesse. Die Gallenblase ist erweitert, ihre Wand verdickt. Inhalt: Trübe Galle und vier kleine Steine. Die retroperitonaealen Lymphdrüsen und auch die nahe der Porta hepatis gelegenen sind etwas geschwollen. Die übrigen Organe in der Bauchhöhle zeigen keine besonderen Veränderungen. Die Mesenterialdrüsen sind nicht geschwollen.

Kehren wir zur rechten Lunge zurück, so finden wir hier und da bis zur Spitze hinauf gelbe peribronchitische Herde und ebensolche runde Knötchen, wie sie in der linken Lunge beschrieben wurden.

Die Untersuchung des Gehirns wurde nicht erlaubt.

Diagnose: Actinomycosis cordis, Pulmonis utriusque, Diaphragmatis et hepatis.

Mikroskopische Untersuchung. Von allen erkrankten Teilen wurden Schnitte untersucht und überall wurden die charakteristischen Strahlenpilze gefunden. Im Gallenblaseninhalt in den geschwollenen Drüsen der Bauchhöhle und im Innern der Gallensteine konnten keine Strahlenpilze nachgewiesen werden.

Die Peribronchitis actinomycotica: Es gilt im allgemeinen für unmöglich, bei einfach makroskopischer Betrachtung zwischen aktinomykotischer und tuberkulöser Peribronchitis zu entscheiden, doch muß ich sagen, daß dieses durchaus nicht schwierig ist, wenn man die Eigentümlichkeiten beider Zustände genau vergleicht.

Bei der Peribronchitis actinomycotica werden die Durchschnitte der Bronchien im Beginne der Affektion durch scharf gezeichnete schwefelgelbe Ringe angedeutet, deren äußerer Rand sehr regelmäßig verläuft und sich sehr scharf von dem umgebenden, nicht erkrankten Lungenparenchym abgrenzt. Es ist auch sehr wichtig, zu berücksichtigen, daß alle peribronchitischen Herde, einerlei, in welchem Entwickelungsstadium sie sich befinden, dieselbe gelbe Farbe zeigen. Der Prozeß hat nur wenig Neigung, sich auf das Lungengewebe fortzusetzen, während die Herde sich im Gegenteil nach der Mitte des Bronchiallumens hin vergrößern, das dann bald von den gelben Massen ausgefüllt wird. Selbst mikroskopisch findet man dann noch die umgebenden Alveolen frei und nur hier und da sieht man einen unregelmäßig knötchenförmigen Auswuchs des Ringes gegen dieselben andringen. Bei der Peribronchitis tuberculosa liegen die Verhältnisse doch ganz anders, die Gestalt der Herde ist unregelmäßig, sie ziehen leicht das umliegende Lungenparenchym in Mitleidenschaft, sie erheben sich mehr über das Niveau der Schnittfläche, sie haben nicht so sehr die Neigung zu einem völligen Verschlusse der Bronchiallumina zu führen und ihre Farbe ist je nach dem Entwickelungsstadium, in welchem sie sich befinden, außer-

ordentlich verschieden. Selbst wenn schon ausgesprochene Verkäsung vorhanden ist, sind die gelblichen Farbentöne doch ganz andere als bei der Aktinomykose und wenn man dann auch die übrigen geschilderten Verhältnisse berücksichtigt, dann wird die Differentialdiagnose zwischen Tuberkulose und Aktinomykose keine Schwierigkeiten machen.

Durch die Knötchen im Herzen scheinen keine Funktionsstörungen des Organs bedingt worden zu sein.

Den Verlauf der Krankheit stelle ich mir folgendermaßen vor: Die Einbruchspforte der Pilze hat wahrscheinlich im rechten Unterlappen gelegen, wo die beschriebene narbige Partie den ältesten Krankheitsherd repräsentiert und von hier sind sie, nachdem sich pleuritische Verwachsungen gebildet hatten, in diesen und zwischen Zwerchfell und Brustwand nach unten gedrungen, um dort, an der Insertion des Zwerchfells, das letztere zu durchbrechen und in die Leber ein- und nach aufwärts zu dringen; ferner hat oben ein Einbruch durch das Zwerchfell in die Leber stattgefunden. Wenn der narbige Herd im rechten Unterlappen tatsächlich, wie ich glauben möchte, der erste Krankheitsherd gewesen ist, so liegt es nahe, an das Verhalten von Fremdkörpern in der Lunge zu denken, welche doch auch gewöhnlich in den rechten Unterlappen gelangen, und anzunehmen, daß die infizierende Masse mindestens ein sichtbares Körnchen gewesen sei, bei dem die gleichen Verhältnisse wie bei Fremdkörpern die erste Lokalisation veranlaßt haben. Später sind dann freigewordene Keime in die oberen Bronchien gelangt und haben peribronchitische Veränderungen hervorgerufen.

Eine sehr vollständige Liste von Arbeiten über Aktinomykose findet sich in „Ergebnisse der allgemeinen Pathologie und pathologischen Anatomie des Menschen und der Tiere“, von Lubarsch und Ostertag, 1898, doch möchte ich derselben noch die in Nordamerika publizierten Fälle, von denen ich nur denjenigen von Bodamer erwähnt finde, hinzufügen.

Literatur.

1. A. Schirmer: Chicago Med. Journ. and Examiner. Vol. VIII, S. 354. 1886. (Lokalisation: Am Kiefer.) Wahrscheinlich auch Aktinomykose der Lungen, denn Pilzdrüsen wurden im Sputum gefunden.

2. A. J. Ochsner: Journal of the American Medical Association 1886. S. 608. (Lokalisation im linken Antrum Highmori.) No. 2. (Lokalisation: Rechte Temporalgegend.)

3. Geo. A. Bodamer: „The Pathology of Actinomycosis, With Record of cases and Experiments". The Journal of comparative Medicine and Surgery. April 1889. Vol. 10.

4. J. M. Byron: „A case of Actinomycosis in Man". New York Med. Journal. Dec. 28th 1889, S. 716. (Peripleuritis actinomycotica". Lokalisation: In der rechten mitttleren Axillarlinie, zwischen der 5. und 7. Rippe.

5. J. B. Murphy: The Chicago Medical Recorder. Febr. 1892. Actinomycosis Hominis, With Report of five cases

Fall 1. Lokalisation: Linker Unterkiefer.
„ 2. „ Rechter „
„ 3. „ „ „
„ 4. „ Peritonaeum.
„ 5. „ Unterkiefer.

6. Lyman Brown: „A case of Actinomycosis", Chicago Medical Recorder. October 1894. No. 4, S. 251. (Lokalisation: Linker Unterkiefer.)

7. Mixter: Boston Med. and Surg. Journ. Vol. CXXXII. No. 13. March 28th 1895. Lokalisation: Unter dem Nabel.

8. Parker Syms: „Actinomycosis", Annals of Surgery, F. 1897. Lokalisation: Abdomen.

XVII.

Ein Fall von Sirenenbildung. (Sympus apus).

(Aus der Prosektur des Nikolai-Stadtkrankenhauses zu Rostow a. D.)

Von

Prosektor S. Abramow und Dr. M. Rjesanow.

(Mit 6 Textfiguren.)

Im Sommer 1901 gebar eine vollkommen gesunde Frau in der geburtshilflichen Abteilung des Rostowschen a. D. Stadtkrankenhauses eine fußlose Sirenenbildung (Sympus apus).

Die Geburt erfolgte zum regelmäßigen Termin, ohne jegliche Komplikation. Nach der Geburt lebte das Kind ungefähr 4 Minuten, und führte während dieser Zeit pendelnde Bewegungen mit der unteren Extremität aus, die aus Biegung und Streckung im Hüftgelenk bestanden.

Mit Rücksicht auf die verhältnißmäßige Seltenheit solcher Mißbildungen, beschlossen wir den Fall zu publizieren. Zu unserem Bedauern waren wir aber verhindert, sofort an die Präparation zu gehen und die Mißbildung lag deshalb ungefähr ½ Jahr in 10 pCt. Formalinlösung. Deshalb konnten wir auch einige spezielle Punkte nicht feststellen.

Äußere Gestalt.

Die Frucht ist ausgetragen. Die Länge, von der kleinen Fontanelle bis zur Zehenspitze, beträgt 36 cm. Der Oberköper ist vollkommen symmetrisch und proportioniert. Die Schädelknochen sind hart. Die Fontanellen und Nähte tastbar. Die Kopfhaare dunkel-kastanienbraun, 2 cm lang. Das Gesicht symmetrisch. (Eine kleine Asymmetrie des ganzen Körpers, die sich in Fig. 2 zeigt, stammt vom langen Aufenthalt im Glasgefäße.) Die Schultern, der Rücken und die Dorsalfläche der unteren Extremität sind mit Lanugo bedeckt. Der Brustkasten symmetrisch, ebenso der Bauch. Die Nabelschnur zeigt keine Abweichungen von der Norm. Die Mammillae sind gut ausgeprägt. Die Arme sind dem Körper proportional entwickelt. Die Beckengegend ist schmal und geht in eine einzige, breite, flache Extremität über, die im Vergleich zum Oberkörper unverhältnißmäßig kurz erscheint. Sich selbst überlassen, stellt sich die Extremität in Flexion ungefähr im Winkel von 125° zum Oberkörper (Fig. 1). Bis zum Kniegelenk verjüngt sich die Extremität fast gar nicht. Die Länge des Oberschenkels beträgt etwa ⅓ der ganzen Extremität. Der Unterschenkel ist äußerst kurz und besitzt ungefähr ⅛ der Länge der ganzen Extremität. Vom Kniegelenk beginnend, verjüngt sich der Unterschenkel sehr schnell und geht auf eine, ihm gleich lange Zehe über, mit auf der Hinterfläche befindlichem, gut ausgebildetem Nagel. In der Höhe des Kniegelenks, hinten-außen, läßt sich je eine Kniescheibe durchtasten.

Im Hüftgelenke lassen sich 2 Bewegungen vornehmen: Beugung und Streckung. Die erstere läßt sich zur Längsachse des Oberkörpers im Winkel von 90°, die letztere bis 180° ausführen. Den Hauptanteil an dieser Beweglichkeit trägt aber, wie wir später sehen werden, das Lendenbeckengelenk. Am Kniegelenk ist keine Beweglichkeit nachzuweisen, wenn man eine kaum angedeutete Flexion und Extension nicht dazu rechnen will. Die Zehe läßt sich mit Leichtigkeit nach allen Richtungen hin bewegen.

In der Kreuzbeingegend findet sich ein schwanzähnlicher Fortsatz, 6 cm lang. Sich selbst überlassen, rollt er sich spiralig nach oben

Fig. 1.

auf und erinnert an den Schwanz eines Ferkels (Fig. 1). In ihm lassen sich keinerlei knöcherne Gebilde durchtasten. Auf der Hinterseite dieses Gebildes, in der Mitte, befindet sich eine kleine Öffnung, die, von

Hautfalten umgeben, das Köpfchen einer Sonde aufnimmt. Die Sonde dringt weiter, in einem engen Kanale, durch die ganze Länge des Fortsatzes hinauf. Die Öffnung ist, wie wir weiter sehen werden, nichts anderes als der After. Äußere Genitalien sind nicht vorhanden.

Fig. 2.

Das Skelett.

Die Wirbelsäule zeigt keinerlei anomale Krümmungen. Die Zahl der Hals-, Brust- und Lendenwirbel ist normal. Das Kreuzbein und Os coccygis fehlen. Der 5. Lendenwirbel artikuliert direkt mit dem Becken. Dieses Gelenk wird gebildet durch den Proc. condyloideus inf., der stark nach vorn und innen abgebeugt und fast in der Sagittalebene liegt. Seine Hinterseite ist fast ganz in eine Gelenkfläche verwandelt. Am 5. Lenden-

wirbel ist die untere Öffnung des Foramen vertebr. durch eine Knochenscheibe verschlossen, die eine Continuität von Körper und Bogen darstellt und den Wirbelkanal nach unten hin abschließt. Der Proc. spinos. des 5. Lendenwirbels wird durch eine kleine Erhebung der Hinterseite des Arcus angedeutet.

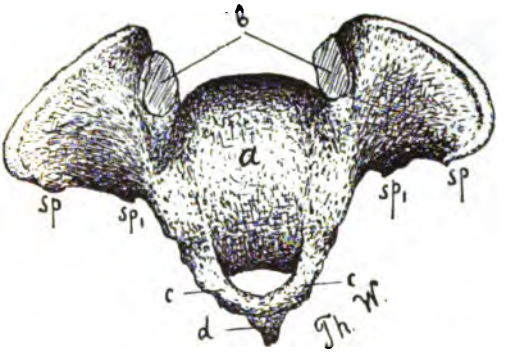

Fig. 3.

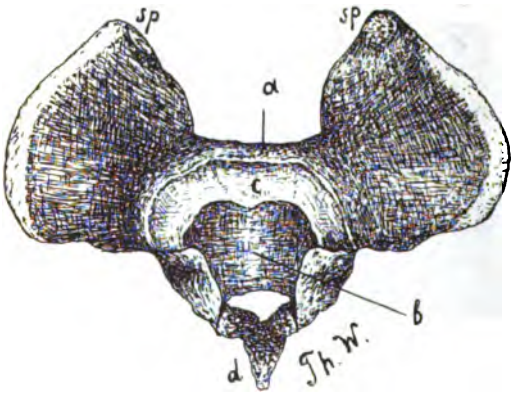

Fig 4.

Das Becken. Der größte Beckendurchmesser beträgt 6,5 cm. Beide Ossa innominata sind untereinander verwachsen und das Becken stellt einen einzigen Knochen dar. Seine Basis wird von einem massiven Knochen von ovaler Form gebildet, der offenbar durch Verwachsung beider Ossa ischii zustande gekommen ist (Fig. 3 u. 4a). Links und rechts gehen von ihm beide Ossa ilei ab. Sie sind vollkommen flach und liegen frontal, so daß man beim Betrachten des Beckens von oben die Oberfläche beider Knochen fast in einer Ebene sieht. Sie sind zum horizontalen Ast des Ossis pubis in einem rechten Winkel abgebogen. Ihre oberen inneren Ecken sind zurückgeneigt und tragen eine kleine Gelenkfläche für die Proc. condyloidei des 5. Lendenwirbels (Fig. 3b). Die Cristae ossis ilei sind knorpelig und zeigen keinerlei Andeutung einer Sförmigen Krümmung. Die Spinae ant. sup. (Fig. 3sp.) und inf. (Fig. 3sp_1) sind gut ausgebildet. Die Spinae post. sup. (Fig. 4 sp) ebenfalls. Die Spinae post. inf. sind nicht vorhanden. Auf der unteren Fläche der Basis, bezw. der untereinander

verwachsenen Ossa ischii, ist ein einziges Acetabulum (Fig. 4b) vorhanden. Der Boden desselben besteht aus zwei Gelenkvertiefungen, zwischen denen sich eine Erhebung findet. Das Supercilium acetabulis (Fig. 4c) stellt einen knorpeligen Halbring dar, der nach vorne offen ist, was einer Vereinigung beider Incisurae acetabuli entspricht. Von der vorderen Seite der erwähnten Beckenbasis gehen zwei horizontale Äste ab (Ossa pubis), die sich vorne vereinigen und einen Bogen bilden. Vom Vereinigungspunkt (Symphysis) geht nach unten (unter einem rechten Winkel) ein konusartiger Fortsatz ab (Fig. 3 und 4d), der durch die beiden untereinander verwachsenen absteigenden Schambeinäste gebildet ist. Die übrigen Teile eines normalen Beckens fehlen.

Dadurch, daß die Wirbelbeckengelenke in fast sagittaler Ebene liegen, ist in denselben eine sehr bedeutende Beweglichkeit vorhanden, und das Becken kann sehr bedeutende Flexionen und Extensionen ausführen.

Oberschenkel. Beide Ossa femoris sind untereinander verwachsen und bilden einen einzigen Knochen, dessen Länge 9 cm beträgt. Die Diaphyse ist oben rund und der Durchmesser beträgt daselbst 1,25 cm; nach unten wird sie allmählich immer flacher und breiter, bis sie am unteren Ende nur 0,75 cm dick, aber 2,5 cm breit wird. Die Epiphysen sind knorpelig. Den Femurkopf stellen 2 halbkugelige Gelenkflächen dar, die an der vorderen Fläche des Knochens liegen und jede ein Lig. teres tragen. Gleich unterhalb der Gelenkflächen liegt ein gut ausgebildeter Vorsprung, den unter einander verwachsenen Trochanteres min. entsprechend. Unterhalb desselben zieht sich eine rauhe Linie ein, die sich in der Mitte des Femur in 2 Teile teilt. Hinten, in gleicher Höhe mit den Gelenkflächen, befindet sich ein großer, massiver Vorsprung, der die beiden untereinander verwachsenen Trochanteres maj. vorstellt. An der unteren Epiphyse befinden sich 3 Vorsprünge. Der mittlere, größte, entspricht den untereinander verwachsenen 2 Kondylen, und liegt in einer Achse mit der Diaphyse, die beiden äußeren, kleineren, springen nach vorne vor. Auf diese Weise bilden alle drei einen Bogen, dessen Konvexität nach hinten gerichtet ist, und da sie zudem nach vorne geneigt sind, bildet sich über ihnen, an der Vorderfläche des Femur, eine Vertiefung. An allen drei finden sich an der Unterseite kleine Gelenkflächen für die Verbindung mit dem Unterschenkel. Außerdem finden sich oberhalb der äußeren Kondylen kleine Gelenkvertiefungen für die Verbindung mit den Patellae.

Ungeachtet der halbkugeligen Form beider Gelenkflächen des Femurkopfes sind die Bewegungen im Hüftgelenke doch sehr beschränkt, und zwar durch die hohe Lage der die Trochanter vorstellenden Knochenvorsprünge. Bei der Extension stemmt sich der hintere Knochenvorsprung (Trochanter maj.) an das Supercilium acetabuli, wodurch die Bewegung in einem Winkel von 150° zur Achse des Oberkörpers gehemmt wird. Dasselbe findet bei der Flexion statt, wo der Knochenvorsprung vorne (dem Troch. min. entsprechend) die Bewegung in einem Winkel von 120° hemmt.

Auf diese Weise beschränkt sich die Bewegung im Hüftgelenk auf nur 30°, und der größte Teil der bei der Beschreibung der äußeren Gestalt, oben erwähnten grossen Beweglichkeit ist sonach auf das Wirbelbeckengelenk zu beziehen.

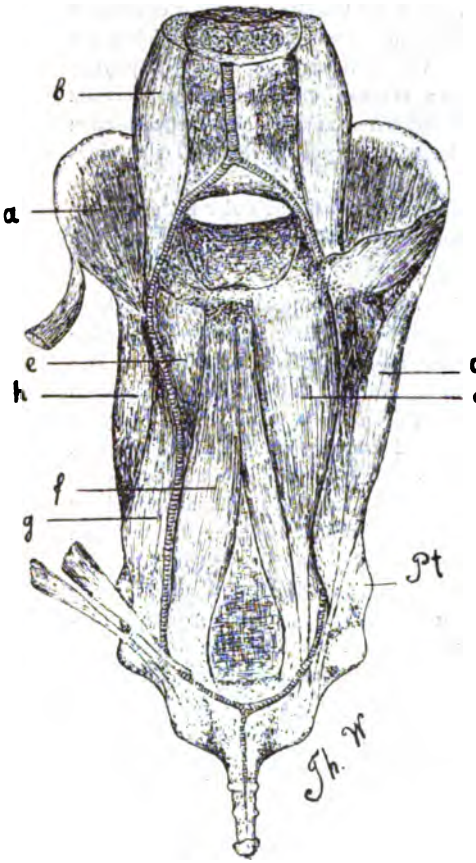

Fig. 5.

Die Kniescheiben sind knorpelig und eingebettet in die Sehne der Mm. recti cruris. Ihre Form ist linsenförmig, der untere Rand ein wenig ausgezogen in Form eines Vorsprunges, der obere abgerundet.

Die Unterschenkelknochen, Tarsus und Metatarsus, stellen eine knorpelige Masse vor, die 3 cm lang ist. Der Teil, der den Unterschenkelknochen entspricht, ist fast von quadratischer Form, 2 cm lang und breit. Die vordere Fläche ist platt, die hintere gewölbt. Die unteren, äußeren Ecken sind verknöchert. Entsprechend den 3 Kondylen des Femur, finden sich an seiner oberen Seite drei Gelenkvertiefungen, die bogenförmig, mit der Konvexität nach hinten, angeordnet sind. Die Ligg. cruciata fehlen. Der Tarsus und ein vorhandener Metatarsus bilden einen konusartigen Anhang von 1 cm Länge, unten an der Knorpelmasse.

Wegen der bogenförmigen Linie des Kniegelenkes, ist eine Bewegung in demselben Falle unmöglich.

Die Phalangen. Die einzige Zehe besteht aus drei knorpligen Phalangen. Auf der Hinterseite der letzten findet sich ein gut ausgebildeter Nagel.

Die übrigen Knochen des Skeletts zeigen nichts von der Norm abweichendes.

Das Muskelsystem.

Die Muskeln des Oberkörpers sind regelmäßig entwickelt, mit Ausnahme des M. latissimus dorsi. Die oberen Anheftungen dieses Muskels sind

normal. Herabziehend bilden sie nicht die Fascia lumbo-dorsalis, sondern bleiben muskulös und vereinigen sich zu einem dreieckigen Muskel, der herabziehend sich auf seinem Wege an die Proc. spin. der Lendenwirbel heftet. Weiter biegt er über die inneren Drittel der Cristae ilei, ohne mit denselben zu verwachsen, und zieht zum Troch. maj., an dem er sich anheftet und eine breite Sehnenfläche bildet (Fig. 6a). Aus den tiefen Schichten dieses Muskels ziehen Faserzüge ab, die in den schwanzartigen Anhang eintreten (Fig. 6b).

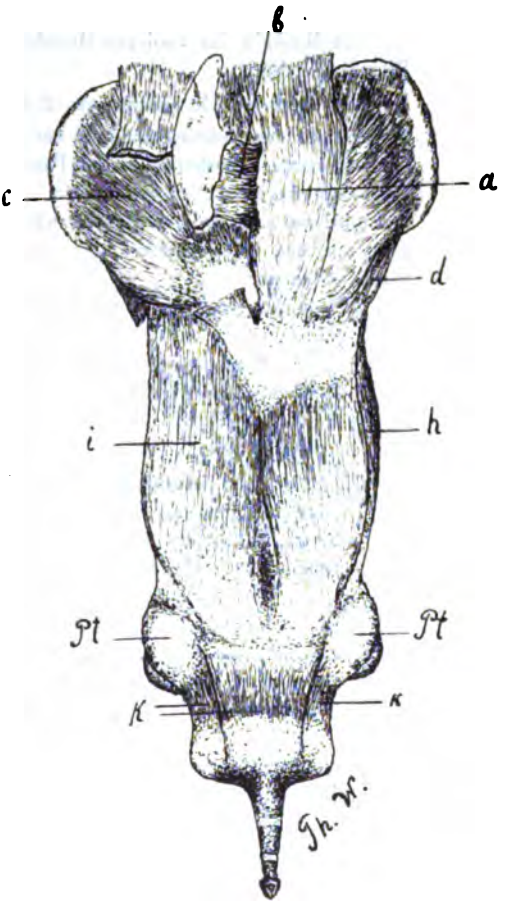

Fig. 6

Die Muskeln des Beckens werden durch 3 Paare gebildet:

1. M. iliacus int. (Fig. 5a) nimmt seinen Ursprung an der inneren Fläche des Os ilei; fächerförmig sich verschmälernd, tritt er über den horizontalen Schambeinast und heftet sich mit schmaler Sehne an den Troch. min.

2. M. psoas maj. (Fig. 5b) beginnt an der Seitenfläche des Körpers des 12. Brust- und der 3 oberen Lendenwirbel. In der Höhe des horizontalen Schambeinastes wird er sehnig, und ihn überbrückend, heftet er sich mit schmaler Sehne an den Troch. min., nach außen von der Anheftungsstelle des vorigen Muskels.

3. M. glutaeus (Fig. 6c) beginnt am Kamm der Darmbeinschaufel und am Bogen des 5. Lendenwirbels, tritt in seinem Verlaufe unter den M. latissim. dorsi und heftet sich mit flacher, breiter Sehne an den Troch. maj. Unterhalb dieses Muskels zieht sich eine kleine Portion (Fig. 6d) parallel der unteren Muskelgrenze hin und heftet sich an die sehnige Ausbreitung des M. latissim. dorsi.

Die Muskeln der unteren Extremität. Alle bisher beschriebenen Muskeln zeigen so geringe Abweichungen von der Norm, daß die Bestimmung, zu welcher Gruppe normal vorkommender Muskeln sie zu rechnen sind, keine

Schwierigkeiten bereitet. Nicht so einfach verhält sich die Sache bei der unteren Extremität.

Hier ist, infolge der bedeutend veränderten Verhältnisse, es nicht selten überaus schwierig, zu bestimmen, mit welchem Muskel wir es zu tun haben.

Die Muskeln der vorderen Oberfläche des Femurs werden durch zwei Schichten gebildet.

Die obere Schicht besteht aus 2 Paar Muskeln:

1. Von den Spinae sup. ant. entspringt ein langer, bauchiger Muskel (M. sartorius), eingebettet in der Fascia lata (Fig. 5 c). Die Richtung der Faserzüge des Muskels ist von oben nach unten und innen. Auf der Höhe des mittleren und unteren Drittels wird derselbe sehnig, die dünne Sehne geht auf den Unterschenkel über und heftet sich in der Mitte desselben vorne außen an.

2. Von der Symphysis und der Oberseite des horizontalen Schambeinastes geht ein gut entwickelter, bauchiger Muskel ab (M. gracilis). Die Richtung der Faserzüge ist direkt von oben nach unten. Ein wenig oberhalb des Kniegelenkes geht er in eine schlanke Sehne über, die auf den Unterschenkel übertritt und sich etwas nach innen von vorgenanntem Muskel anheftet (Fig. 5, d).

Die 2. Schicht besteht aus 4 Paar Muskeln:

1. Von letztgenanntem Muskel bedeckt, geht von der unteren Fläche des äußeren Teiles des horizontalen Schambeinastes ein kurzer Muskel (M. pectineus?) ab. Die Richtung der Faserzüge ist von oben nach unten innen. Auf seinem Laufe bedeckt er die Sehne des M. iliacus internus und psaos maj. und, in eine kurze Sehne übergehend, heftet er sich ein wenig unterhalb des Troch. min. an (Fig. 5 e).

2. Innerhalb der letztgenannten Muskeln liegt ein Muskelpaar, das gemeinsam am Os pubis entspringt (M. adductores magni). Herabsteigend, treten beide Muskeln auseinander und heften sich mit breiten, flachen Sehnen an die Vorderfläche des Unterschenkels (Fig. 5 f).

3. Von dem mittleren Drittel der Außenfläche des Femur entspringt ein bauchiger Muskel (M. vastus int.). Die Faserrichtung ist direkt von oben nach unten. Herabsteigend an der vorderen Außenfläche des Femur heftet er sich mit breiter, flacher Sehne an die obere Epiphyse des Unterschenkels von vorne aussen (Fig. 5 g).

4. Von der Spina ant. inf. entspringt ein bauchiger Muskel (M. rectus). Die Faserrichtung ist direct von oben nach unten. In seinem Verlaufe legt sich der Muskel an die Aussenfläche des Femur (Fig. 5 und 6 h). Nach $\frac{1}{4}$ seines Verlaufes wird er sehnig und heftet sich außen an die obere Epiphyse des Unterschenkels. In seiner massiven Sehne ist die Patella eingeschlossen (Fig. 5 und 6 Pt).

Auf der Hinterfläche des Oberschenkels existieren nur zwei symmetrische, gut ausgebildete, bauchige Muskeln (M. vasti externi?). Sie entspringen von

den 2 oberen Dritteln der Hinterfläche des Femur und der Sehnenausbreitung des M. latissim. dorsi. Die Faserrichtung ist direkt von oben nach unten. Herabsteigend, bedecken sie die ganze Hinterfläche des Femur und setzen sich an die Hinterfläche der Unterschenkelepiphyse (Fig. 6 i). Auf der Vorderfläche des Unterschenkels fehlen Muskeln gänzlich. Auf der Hinterfläche kann man 3 schwach entwickelte Bündel unterscheiden (Fig. 6 k), mit der Faserrichtung direkt von oben nach unten. Ihre oberen Sehnen beginnen gleich unterhalb beider zuletzt genannten Muskeln. Die unteren Sehnen setzen sich an das untere Drittel der Hinterseite des Unterschenkels. Zu entscheiden, welchen Muskeln diese 3 Bündel entsprechen, ist eine überaus schwere Aufgabe.

Alle übrigen Muskeln der unteren Extremität fehlen.

Innere Organe.

Die Trachea wird durch überaus dicke Knorpel gebildet, so daß der Durchmesser des Lumens ein Drittel des ganzen Trachealdurchmessers bildet.

Die Lungen bestehen jede für sich aus 2 Lappen.

Der Darmtraktus. Der Magen und Dünndarm zeigen nichts von der Norm abweichendes. Der Dickdarm besitzt ein Mesenterium. Colon ascendens und descendens sind bedeutend breiter als das Colon transversum. Coecum und Proc. vermiformis sind normal entwickelt. Die Flexura sigmoides ist nicht deutlich ausgeprägt. Der Mastdarm ist sehr kurz und endet in eine Ampulle. Wenn eine Sonde in die Öffnung des schwanzartigen Fortsatzes, die bei der äußeren Beschreibung erwähnt wurde, geführt wird, so gleitet dieselbe leicht durch einen engen Kanal bis in die Ampulle. Daraus läßt sich schließen, daß der Kanal und die Öffnung dem After entsprechen.

Nieren. An deren Stelle finden sich 2 häutige Säcke, 4 cm im Durchmesser.

Die Harnleiter, die Harnblase und die Gland. suprarenalis fehlen.

Geschlechtsteile. In der Höhe der inneren Öffnung des Leistenkanales findet sich jederseits ein kleiner, ovaler Körper, 3 mm lang und 2 mm breit, fest mit dem Bauchfell verwachsen. Diese Körper wurden von uns bei der Präparation als unausgebildete Hoden angesprochen, was sich auch bei der mikroskopischen Untersuchung bestätigte.

Die übrigen Organe zeigen nichts abweichendes.

Das Blutgefäßsystem.

Das Herz ist gut entwickelt. Seine Maße: die größte Länge 5,5 cm, die Breite 3,5 cm. Die Klappen sind normal, das Foramen ovale offen.

Die Gefäße. Die Aorta entspringt aus dem linken Ventrikel. Aus dem Bogen gehen die Anonyma, Carotis und Subclavia sin. ab. Ein wenig tiefer mündet in sie der Botallische Gang. Ihre direkte Fortsetzung ist, nach

dem Dickendurchmesser zu rechnen, die Art. omphalo-mesaraica. (Die Aa. umbilicales fehlen.) Nach deren Abgang verengert die Aorta sich sofort bedeutend. In der Höhe des 5. Lendenwirbels teilt sie sich in die beiden Aa. iliacae (Fig. 5), die nach außen auseinander gehen, und den M. psoas erreichend, legen sie sich an seine innere Seite, begleiten denselben und biegen mit ihm zusammen über den horizontalen Schambeinast. Weiter liegt die A. femoralis zwischen dem M. pectineus und Adductor longus, und noch weiter, wo der M. pectinens endet, zwischen dem M. vastus int. und Adductor long. Auf den Unterschenkel übertretend, geht sie unter den Sehnen der Mm. gracilis und sartorius hindurch. Noch weiter unten nähern sich beide Femorales der Mittellinie und treten in der Mitte der Vorderfläche des Unterschenkels zusammen zu einem Aste, der herabziehend, die Zehe versorgt.

Den Verlauf der übrigen Gefäße gelang es nicht bei der Präparation festzustellen.

Das Nervensystem.

Das Gehirn zeigt keinerlei Abweichungen von der Norm.

Das Rückenmark desgleichen. Auf der Höhe des 2. Lendenwirbels endet dasselbe und bildet den Conus medullaris.

Die peripherischen Nerven. Durch das lange Liegen in der Formalinlösung gelingt eine Präparation nicht. Es konnte nur der Nerv. cruralis nachgewiesen werden, der auf dem Oberschenkel an der Außenseite der A. femoralis verläuft. Den Unterschenkel nicht erreichend, verliert er sich, Zweige zu den umliegenden Muskeln und zur Haut abgebend. Den Ursprung desselben und den Verlauf der übrigen Nerven nachzuweisen, gelang nicht, da in der Beckengegend schon Zersetzung eingetreten war.

Auf diese Art haben wir in unserem Falle folgende Abweichungen von der Norm: Die Wirbelsäule ist verkürzt, da das Kreuzbein und das Os coccygis fehlen. Das Becken ist unausgebildet. Die Sitzbeinknochen sind zu einer knöchernen Masse verwachsen, die einen bedeutenden Teil des Beckenkanals ausfüllt (Fig. 3 a). Die aufsteigenden Äste des Sitzbeines fehlen, die absteigenden Äste des Schambeins sind zusammengewachsen (Fig. 3 und 4 d). Die Ossa ilei sind flach und liegen frontal. Die Kämme derselben zeigen keine Andeutung der S-förmigen Krümmung. Die unteren Extremitäten sind untereinander verwachsen. Außerdem ist ihr unterer Teil nach außen und hinten gedreht, worauf die anomale Lage der Kniescheiben und die Lage der Extensoren auf der äußeren und hinteren Seite der Extremität hinweist, desgleichen die Neigung der Kondylen nach vorn statt nach hinten. Der Unterschenkel ist äußerst kurz. Der Fuß fehlt ganz, und an seiner Stelle findet sich eine

Zehe mit gut entwickeltem Nagel auf der Hinterseite, was ebenfalls für die eben erwähnte Verdrehung der Extremität spricht. Die inneren Geschlechtsorgane, wie der Mastdarm sind in der Entwicklung zurückgeblieben. Außerdem fehlen vollständig die äußeren Geschlechtsorgane, Harnblase, Harnleiter und die Aa. umbilicales. An Stelle dieser Arterien findet sich die erhaltene und gut entwickelte A. omphalo-mesarrhaica, und dank der fehlenden Harnleiter, ist eine sehr ausgesprochene Hydronephrose vorhanden.

Alle diese Anomalien sind bereits genügend erforscht und die Ätiologie derselben ist bereits soweit sichergestellt, daß es uns in unserem Falle nur übrig bleibt, die ursprünglichen Momente einer solchen Sirenenbildung, wie sie von Gebhardt, Ruge und Weigert angeführt werden, zu bestätigen.

Gebhardt und Ruge sehen die Ursache der Verwachsung der unteren Extremitäten in einer Enge der Schwanzfalte des Amnion. Infolge dieser Verwachsung sind die Extremitäten der Möglichkeit enthoben, die spiralige Drehung zu bewerkstelligen und müssen in der Lage verharren, in der sie sich bis zur 6. Woche befinden, d. h. ihre Streckseite liegt dorsal und die Beugeseite ventral. Auf diese Art liegt also eine Achsendrehung der Extremität nach hinten, wie es auf den ersten Blick scheinen könnte, bei den Sirenenbildungen nicht vor, sondern umgekehrt findet eine Hemmung der normalen spiraligen Drehung statt. In unserem Falle liegen die Kniescheiben und Extensoren, streng genommen, nicht nach hinten, sondern auf der äußeren hinteren Seite, und zwar mehr auf der äußeren. Dieser Umstand spricht dafür, daß hier die Verwachsung eintrat schon einige Zeit nachdem die Spiraldrehung bereits begonnen hatte. Der Hinweis auf die Möglichkeit eines solchen Falles findet sich auch in der Arbeit Gebhardts.

Durch die Enge der Schwanzfalte erklärt sich auch die Nichtentwicklung des Beckens und die Verwachsung beider Ossa innominata zu einem. Was die frontale Stellung der Darmbeinschaufel und das Fehlen der S-förmigen Krümmung ihres Kammes betrifft, so findet sie ihre Erklärung theils in einer Enge des Amnion und theils in dem Fehlen der Spiraldrehung der unteren Extremitäten. Auf die anomal aus der Aorta abgehende einzelne

A. umbilicalis, weist Weigert als auf eine vikarierend für die fehlenden Aa. umbilicalis vorbehaltene und sich mächtig entwickelnde A. omphalo-mesaraica hin. Zu dieser, wie es uns scheint, vollständig begründeten Ansicht bekennt sich auch Gebhardt. Den Grund für das Fehlen der Aa. umbilicales, sowie der Nichtentwicklung einzelner Bauchorgane (des Rectum und des Urogenitalsystems) sieht Gebhardt in der bedeutenden Beweglichkeit des Wirbelbeckengelenks und der geringen Beweglichkeit des Hüftgelenks. Infolge dieser Bedingungen findet bei der Frucht in der Gebärmutter, durch die starke Beugung der unteren Extremität zum Bauche (die wahrscheinlichste Fruchtlage), eine Abweichung des Beckens nach oben statt. Auf diese Weise übt das Becken einen Druck auf die Bauchorgane aus, wodurch eine Hemmung ihrer Entwicklung bedingt wird. Diese Hypothese erweist sich in unserem Falle, wie die Beschreibung des Wirbel-Becken- und des Hüftgelenks zeigt, als vollkommen zutreffend.

Endlich müssen wir noch einige Worte in Betreff des schwanzartigen Fortsatzes, der sich in unserem Falle in der Kreuzgegend findet, hinzufügen. Ähnliche Anhängsel sind bei vielen Fällen von sirenenartiger Mißbildung beschrieben worden und speziell im Falle Ruges. In unserem Falle ist der Fortsatz weich und enthält keine Knochenteile. In seiner Achse liegt der oben erwähnte enge Kanal, der mit der Ampulle des nicht entwickelten Rectums zusammenhängt. Bei der Präparation erwies sich, daß in diesem schwanzartigen Fortsatze Muskelfasern enthalten sind, die von dem M. latissimus dorsi ausgehen. Nach der Präparation wurde der Fortsatz abgeschnitten und in eine Serie von mikroskopischen Präparaten zerlegt. (Einbettung in Celloidin, Färbung mit Hämatoxilin und Eosin.)

Bei der mikroskopischen Untersuchung ließen sich weder Knochen- noch Knorpelbildungen nachweisen. Im Centrum des Fortsatzes findet sich ein enger Kanal, der mit Schleimhaut ausgekleidet ist, die in Längsfalten liegt. Die Schleimhaut besitzt ein vielschichtiges Plattenepithel. Die Wand des Kanals wird durch Bindegewebe gebildet, dessen Bündel ringförmig verlaufen. Die übrigen Bestandteile des Fortsatzes werden aus quergestreiften Muskelfasern gebildet, die durch bedeutende Fettschichten voneinander getrennt sind. Zwischen den Muskelfasern verlaufen Gefäße und Nervenbündel.

Virchow gibt folgende Klassifikation der menschlichen Schwanzfortsätze: 1. Cauda perfecta, bei der sich eine Verlängerung der Wirbelsäule und Vermehrung der Wirbelzahl findet. 2. Cauda imperfecta (weiche Schwänze), bei der weder das eine noch das andere statthat, die jedoch immer von spinalem oder vertebralem Ursprunge ist. 3. Schwanzartige Hautfortsätze. Die Schwanzbildung in unserem Falle zur 1. Gruppe zu zählen, ist natürlich unmöglich, da hier keine Verlängerung der Wirbelsäule, sondern eine Verkürzung derselben und Verminderung der Zahl der Wirbel vorliegt. Aber dieselben zur 2. oder 3. Gruppe zu zählen, macht auch Schwierigkeit, da die Anwesenheit des Afters einerseits dafür sprechen würde, daß es ein einfacher hautartiger Fortsatz und keine schwanzartige Bildung sei, während andererseits die Anwesenheit der Bündel des M. latiss. dorsi dagegen spricht, und es erlauben würde, ihn als Cauda imperfecta anzusehen. Wir glauben jedoch, daß wir uns am wenigsten versehen, wenn wir ihn als eine Übergangsstufe zwischen Gruppe 2 und 3 ansehen, und zwar umsomehr, da in einigen Arbeiten, z. B. bei Freund, sich Hindeutungen auf das Vorkommen von Zwischenstadien zwischen der Virchowschen Klassifikation finden.

Zum Schluß liegt uns die angenehme Pflicht ob, unserem Kollegen Th. Woskressensky unsere herzliche Dankbarkeit für die nach der Natur ausgezeichnet ausgeführten Zeichnungen auszusprechen.

Literatur.

Gebhardt: Ein Beitrag zur Anatomie der Sirenenbildungen. Archiv für Anat. u. Physiol. 1888.

Freund: Schwanzbildung bei Menschen. Dieses Archiv, Bd. 104.

Lissner: Schwanzbildung bei Menschen. Dieses Archiv, Bd. 99.

Ruge: Ein Fall von Sirenenbildung. Dieses Archiv, Bd. 129.

Virchow: Schwanzbildung bei Menschen. Berl. klin. Wochenschr. 1884.

Weigert: Zwei Fälle von Mißbildung eines Ureter und einer Samenblase mit Bemerkungen über einfache Nabelarterien. Dieses Archiv, Bd. 104.

Ziegler: Lehrbuch d. pathol. Anatomie und allgem. Pathologie. 1895.

XVIII.

Mißbildungen der Tricuspidalis.

(Aus dem pathologischen Institut des städtischen Krankenhauses Dresden Friedrichstadt.)

Von

Dr. Paul Geipel.

(Hierzu Taf. X).

Während die Störungen in der Herzentwickelung mit Vorliebe an den Septen vorkommen, weiter im Bezirk des Truncus arteriosus, treten die eigentlichen Mißbildungen der Klappen, insbesondere jene der Atrioventrikularostien, vollkommen in den Hintergrund. Hierbei schließe ich die durch eine kongenitale Endokarditis entstandenen Fehler aus und habe nur jene im Auge, in denen wir statt der Atrioventricularklappen Gebilde vor uns haben, die wir von vornherein nicht als Klappen bezeichnen können. Sie sind bisher nur im rechten Ventrikel beobachtet worden, und ich füge zu den 2 bezw. 3 niedergelegten Beobachtungen in der Literatur drei weitere Fälle, die mir sämtlich von Herrn Obermedizinalrat Dr. Schmorl, dem ich an dieser Stelle hierfür meinen besten Dank ausspreche, überlassen wurden. Die beiden ersten Fälle sind ältere Präparate der pathologischen Sammlung, der dritte Fall wurde im Jahre 1900 beobachtet.

Fall I[1]) (hierzu Fig. 1, Taf. X).

Hildebrandt, 26. Juli 1886 seziert. 18jährig.

Das Herz ist sehr stark vergrößert, und zwar betrifft die Vergrößerung besonders den rechten Vorhof und rechten Ventrikel, welcher zugleich die Herzspitze bildet. Der Umfang des Herzens in der Höhe des Sinus circularis beträgt 27 cm, wovon 17 cm auf den rechten, 10 cm auf den linken Ventrikel kommen. Länge des Herzens von der oberen Wand des linken Vorhofs bis zur Spitze 12,7 cm, von der Abgangsstelle der großen Gefäße bis zur Spitze 11 cm, Dicke des Herzens 8,2 cm, unterhalb des Sulcus circularis gemessen, Breite 12 cm, wovon 7 cm auf den rechten Ventrikel kommen.

[1]) Derselbe Fall ist kurz beschrieben in dem Stereoskopisch-photographischen Atlas von Dr. G. Schmorl. München 1899. Tafel 28.

Das Gewicht des Jahrzehnte in Alkohol gelegenen Präparates beträgt 270 Gramm.

Der rechte Vorhof ist ebenso wie das rechte Herzohr stark dilatiert. Sagittaler Durchmesser 5,4 cm, horizontaler 5,2 cm, Länge des rechten Herzohrs 5,1 cm, Dicke der Vorhofswand 1—2 mm, Durchmesser des offenen Foramen ovale 11—18 mm betragend. Valvula Thebesii fehlt als solche.

Die Circumferenz des Tricuspidalostium, in Höhe des Limbus gemessen, ist gleich 13,6 cm. Der Faserring ist deutlich ausgeprägt. Die Klappe ist in einer völlig abnormen Weise gebildet, indem an Stelle der Klappensegel große, lappenartige Gebilde in die Ventrikelhöhle hineinragen.

Das vordere Segel ist als solches noch am ehesten erkennbar. Dasselbe steht weit von der stark nach vorn ausgebuchteten Muskulatur ab, dadurch wird eine im Durchschnitt halbkreisförmige Höhle geschaffen, die nach links frei mit dem Konus kommuniciert. Seiner Form nach ähnelt das Segel einer Art Trapez, dessen eine, dem Konus zugekehrte linke Seite als längste 6,2 cm mißt, ein 1,4 cm hoher, 1 cm langer Saum verbindet weiter das vordere mit dem Scheidewandsegel. Die Haftstelle der linken Segelseite ist im Konus 1,4 cm unterhalb der linken Pulmonalklappe, also an jener Stelle, wo sich normaler Weise die innere Papille Kürschners, der mediale Papillarmuskel Henles, findet. Der Klappensaum ziemlich gleichmäßig verdickt. Neben der Haftstelle am Konus einzelne gut stecknadelkopfgroße Durchlöcherungen. Als basale Seite ist die Anheftung der Klappe an dem Limbus zu bezeichnen. Das Endokard des Vorhofs setzt sich wie gewöhnlich auf die Oberfläche des Segels fort. An Breite mißt diese Seite 4,4 cm. Die untere Seite, bei aufrechter Stellung des Herzens gedacht, ist 4,2 cm lang, legt sich fast an die Wandmuskulatur der vorderen Ventrikelwand an, nur an jenem, an die linke Seite stoßenden Bezirk, haftet sie an einem schmalen, 21 mm langen Muskelbälkchen, welches nur als eine etwas freie, aus dem Gefüge der Trabeculae carneae hervortretende Leiste zu betrachten ist. Einzelne kleine Durchbrüche daneben. Zu bemerken ist daß eine eigentliche scharfe Grenze des Vorderlappens von dem Hinterlappen an dieser Stelle nicht festgesetzt werden kann, es wird unter unterer Seite nur die Umbiegungsstelle des vorderen Segels in das hintere verstanden. Die rechte Seite schließlich, 3,2 cm lang, ziemlich scharf, ist ungefähr 9 mm von der Innenfläche der Vorderwand entfernt, während die größte Entfernung der linken Seite von der Vorderwand entfernt, während die größte Entfernung der linken Seite von der Vorderwand bis 34 mm beträgt. Vor dem Segel liegt also ein nach rechts keilförmig zulaufender Raum. Die Basis desselben ist im Konus gelegen, die Spitze annähernd an der Umbiegungsstelle von vorderer Kammerwand in die rechte seitliche.

Die Innenseite des Segels, jene dem Vorhof zugekehrte, ist größtenteils glatt. Die Außenfläche weist ein reiches Gefüge von außerordentlich langen Chordae tendineae II. Ordnung auf, dieselben laufen entsprechend der enormen Ausdehnung des Segels über die ganze Außenfläche, eine Länge

von 45 mm und darüber, entsprechend der Ausdehnung der Klappe, erreichend. Untereinander hängen diese Chordae durch seitliche Ästchen, die zumeist in der Längsrichtung sich abspalten, zusammen. Das Klappensegel ist allenthalben zart, nur nach der unteren Seite zu, etwa in der Mitte, erscheint dasselbe in Ausdehnung von einem Groschen mäßig verdickt.

Die Chordae tendineae I. Ordnung fehlen, sowie der vordere Papillarmuskel. Relativ zahlreich sind ferner jene kleinen, glatten Muskelbündel vorhanden, welche direkt aus der Herzwand heraustretend in die Klappe umbiegen, um innerhalb derselben ihre sehnige Umwandlung zu erfahren.

Hinterer und Scheidewandlappen sind in breiter Verbindung miteinander, sie hängen über der Umbiegungsstelle des Ventrikelseptums in die Herzwand miteinander zusammen. Dieselben bilden ein großes Viereck. Die Trennung beider ist eine willkürliche und geschieht nur der besseren Übersicht halber. Als Anhalt für erstere dient dabei die Lagerung des häutigen Teiles über der hinteren Ventrikelwand, sowie über dem Septum, wobei ersterer Teil als Hinterlappen, letzterer als Scheidewandlappen angesprochen wird.

Der hintere Lappen weist eine rechte, nach der rechten Ventrikelwand hin gelegene Seite von 4 cm Länge auf, die nach dem Limbus zu mit dem Vorderlappen durch einen etwa 1 cm hohen Saum zusammenhängt. Die basale Seite, am Limbus gelegen, mißt vom rechten Rand bis zur Umbiegungsstelle auf die hintere Hälfte des Ventrikelseptums 5,5 cm; die basale Seite des Scheidewandlappens 2,7 cm. Eine untere Seite ist als solche ebensowenig abzugrenzen, wie an dem vorderen Segel, da beide in einer Breite von 4 cm ineinander übergehen und die Umbiegungsstelle an der Vorderwand des Ventrikels fixiert ist. In der linken Hälfte des Lappens, in der Nähe der Fixation, zwei rundliche Lücken von etwa 6 mm Durchmesser. Die Umbiegungsstelle legt sich direkt an die Trabeculae carneae an. Die linke Seite ist mit jener des Scheidewandsegels eine gemeinschaftliche. Dieselbe beginnt an der vorderen Ventrikelwand und setzt sich kontinuierlich in einer Länge von 8,5 cm bis zur Gegend, wo die innere Papille Kürschners sitzen müßte, 22 mm unterhalb des Pulmonalostiums fort. Eine 10 mm tiefe Kerbe, ungefähr in der Mitte der linken Seite, deutet eine Zweiteilung des gemeinsamen Segels an, daselbst ziehen außerdem drei kurze Sehnenfäden von 5—11 mm Länge von der Wandmuskulatur zum freien Klappenrande.

Das aus hinterem und Scheidewandlappen bestehende Segel erhebt sich nur zu einem Teile, etwa der Hälfte, frei von der Wand; nach dem Limbus zu, sowie über dem hinteren Septum ist dasselbe in toto mit dem Endokard der Ventrikelwand verschmolzen. Am ausgedehntesten ist diese Verschmelzung an der Umbiegungsstelle der hinteren Ventrikelwand in das Ventrikelseptum, daselbst beträgt die Höhe der Verwachsung bis zu 3,5 cm. Da die untere Hälfte des hinteren Lappens abgehoben ist, so kommt zwischen der Außenseite desselben und der Ventrikelwand ein schmaler Raum zustande, welcher

sich nach links in die Konuspartie des Ventrikels öffnet. Von dem Scheidewandlappen ist nur ein schmaler, bis 1 cm breiter Saum nicht mit der Wand verschmolzen.

Die Fixierung des linken freien Randes des Scheidewandsegels geschieht durch kurze, bis 1 cm lange Chorden, die in den freien Klappenrand oder dicht hinter demselben auslaufen: Chorden I. Ordnung. Die Innenfläche des gemeinschaftlichen Segels ist besonders über der Gegend der Verwachsung eine glatte, die Außenfläche nach der Ventrikelwand zugekehrt, entsprechend den Sehnenfäden II. Ordnung, die relativ spärlich vorhanden sind, uneben. In dem Bezirk der Verwachsung ist nichts mehr von den Sehnenfäden vorhanden. In dem Winkel, welchen das hintere Segel mit der Ventrikelwand bildet, und zwar am Übergang des freien Segelstücks in das adhärente, liegen zahlreiche kleinste Muskel der Außenfläche des Segels an. Gegen das Licht gehalten, erscheint das hintere Segel wesentlich dünner und zarter als das vordere.

Der Zugang des Vorhofteiles der Kammer zur Kammerhöhle, bezw. dem Konus wird durch eine dreieckige Öffnung gebildet. Die Basis derselben entspricht dem 6,2 cm langen freien Rande des Vorderlappens, die eine Seite, nach dem Septum gelegen, wird durch die Anheftung des Scheidewandlappens gekennzeichnet, die andere vom freien Rande des quer durch die Ventrikelhöhle über den Spitzenteil hinwegziehenden Bandes. Die Höhe des Dreiecks mißt 3 cm.

Die Kammermuskulatur weist ein gut entwickeltes System von Trabeculae carneae auf, besonders kräftig nach der Herzspitze zu und vor dem vorderen Segel. Schwächer sind die Trabekel unter dem hinteren Segel, während sie unter jenem Bezirk, woselbst das Segel mit der Wand verwachsen ist, völlig fehlen.

Die Konusregion ist die weiteste, die Wandstärke am Konus beträgt 3 mm, während die des übrigen Ventrikels zwischen 2 und 3 mm sich bewegt. Der Eingang in den Konus ist sehr weit. Der Durchmesser, von der vorderen zur hinteren Wand gemessen, erreicht, einen Querfinger unterhalb des Pulmonalostiums, die Länge von 4 cm. Zum Konus führt einesteils jener vor dem vorderen Segel gelegene größere, sowie der hinter dem hinteren Segel gelegene kleinere Ventrikelraum.

Der Umfang des Pulmonalostiums, welches eine völlig normale Stellung aufweist, beträgt 7,5 cm. Die größte Breite des rechten Ventrikels in Mitte der Höhe gemessen, beträgt 9 cm.

Linker Vorhof von normaler Weite. Linker Ventrikel hat eine Wandstärke von 11—12 mm. Herzhöhle nicht erweitert. Mitralklappe völlig normal gebaut. Umfang des Mitralostiums 9,3 cm. Höhe des hinteren Papillarmuskels 22 mm. Segelhöhe 18 mm. Umfang des Aortenostiums 56 mm.

Betrachten wir diesen Befund, so erkennen wir als das wesentliche jene von der normalen Entwicklung gänzlich ab-

weichende Bildung der rechten Atrioventrikularklappe. Und zwar begegnen wir an Stelle dreier ausgebildeter Segel, einem einzigen breiten Bande, welches sich tief in die Ventrikelhöhle hinabsenkt. Dasselbe wird in seiner Lage erhalten durch eine nach der Herzspitze zu, an der vorderen Ventrikelwand gelegenen Fixation, die eine Scheidung in eine vordere Hälfte, den Vorderlappen, sowie eine hintere Hälfte, welche hinteren und Scheidewandlappen umfaßt, andeutet. Der Vorderlappen erscheint der am besten entwickelte, seine gesamte äußere Fläche steht frei von der Muskulatur ab, während der hintere Lappen mindestens zur Hälfte und der Scheidewandlappen zu zwei Drittel mit der Ventrikelwand bezw. dem Septum verwachsen ist. Ich muß hierbei noch einmal erwähnen, daß die Scheidung in einen hinteren, sowie einen Scheidewandlappen, eine durchaus willkürliche ist und nur um des besseren Überblicks halber auf Grund der Anlagerung des Bandes an die Hinterwand, sowie an das Septum beibehalten wurde.

Weiterhin mußte sich die Verbindung der Klappensegel, wie wir sie einstweilen nennen wollen, mit der Wand, dem eigentlichen Stützapparat, den abweichenden Formverhältnissen entsprechend, anders gestalten. Welcher von beiden Faktoren der ätiologische ist, ob die Entwicklung des abnormen Bandes eine veränderte Bildung des Stützapparates im Gefolge hatte oder umgedreht, werden wir später erkennen. Am auffälligsten erscheint hier in erster Linie das völlige Fehlen der Papillarmuskeln. An Stelle der innern Papille Kürschners, des medialen Papillarmuskels Henles, sind Scheidewandlappen und vordere Lappen, woselbst sie im Conus miteinander zusammenstoßen, direkt an die Muskulatur befestigt. Mehrere, teilweise aus der Wandmuskulatur des Ventrikels frei sich erhebende Bälkchen, sind an Stelle des vorderen und hinteren Papillarmuskels getreten. Durch ihren Verlauf parallel der Ventrikelwand, ihre breite Verschmelzung mit dem herabhängenden Bande, weichen sie völlig von der normalen Bauart des Papillarmuskels ab. Dagegen sind die Chorden, besonders über dem vorderen Lappen, ausgiebig entwickelt, und zwar diejenigen II. Ordnung, welche infolge der Ausdehnung des Lappens eine Länge von 6,5 cm erreichen, während die längste Chorda

II. Ordnung im Herzen einer gleichaltrigen Person nur 3,5 bis 3,7 cm aufwies. Sehnenfäden I. Ordnung fanden sich relativ spärlich am linken freien Rand des Scheidewandlappens. Sehnenfäden III. Ordnung fehlen fast völlig, hingegen trifft man ziemlich reichlich jene schmalen Muskelbündelchen, die von der Wandmuskulatur auf die Klappe übertreten, deren sehnige Umwandlung erst innerhalb der Klappe stattfindet.

Aus der abnormen Gestaltung sowie Fixierung des Klappenapparates resultiert ferner eine Verschiebung der einzelnen Raumteile des Ventrikels zu einander. Der sogenannte Vorhofsteil des Ventrikels, jener mit dem Vorhof frei in Verbindung stehende Teil, welcher nach innen von den Klappensegeln und seinen integrierenden Bestandteilen, den Sehnenfäden und den Papillarmuskeln, sich vorfindet, hat eine außerordentliche Vergrößerung zu Ungunsten der eigentlichen Herzhöhle erfahren. Die Größe jenes Mißverhältnisses wird noch gesteigert durch eine ausgedehnte Verwachsung des hinteren und Scheidewandteiles mit der Herzwandung, bezw. dem Septum. Als eigentliche Herzhöhle kann demgemäß nur jener zwischen der vorderen Wand und dem vorderen Segel befindliche Raum, sodann jener kleine unter dem hinteren Segel in Betracht kommen. Beide öffnen sich nach links in die Konuspartie des Ventrikels. Während im normalen Herzen der Konus stark hinter der eigentlichen Ventrikelhöhle zurücktritt, ist hier sein Rauminhalt mindestens jenem entsprechend. In allen seinen Dimensionen weist derselbe eine Zunahme auf.

Fall II.

Leider ist über die Herkunft dieses Sammlungspräparats nichts Näheres mehr zu eruieren. Seine Größe entspricht dem Herzen eines Individuums zwischen dem 14. und 16. Lebensjahr. Das Gewicht des Spirituspräparates beträgt 230 g.

Das subperikardiale Fettgewebe ist außerordentlich reichlich entwickelt, über der Mitte der Vorderfläche des rechten Ventrikels ein dreieckiger Sehnenfleck. Das Herz weist eine beträchtliche Vergrößerung seiner rechten Hälfte auf, die Spitze wird vom rechten Ventrikel gebildet. Der Umfang des Cor in Höhe des Sulcus circularis beträgt 23,5 cm, wovon 14,5 cm auf den rechten, 9 cm auf den linken Ventrikel kommen. Länge des Herzens von dem oberen Rand des linken Vorhofs bis zur Spitze

11 cm, von der Abgangsstelle der großen Gefäße bis zur Spitze 9 cm; Dicke 8 cm, Breite 9,5 cm, wovon 5,8 cm auf den rechten Ventrikel kommen.

Rechter Vorhof, sowie das rechte Herzohr in mäßigem Grade erweitert, Wandstärke 2—3 mm. Außerordentlich stark entwickelt sind die Mm. pectinati an der Vorderwand, ferner im Herzohr. Sagittaler Durchmesser 3,5 cm horizontaler 4 cm; Länge des Herzohr 3 cm.

Valvula foram. ovalis ist am hinteren Umfang siebförmig durchlöchert, vorn läuft links vom Limbus Vieussenii die Klappe in zwei Schenkel aus, die eine für einen Bleistift durchgängige Öffnung zwischen sich lassen. Valvula Thebesii deutlich ausgebildet.

Der Umfang des Tricuspidalostiums, in Höhe des Limbus gemessen, beträgt 13 cm. Der Annulus fibrocartilagineus ist überall, wenn auch stellenweise sehr schwach, entwickelt. Vom vorderen Umfang hängt in die Ventrikelhöhle ein breites Band herab, welches nach hinten in zwei Teile sich spaltet, von denen der eine an der Hinterwand, der andere am Ventrikelseptum hinaufzieht. Die Umschlagsstelle des Bandes, die sich zwischen unterem und mittlerem Drittel der Ventrikelhöhle vorfindet, ist breit an der Wand fixiert.

Das vordere Segel, welches wir vom Limbus an bis zur Umschlagsstelle des Bandes so nennen wollen, ist von annähernd rechteckiger Form. Dasselbe haftet nur mit einem kleinen vorderen Abschnitt am Sehnenring. Zwischen diesem und dem hinteren Absatz des Segels ein 4 mm breiter, 22 mm langer, nur von dünnem Endokard überzogener Muskelstreifen eingeschaltet. Betrachtet man das Segel von außen, so sieht man einen Teil der Ventrikelmuskulatur sich nach innen umschlagen, um mit dem oberen Rand des Lappens in Verbindung zu treten. Die Enden der Sehnenfäden II. Ordnung gehen direkt in jenen Muskelstreifen über. Die Länge der basalen Seite beträgt 4,7 cm, die linke nach dem Konus zu gelegene 5,7 cm, die nach der rechten Ventrikelwand sehende 4,9 cm, die untere 5,1 cm. In der Mitte seiner Höhe weist dasselbe eine Spaltung in eine rechte 22 mm breite, sowie eine linke, 17 mm breite Hälfte auf. In diese Teilungsstelle hinein zieht von unten her ein der vorderen Ventrikelwand aufsitzender, mit derselben parallel verlaufender, derselben flach anliegender Papillarmuskel von 10 mm Höhe, 7 mm Breite, 2 mm Dicke. Die Teilung des Segels ist keine durchgehende, indem an der Ursprungsstelle jenes Muskels sich beide Hälften wieder zu einer kurzen Platte vereinigen. Derselbe teilt sich dann abermals, diesmal indeß definitiv in zwei Hälften, von denen die linke in die Ventrikelscheidewand, die rechte in die hintere Ventrikelwand tritt. Erstere Hälfte soll weiterhin als Scheidewandlappen, letztere als hinterer Lappen bezeichnet werden.

Das vordere Segel bedeckt jenen flachen Papillarmuskel teilweise, dabei demselben fest anhaftend. Die Folge hiervon ist, daß eine Entfaltung des Segels nur zu einem beschränkten Teile möglich ist. Das Segel kann

sich nur zu einem Teil von der Ventrikelwand entfernen. Von der Spitze jenes Muskels führen zahlreiche Chordae tendineae strahlenförmig über die Außenfläche des Segels, ebenso treten mehrere Sehnenfäden II. Ordnung an der Umschlagsstelle des Bandes auf das Segel. Dieselben erreichen entsprechend der Größe des Segels eine Länge bis 5 cm. Die linke Seite des vorderen Segels erhält am Konus eine Fixation durch ein an Stelle der inneren Papille, 5 mm unterhalb der rechten Halbmondklappe der Pulmonalis abgehendes, 7 mm langes Sehnenbündelchen, das fächerförmig in die linke Hälfte der Klappe ausstrahlt. Gegen das Licht gehalten, ist das Segel auffallend zart, allenthalben scheint die zarte Architektur des sie stützenden Chordensystems durch. Ein 1 cm hoher, mehrfach siebförmig durchlöcherter Saum, verbindet den vorderen mit dem Scheidewandlappen.

Das hintere Segel ist nur teilweise am Limbus befestigt, es hat den Anschein, als ob seine Insertion von demselben abgeglitten sei und eine Verlagerung ventrikelwärts erfahren hätte. Das Segel haftet nur in einer Länge von 1,5 cm an demselben, dann biegt die Haftstelle in einem schwach nach links konvexen Bogen nach innen und unten um, läuft an der hinteren Ventrikelwand nach abwärts, um sodann direkt in diejenige des Segelwandlappens überzugehen.

Die rechte freie Seite mißt 4,5 cm, die größte Breite des Lappens beträgt 34 mm. An der Umbiegungsstelle der rechten Hälfte des vorderen Segels in das hintere, legt sich an die Außenseite des Bandes ein 12 mm langes, 5 mm breites, der Wand gestreckt anliegendes Muskelbälkchen, dessen Sitz annähernd jener Stelle, die für den hinteren Papillarmuskel bestimmt ist, entspricht. Das Band verschmilzt mit dessen Oberfläche vollständig. Außerdem verlaufen von dieser Stelle mehrere Sehnenfäden II. Ordnung, zumeist parallel miteinander, nach der Anheftungsstelle der Klappen.

Die linke hintere Hälfte des Bandes schlägt sich als Scheidewandsegel auf das Ventrikelseptum über, läuft auf demselben aufwärts, um schließlich an der rechten Seite des Septum membranaceum zu enden, dabei mit einem schon oben erwähnten 1 cm hohen Saum in die linke Hälfte des vorderen Segels übergehend. Das ganze Segel macht einen stark verkümmerten Eindruck, an Breite nur 7—8 mm, an Länge 4,5 cm erreichend. Dünne Sehnenfädchen laufen in den linken freien Rand aus, bezw. setzen sich dicht hinter demselben an. Spannt man das Segel etwas an, durch einen Zug nach oben, so kann man in der Mitte der Höhe ein feines Netzwerk als Fortsatz des Segellappens noch 1 cm weit in den Konus hinein wahrnehmen.

Durch die völlig abweichende Anheftung des hinteren, sowie des Scheidewandlappens, liegt ein ausgedehnter Bezirk, die hintere Hälfte des Ventrikelseptums, sowie die linke Hälfte der hinteren Ventrikelwand, völlig frei, nur von einem dünnen Endokard bekleidet, zu Tage. Dieser Bezirk hat annähernd die Form eines Dreiecks, seine Basis von 6,5 cm Länge, wird durch den daselbst sehr schwach entwickelten Limbus

fibrocartilagineus gebildet. Sein linkes Ende wird durch das Septum membranaceum gekennzeichnet. Die rechte Seite wird durch die Anheftungsstelle des hinteren, die linke durch die des Scheidewandlappens gebildet. Die Höhe des Dreiecks beträgt 41 mm, seine Spitze liegt an der hinteren Ventrikelwand, zwischen unterstem und mittleren Drittel der Hinterwand. Seitlich setzt sich die dünne Endocardlamelle nach rechts in das Segel des hinteren, nach links in jenes der Scheidewand fort. Die Herzmuskulatur erscheint innerhalb dieses dreieckigen Bezirkes fast völlig eben, nur an der Umbiegungsstelle des hinteren Septums in die hintere Ventrikelwand ist eine senkrecht herabsteigende Furche vorhanden.

Durch dieses Band wird die Kammer in einen eigentlichen Vorhofsteil, sowie in eine außerhalb des Bandes gelegene Kammerhöhle geschieden. Der Hauptzugang zu letzterer wird durch eine ovale Öffnung ermöglicht, deren obere und zugleich vordere Umgrenzung in dem freien, 5,7 cm langen langen Rande des vorderen Segels besteht, die hintere, bezw. untere in der Anheftungslinie des Scheidewandsegels, sowie in dem linken freien Rande des über den Spitzenteil hinwegziehenden Abschnitts des Bandes.

Die Wanddicke des Ventrikels beträgt 3—4 mm. Die Trabeculae carneae sind über der Vorderwand kräftig entwickelt, spärlicher an der Hinterwand über dem hinteren Segel. Die stärkste Entwicklung des Balkenwerks tritt uns noch in der Herzspitze entgegen, sowie im unteren Teil des Konus. Der letztere ist mäßig erweitert. Der Umfang des Pulmonalostiums beträgt 5,5 cm.

Im linken Vorhof und linken Ventrikel sind die Verhältnisse völlig normal. Umfang des Mitralostiums 8 cm, Höhe des linken Papillarmuskels 17 mm, Dicke der Wand 8—10 mm. Größte Höhe des Segels 18 mm. Aortenumfang 46 mm. Der Durchmesser des Ostiums 2 cm.

In diesem zweiten Falle begegnen wir anstatt der drei Segel wiederum einem breiten Band, welches, am vorderen Umfang des Limbus haftend, nach unten zieht, daselbst sich umschlägt und in zwei Hälften, deren eine an der hinteren Ventrikelwand, die andere am Septum hinaufzieht, sich teilt. Der vordere Teil des Bandes ist wiederum der am besten entwickelte, wesentlich schwächer ist der hintere Lappen, am kümmerlichsten repräsentiert sich der Scheidewandteil. Infolge der Teilung des Bandes beobachten wir ferner die merkwürdige Tatsache, daß ein ausgedehnter Bezirk, die hintere Hälfte der anstoßenden Ventrikelwand, völlig frei zu Tage tritt. An der Grenze zwischen Vorhof und Ventrikel verläuft daselbst deutlich der Faserring, ohne daß irgend ein Klappenteil an dieser Stelle inseriert. Es erweckt den Anschein, als ob die gesamte

Insertion der beiden Segel von oben nach unten, von der Vorhofsgrenze nach der Ventrikelspitze zu, hinabgerutscht wäre. Die freiliegende Herzmuskulatur unterscheidet sich von der übrigen, mit Endocard bekleideten Wand, durch das fast völlige Fehlen irgend eines Reliefs, welches am völlig normalen Herzen, zumal über der hinteren Ventrikelwand, stets ausgeprägt ist.

Wie weiter das Endocard des Vorhofs in das Klappensegel sich direkt fortsetzt, so geht das jene freie Fläche bekleidende Endocard direkt in die beiden Segel über. Dasselbe steigt also vom Vorhof herab, tritt über den Annulus fibrocartilagineus, läuft über den erwähnten Bezirk der Hinterwand, um seitlich sich in beide Segel fortzusetzen. Ein ähnliches Verhalten beobachten wir an dem vorderen Segel, dessen Ansatz von dem Annulus durch einen schmalen Muskelstreifen getrennt ist. Letzterer tritt indessen frei aus der Ventrikelwand heraus und verbindet sich mit den Chordae II. Ordnung, bezw. geht selbst in Sehnenfäden über. Er ähnelt demnach am meisten den von Henle zu den Chordae III. Ordnung gerechneten Muskelbündeln, welche direkt aus der Herzwand in die Klappe umbiegen, deren sehnige Verwandlung also erst innerhalb derselben stattfindet. Später gedenke ich noch einmal auf diesen Punkt zurückzukommen.

Die Umschlagsstelle des Bandes sitzt an der vorderen Kammerwand, woselbst die Außenseite breit mit einem der vorderen Ventrikelwand parallel verlaufenden, sich nur schwach aus dem Wandniveau erhebenden Muskelbalken verschmilzt. In das vordere Segel ist ferner eingefügt ein der Wand flach anliegender Papillarmuskel, durch die Art seiner Verbindung mit demselben, welche ihn zum Teil überkleidet, gestattet er nur eine partielle Entfaltung des Segels, indem der mittlere Teil der unteren nach der Spitze zu gelegenen Hälfte sich nicht frei von der Wand abheben kann.

Im Conus vermissen wir wiederum die innere Papille, an deren Stelle ein Sehnenbündelchen sich vorfindet. Die Sehnenfäden erreichen infolge der Ausdehnung der einzelnen Segel eine ganz beträchtliche Länge, so am vorderen Lappen bis 5 cm. Und zwar sind es jene II. Ordnung, welche die beste Entwicklung aufweisen, jene I. Ordnung fehlen so gut wie völlig.

Die Ventrikelhöhle wird durch jenes sich in die Kammer hineinsenkende Band in zwei ungleich große Abteilungen zerlegt, eine innerhalb jenes Bandes befindliche mit dem Vorhof kommunizierende größere, sowie eine kleinere außerhalb dieses eigentlichen Vorhofsteiles des Ventrikels gelegene. Die Kammerhöhle als solche ist einesteils zwischen der Vorderwand und dem vorderen Segel, sodann hinter dem hinteren, sowie unterhalb der Umschlagsstelle des Bandes nach der Spitze zu gelegen. Das Blut des Vorhofsteiles tritt demzufolge zwischen Scheidewand und vorderem Segel in den Conus, ferner zwischen rechtem Rand des vorderen und vorderem Rand des hinteren in die äußere Kammerhälfte, welch' letztere unter der Umbiegungsstelle des Bandes mit dem Ventrikelteil an der Spitze in Zusammenhang steht. Die eigentliche Kammerhöhle liegt demnach vor, rechts und unter dem Vorhofsteil des Ventrikels.

Fall III (hierzu Fig. 2, Taf. X.).

Die Notizen der Krankengeschichte sind folgende:

Teurich, Paul, 15 Jahre alt, Arbeiter.

Anamnese:[1]) Seit ½ Jahre Stechen in der Herzgegend, niemals Rheumatismus. Seit einigen Tagen Anschwellen der Füße, sehr große Mattigkeit.

Status praesens: 10. I. Kleiner mittelkräftiger Knabe. Geringe Cyanose des Gesichts. Zunge stark belegt. T. 37°. P. 92. R. 24.

Herz. Dämpfung stark nach links bis zur vorderen Axillarlinie sich erstreckend, nach oben unterer Rand der II., nach rechts 1½ Querfinger rechts vom rechten Sternalrand; verbreiterter Spitzenstoß in der vorderen Axillarlinie. Herzaktion stark beschleunigt, typischer Galopprythmus. Herztöne leis, diffus.

Lunge: über den unteren Lungenpartien reichliche Rasselgeräusche.

Abdomen o. B. Untere Extremitäten zeigen starke Ödeme, die sich bis zu den Knien erstrecken.

Appetit gering. Geringer Hustenreiz und Atemnot.

Ordination: Inf. fol. digitalis.

Krankheitsverlauf: 18. I. Dämpfung etwas zurückgegangen, rechts Mitte des Sternums, oben oberer Rand der III. Rippe, links 2 Querfinger breit außerhalb der Mamillarlinie. Töne diffus (reichliche Reibegeräusche).

[1]) Die klinischen Daten wurden mir in liebenswürdiger Weise von Herrn Hofrat Dr. Fischer, auf dessen Abteilung der betr. Patient gelegen, überlassen.

2. II. Allgemeinbefinden gebessert. Patient steht seit einigen Tagen stundenweise auf. Herzdämpfung 1 Querfinger breit außerhalb der Mitte des Sternums, unterer Rand der III. Rippe. 1. Ton überall diffus, 2. Ton gespalten. Galopprhythmus.

9. II. Am 8. II. nachmittags gegen 3 Uhr heftiger Krampfanfall, wobei in der rechten Gesichts- und Körperseite klonische Zuckungen auftreten, während die linke sich völlig ruhig verhält. Nach 9 Stunden hört die krampfartige Bewegung auf. Ausgesprochene Lähmung des linken Facialis, linken Arms und linken Beins. Aphasie. Patient giebt auf alle Fragen nur „ja“ zur Antwort.

23. II. Lähmung der linken Körperseite hat sich etwas gebessert. Patient kann linken Arm und Bein wieder bewegen, auch die Facialislähmung ist etwas zurükgegangen.

2. III. Seit 3 Tagen besteht wieder Paralyse der linken Körperseite, außerdem der linke Unterschenkel von der Mitte an eiskalt, beim Betasten schmerzhaft (Embolie).

13. III. Das linke Bein ist im Ganzen stark geschwollen, livide gefärbt, ebenso der linke Arm vom Ellbogengelenk an stark schmerzhaft bei Betastung. Seit 8 Tagen sedes involuntaria. Starke Cyanose des Gesichts. Leib aufgetrieben. Herzdämpfung von derselben Ausdehnung wie am 10. I.

21. III. Exitus letalis.

Sektion 22. III. 1900.

90 cm große, wenig gut genährte, mittelkräftige, jugendliche Leiche. Ödem des linken Armes und Beins. Starke Cyanose des Gesichts. Dunkelblaue Verfärbung des unteren Drittels des linken Unterschenkels, sowie linken Fußes. Muskulatur feucht, schwach entwickelt.

Harte Hirnhaut prall gespannt. Hydrocephalus externus. Beim Einschneiden in die Dura entleert sich reichlich, rechts leicht trübes, links klares Exsudat.

Weiche Häute zart, doch nicht überall ganz durchscheinend. Im Stirnhirn ca. kirschgroße, nach hinten in die Zentralganglien sich fortsetzende, hellbräunlich gefärbte Erweichungszone. An der Basis ein Nebenast im hinteren Teil der Arteria fossa Sylvii durch Embolie verschlossen.

Großhirnwindungen breit. Mark und Rinde gut differenziert. Blutpunkte wenig reichlich.

Gehirnhöhlen nicht erweitert. Geringe Menge klarer Flüssigkeit enthaltend.

Zwerchfallstand rechts 5. Rippe, links 4. Interkostalraum. Nach Wegnahme des Sternums sieht man nur den Herzbeutel vorliegen. Die Lungen liegen frei, stark contrahiert in den Pleurahöhlen. Thymusreste vorhanden. Brustfell glatt, spiegelnd.

Herzbeutel enthält ca. ½ l. klare helle Flüssigkeit. Herz bedeutend größer als die Leichenfaust, fast kindskopfgroß, wiegt 600 g, enthält reichliche Mengen dunkles Blut.

Mundhöhle: Beide Mandeln stark vergrößert. Beim Einschneiden entleeren sich grünliche eitrige Pfröpfe. Speiseröhre dunkelroth gefärbte Schleimhaut, kein Inhalt. Kehlkopf und Schilddrüse o. B. Luftröhre mit injizierter Schleimhaut. Halslymphdrüsen vergrößert, blutreich.

Rechte Lunge von kleinem Volumen, in der rechten Spitze ein haselnußgroßer, im Unterlappen mehrere kirschgroße, rot gefärbte Infarkte. Linke Lunge ebenfalls kleines Volumen, in der Spitze ein kirschgroßer und im Unterlappen zwei größere, rot gefärbte Infarkte. Lungengefäße glatt, in einzelnen kleineren Arterien Embolie. Schleimhaut der Bronchien gerötet, mit Schleim belegt. Eine Bronchialdrüse enthält ein Kalkkonkrement, um dasselbe frische Tuberkulose.

Bauchhöhle. Leber überragt handbreit den rechten Rippenbogen. Magen und Darm stark meteoristisch aufgetrieben. Blase stark gefüllt. Wenig klares Exsudat vorhanden.

Milz konsistent, multiple weiße und weißliche rote Herde (Infarkte).

Nebennieren zentral erweicht. Nieren mit multiplen blassen und blaßroten Herden besetzt, sehr fest. Hydronephrose. Linker Harnleiter erweitert, kurz oberhalb der Einmündung in die Blase liegt ein kirschkerngroßer schwarzer, fester Oxalatstein eingekeilt. Harnblasenschleimhaut gerötet, Blase enthält ca. 1 l dunkelgelben klaren Urin.

Zwölffingerdarm mit gallig gefärbtem Inhalt. Gallengang frei. Magen reichlich gelblich-weißer, krümlicher Inhalt. Schleimhaut stark gerötet und geschwollen. Wurmfortsatz frei. Dickdarm enthält weißlichen, festen Kot. Schleimhaut wie im Dünndarm katarrhalisch verändert.

Leber wiegt 1600 g, sehr konsistent, Schnittfläche muskatnußartig, am Rande einzelne Blutaustritte.

Bauchspeicheldrüse blutreich. Mesenterium mäßig fettreich.

Einzelne Lymphdrüsen der Bauchhöhle geschwollen.

Männliche Geschlechtsorgane infantil, Hoden zart, klein.

Sektions-Diagnose: Angeborener Herzfehler: Insuffizienz der Tricuspidalis; offenes Foramen ovale. Thrombose der Vena jugularis dextra, der Vena femoralis sinistra. Infarkte der Lungen, Nieren und Milz. Stauungsorgane. Angina follicularis. Hydronephrose links. Oxalatstein im linken Ureter. Stauungskatarrh des Magens und Darms. Alter Erweichungsherd im rechten Stirnhirn, eitrige Mittelohrentzündung.

Herz (Fig. 2, Taf. X).

Das ganze Herz ist außerodentlich vergrößert, im frischen Zustande wird als Gewicht 600 g angegeben. Jetzt wiegt es, nachdem es ca. ein Jahr in Alkohol zugebracht, 350 g. Das Herz wurde damals nach der Krehl-Schmorlschen Methode mittelst Formalin aufgespritzt, sodaß die

Klappenstellung, das Verhältnis der einzelnen Teile zur Ventrikelwand hierdurch in idealer Weise zur Anschauung gelangten. Die Maße sind an dem gehärteten Organe vorgenommen.

Die Vergrößerung des Ventrikelteils des Herzens erfolgte insbesondere in die Breite, bei einer Betrachtung von vorn macht es den Eindruck, als ob dasselbe von der Spitze nach der Ventrikelbasis eine Pressung erfahren hätte und die Ventrikel sich demzufolge seitlich ausdehnten. Weiterhin fällt das enorme Überwiegen des rechten Vorhofs über den linken auf, welch ersterer allein die Herzbasis zu bilden scheint. Ihm gegenüber verschwindet der kleine linke Vorhof, dessen zusammengefallenes kleines Herzohr schüchtern an der linken Seite der Pulmonalis hervorsieht. Die Herzspitze wird ausschließlich vom rechten Ventrikel gebildet, die vordere Herzfurche biegt 13 mm nach links vor derselben nach hinten um.

Der Umfang in Höhe des Sulcus circularis beträgt 28,5 cm, wovon 20,0 auf das rechte, 8 cm auf das linke Herz kommen, die größte Breite in Mitte der Ventrikelhöhe erreicht 12 cm, davon 7,5 cm auf den rechten. Länge des Herzens von der rechten Vorhofsdecke bis zur Spitze 16,5 cm, von der Abgangsstelle der großen Gefäße 11,2, größte Dicke 8 cm.

Höhe des dilatierten rechten Vorhofs 49 mm, sagittaler Durchmesser 63 mm, horizontaler 74 mm (von der rechten Vorhofswand bis Mitte der Höhe des Limbus Vieussenii), Länge des Herzohrs 41 mm.

Der Eingang zu letzterem, sowie dasselbe stark erweitert. Die Wandstärke des Vorhofs beträgt zumeist 2 mm, Kammmuskulatur kräftig entwickelt, wenngleich die einzelnen Balken durch die hochgradige Dilatation stark auseinandergedrängt und abgeplattet erscheinen. Foramen ovale mißt im sagittalen Durchmesser 36, im senkrechten 30 mm. Dasselbe ist bis auf einen vorn gelegenen, 8 mm hohen und bis 3 mm breiten Spalt geschlossen, außerdem sind an dem unteren, links vom Limbus Vieusenii auslaufenden Schenkel der Valvula mehrere kleine Durchbrüche von gut Stecknadelkopfgröße.

Die Valvula Eustachii ist kräftig entwickelt, unterhalb derselben ist an der hinteren Vorhofswand eine tiefe Nische, nach unten vom Limbus begrenzt, in welche von links das spaltförmige Lumen der Vena coronaria hereinsieht. Diese kegelförmige Nische erreicht eine Tiefe von 29 mm. Von dem unteren Umfang der Valvula Eustachii zum Limbus hinüber ziehen einzelne spinnwebendünne Fädchen bis 23 mm Länge, die Reste der Valvula Thebesii. Demnach stellt jene Nische nichts weiter dar, als das hochgradig erweiterte Ende des Sinus coronarius. Das Vorhofsseptum ferner erlitt bei der Volumenszunahme des Vorhofs eine Veränderung seiner Stellung dergestalt, daß eine durch dasselbe gelegte Ebene von links oben nach rechts unten zieht.

Die Circumferenz des Tricuspidalostiums beträgt 14,9 cm, dasselbe ist von ovaler Gestalt von einem queren Durchmesser von 56, einem sagittalen von 45 mm. Der Faserring umzieht deutlich ausgeprägt das

ganze Ostium, nur hinter dem Septum membranaceum scheint er eine unbedeutende Strecke weit zu fehlen. Von dem Limbus, insbesondere an dessen vorderem und rechtem Umfange hängt tief in die Ventrikelhöhle hinein ein mehrfach durchbrochener Sack, welcher die Ventrikelhöhle in eine vordere, vor dem vorderen Teil des Sackes, sowie eine untere, nach der Spitze zu gelegene, scheidet. Beide setzen sich nach links in die Konusportion des Ventrikels fort. Völlig frei erscheint am Limbus und zwar an der Umbiegung der hinteren Wand in das hintere Kammerseptum eine 22 mm lange Strecke. In seiner Lage gehalten wird dieser Sack durch seine breite Anlagerung an die hintere und rechte Ventrikelwand, dann durch seine Anheftung an einen queren am Konuseingang von der Vorderwand zum vorderen Septum herüberziehenden Muskelbalken.

In Rücksicht auf den Ursprung vom Klappenring kann man den Sack in drei Teile zerlegen, und zwar in einen schmalen Scheidewandlappen, in der Gegend des Septum membranaceum haftend, einen vorderen, am vorderen Umfang, einen am seitlichen hinteren Umfang haftenden hinteren Lappen. Zu diesen drei gesellt sich noch eine den Boden des Sackes bildende, mehrfach durchbrochene Membran.

Der vordere Lappen haftet in einer Ausdehnung von 6,5 cm am Limbus, am Übergang in den Scheidewandlappen ist er annähernd 2 cm hoch, an jenem in den hinteren, bezw. seitlichen Lappen 3,5 cm. Nach unten setzt sich derselbe, sich von links nach rechts verbreiternd, mit einem 3 cm langen, schwach bogenförmigen Rande ab. Der letztere umschließt von oben her, jener quere Muskelbalken von unten her, eine ovale Öffnung, in der Quere 28 mm, in der Höhe 13 mm messend, den Zugang zum Konus. Eine Ebene durch jene Umschließungsränder der Öffnung gelegt, läuft von rechts vorn nach links hinten. Die untere Seite ist an der Hinterwand des Konus 15 mm unterhalb des Pulmonalostiums befestigt. Von diesem Punkte ziehen 5 zarte Sehnenfäden II. Ordnung über die Außenseite des Segels hinauf. Von vorn wird der Lappen durch eine Gruppe von Chorden gestützt, welche von der Seite und Spitze eines auf jenem Querbalken im Konus und zwar an dessen vorderem Ursprung aus der Ventrikelwand aufsitzenden Papillarmuskel von 8 mm Höhe ausgehen. Vereinzelte Chorden gehen direkt von jenem Balken ab. Die Länge der Chorden schwankt, der Größe des Segels entsprechend, zwischen 2 und 4,5 cm. Gegen das Licht gehalten, erscheint der vordere Lappen außerordentlich dünn, seine Chorden sind gleichfalls wesentlich spärlicher und schwächer entwickelt, wie in der Norm.

Jener Muskelbalken zwischen vorderer Ventrikel- und vorderer Scheidewand, von ersterer etwas höher entspringend als normaliter, der vordere Papillarmuskel, sitzt 20 mm unterhalb des arteriellen Ostiums der letzteren auf. Seine Verlaufsart ist von rechts vorn nach links hinten, seine Länge beträgt 29 mm, Dicke 9 mm. Nach der Herzspitze zu verschmälert sich dieser Balken, um schließlich in eine sehnige bogenförmig ausgeschnittene

Platte überzugehen. Der muskulöse Teil wird von dem unteren sehnigen, gleichsam wie ein Balken von einem gothischen Bogen getragen. Seine Höhe in der Mitte beträgt 12 mm, wovon 8 auf den muskulösen Teil kommen. Die größte Höhe von 21 mm Höhe zeigt er an seiner Haftstelle an dem vorderen Septum, hiervon kommen 5—6 mm auf den sehnigen Teil. Der Querbalken scheidet den Konus in eine obere Hälfte, welche nach rechts mit jenem vor dem vorderen Segel gelegenen Raum, sowie in eine untere, die mit jenem nach der Herzspitze zu befindlichen in Verbindung steht. Die vordere Seite des Balkens sieht nach dem Conus zu, die hintere in die Höhle des Sackes, teilweise ist sie überdeckt von dem Scheidewandsegel. Sehniger Teil des Balkens, sowie Umschlagsstelle des Sackes sind scharf von einander geschieden.

Der hintere, bezw. seitliche Lappen haftet in einer Länge von 4 cm am Limbus. Seine vordere Hälfte, die eigentlich breite Fortsetzung des Vorderlappens, hebt sich frei von der Ventrikelwand ab, während die hintere Hälfte derselben mehr oder weniger dicht anliegt. Er endet an der Hinterwand des Ventrikels in einer schief von hinten oben nach rechts unten absteigenden Linie, nach unten zu hängt er breit mit jener bereits erwähnten queren Platte zusammen. Die Entfernung von der Umschlagsstelle bis zum Limbus beträgt bis 5 cm. Die Sehnenfäden für den Lappen entspringen teils von jenem schmalen Papillarmuskel an der Grenze gegen den Vorderlappen, dann sind in das Segel zwei schmale, völlig abgeplattete Papillarmuskeln eingeschaltet, die in ihrem untersten Abschnitt noch von demselben bedeckt sind, weiter oben mit ihrer platten Innenfläche in die Höhle des Sackes sehen, nach beiden Seiten kurze Sehnenfäden abgebend. Der vordere erreicht 18 mm, der hintere 6 mm unterhalb des Limbus sein Ende. Die Länge der beiden schwankt zwischen 20 und 25 mm. Ihr Sitz entspricht ungefähr dem des hinteren Papillarmuskels.

Die direkte Fortsetzung des vorderen Lappens nach links bildet der Scheidewandlappen, dessen Insertionslänge 22 mm beträgt. Seine Insertion tritt vom Limbus über das Septum membranaceum abwärts und steigt dann wieder zu demselben empor. So kommt es zu einem kleinen, nur von einem durchsichtigen Endokard überkleideten Felde zwischen Limbus und Insertionslinie. Das Segel ist nur in seinem vordersten Teile über der Pars membranacea erhalten, vom hinteren verkümmerten Teil existieren nur einige Stränge. Dieselben hängen nach abwärts, zugleich etwas nach hinten, mit einem in der Mitte der Höhe des Sackes auf dem hinteren Septum gelegene viereckigen Segelrestchen von etwa 1 cm Länge zusammen. Nach links und abwärts steht dasselbe noch mit dem vorderen, nach unten sich wesentlich verbreiternden Teil des Scheidewandlappens nahe seinem Umschlag in die quere Platte, im Zusammenhang.

Jene quere, annähernd quadratische Platte von 37 mm Seitenlänge, welche in einer Höhe der hinteren Ventrikelwand zwischen unterstem nach der Spitze zu befindlichen und mittleren Drittel abgeht, vorn etwas höher

gelegen als hinten, wird besonders an ihrer Umschlagsstelle in den Scheidewandlappen vorn links an die hintere Fläche jenes queren Muskelbalkens fixiert; weiter entspringt von demselben, etwas rechts von der Mitte, ein schwacher, sich direkt in die Platte fortsetzender Muskelzug. Die Platte weist mehrere ovale, scharfwandige Lücken auf, im vorderen und seitlichen Bezirk von 10 : 6 mm Durchmesser, sodann eine größere dreieckige, median gelegene. Die vom Septum gebildete Basis derselben beträgt 2 cm, die Höhe 13 mm. Demzufolge haftet die Platte nur eine kurze Strecke am Septum und zwar am hinteren Teil desselben. Hinten setzt sie sich in jenen mit der Wand verschmolzenen Teil des Hinterlappens fort, rechts biegt sie in den freien seitlichen Teil desselben um. Ihren Halt bekommt jene Umschlagsstelle von vorn durch ein sich verschmälerndes Muskelbälkchen, das dem rechten Ursprung des Querbalkens aufsitzend, sich in kurze Sehnenfäden für den seitlichen Teil des Hinterlappens und die untere Querplatte teilt.

Zwischen dem Scheidewand- und Hinterlappen liegt die ausgedehnte Fläche der hinteren Hälfte des Ventrikelseptums, sowie der anstoßende Teil der hinteren Ventrikelwand nur von einem dünnen Endokard bekleidet, frei zu Tage. Nur gegen die Mitte der Scheidewand findet sich jenes bereits erwähnte Segelrestchen des Scheidewandlappens. Die unbedeckte Fläche hat Dreiecksform mit einer 3 cm langen Basis am Limbus und einer Höhe von 4,5 cm. Die Muskulatur ist in ihrem Bereiche vollständig glatt.

An die Außenseite der Platte treten von unten her zahlreiche, teils muskulöse, teils sehnige Bälkchen, die mehr oder minder mit derselben verschmelzen. Daneben ziehen noch einzelne Fäden dicht unterhalb derselben frei durch die Ventrikelhöhle.

Die Wanddicke des rechten Ventrikels beträgt durchschnittlich 2 mm, im Konus 3 mm. Die Wandmuskulatur ist besonders nach der Spitze und an der vorderen Fläche des Ventrikels gut entwickelt, wenngleich die Fleischbalken infolge der Dilatation niedriger sind und etwas mehr auseinanderstehen. Durchmesser des Konus 22 mm, das Pulmonalostium hat 5,6 cm Umfang.

Linker Vorhof stark verengt durch das nach links hinübergedrängte Vorhofsseptum. Die Valvula foram. ovalis steht in einer von links oben nach rechts unten streichenden Ebene über der Mitralis.

Der Umfang des völlig normal gebildeten Mitralostiums 8,9 cm. Die Wandstärke des stark dilatierten linken Ventrikels 7—8 mm. Höhe des hinteren Papillarmuskels 16 mm, größte Höhe des vorderen Mitralsegellappens 17 mm. Nach der Spitze zu, in den Nischen der Muskulatur der Vorderwand, wie des Septum, zahlreiche bis über haselnußgroße gemischte Thromben. Umfang der Aorta 4,2 cm. Klappen zart.

Wir beobachten auch in diesem Falle eine völlig abweichende Bildung der Tricuspidalklappe. An ihrer Stelle hängt in die Ventrikelhöhle ein

Sack herab, welcher den Vorhofsteil von dem eigentlichen Ventrikel scheidet. Die Haftstelle des Sackes findet sich am vorderen und seitlichen Umfange des Limbus. Die hintere Wand fehlt, an deren Stelle liegt der hintere Teil des Kammerseptums, sowie die hintere Ventrikelwand frei zu Tage. Infolge des kontinuierlichen Zusammenhangs der einzelnen Teile des Sackes ist eine Scheidung in einzelne Lappen etwas willkürlich. Am deutlichsten ist noch der vordere als solcher entwickelt, sodann der hintere, am kümmerlichsten derjenige der Scheidewand. Während der vordere mit der anstoßenden Hälfte des hinteren frei von der Wand sich erheben kann, ist dies nicht möglich bei der anderen Hälfte des hinteren, sowie dem Scheidewandlappen. Völlig unvereinbar mit der gewöhnlichen Form der Lappen präsentiert sich weiter jene quer durch die Ventrikelhöhle gespannte Platte, die indeß durch ihren Zusammenhang mit den übrigen Lappen und ihren Bau sich als ein demselben analoges Gebilde erweist.

Da der Ursprung des Sackes vom Annulus fibro-cartilagineus nur ein teilweiser ist und über dem Septum, sowie der Hinterwand des Ventrikels fehlt, so finden wir daselbst eine größere, völlig freiliegende Fläche, die nur von einem dünnen Endokard überzogen ist. Merkwürdigerweise finden wir annähernd in ihrer Mitte ein kleines Restchen eines Lappens, welcher seitlich mit jenem der Scheidewand zusammenhängt. Dasselbe ist infolge seiner Lage, dann seines Zusammenhangs mit letzterem, als ein Teil des Scheidewandlappens aufzufassen. Diese freiliegende Fläche entbehrt im Gegensatz zu der übrigen Ventrikelwand jeglichen Reliefs.

Die Verbindung des Innenraums des Vorhofs mit der eigentlichen Kammerhöhle, bezw. dem Konus wird durch eine von dem unteren Rand des vorderen Lappens und einem quer von der vorderen Ventrikelwand zum vorderen Septum hinüberziehenden Muskelbalken umschlossene ovale Öffnung ermöglicht, sowie durch mehrere Durchbrüche der unteren querverlaufenden Platte des Sackes. Sind die letzteren als sekundär aufzufassen, so macht die erste Öffnung den Eindruck, als ob sie von vornherein vorgebildet gewesen wäre. Der vordere Lappen bietet daselbst einen sich schwach verdickenden unteren Rand dar, welcher auf beiden Seiten an das vordere Septum in der Gegend der inneren Papille, sowie an die vordere Ventrikelwand fixiert ist. Es ist das der einzige deutlich ausgeprägte freie Rand eines Lappens gegen das Ventrikellumen. Die untere Umrandung der Öffnung wird von einer aus dem Niveau jenes Muskelbalkens sich erhebenden muskulösen Leiste, der eigentlichen Fortsetzung des unteren Randes des vorderen Lappens gebildet. Denkt man sich diese Öffnung, sowie die Durchbrüche an der unteren Platte vollständig geschlossen, so wäre der Binnenraum des Vorhofsteils der Kammer von der eigentlichen Höhle vollkommen getrennt. Jener quere Muskelbalken, welcher von der vorderen Ventrikelwand nach dem vorderen Septum sich hinüberschlägt, ist nur in seiner oberen Hälfte muskulös, nach unten zu geht er in eine sehnige Platte über. Dieselbe kommt, da der Sack nur am obersten Teil,

des Balkens haftet, vor die eigentliche Wandung desselben zu liegen. Er bewirkt weiter die Erhaltung des Sackes in seiner Lage. In seiner Wandung sind drei Papillarmuskel eingeschaltet, ein vorderer, sowie zwei seitliche. Sie sind sämtlich von dürftiger Entwicklung, zumal der hinterste, welcher völlig abgeplattet ist und nur zu einem kleinen Teil frei aus der Wand sich erhebt. Mit ihrer Innenfläche ist die Membran der Sackes teilweise verschmolzen, die Papillarmuskeln treten nirgends als selbständige Gebilde aus letzterer hervor.

Die Sehnenfäden sind besonders über dem vorderen Lappen deutlich entwickelt, spärlicher auf jenem der Ventrikelwand anliegenden Bezirk des Hinterlappens, der Größe des Lappens entspricht eine Länge bis 4,6 cm. Nicht allenthalben sind die Sehnenfäden rein fibrös, sondern mitunter zur Hälfte muskulös. Wir begegnen derartig gestalteten besonders an der Unterfläche jener Platte, in welcher sie sich wie sonst an die Außenseite eines Segellappens anlegen, durch die Verflechtung der fibrösen und muskulösen Bälkchen entsteht an derselben eine neue Platte von teils muskulöser, teils fibröser Zusammensetzung.

Die eigentliche Ventrikelhöhle ist infolge der Ausdehnung des Sackes, seiner Anheftung an die Wand, stark verkleinert. Sie setzt sich zusammen aus einem vor dem vorderen Lappen gelegenen rechten, einen nach der Spitze zu gelegenen zweiten und einen mit demselben kommunizierenden, zwischen dem seitlichen Abschnitt und der Ventrikelwand gelegenen dritten Teile. Da der Sack sich direkt in den Konus öffnet, so tritt ein Teil des Blutes direkt aus den Vorhofsbezirk der Kammer in denselben, also mit Umgehung der eigentlichen Kammerhöhle, ein. Ein anderer Teil des Blutes tritt durch die Öffnungen der unteren Querplatte in den Spitzenteil der Kammer ein, sodann unter jenem Querbalken in den Konus.

Rekapitulation aller drei Fälle.

Wenn wir das wesentliche jener drei Fälle noch einmal rekapitulieren, so begegnet uns in allen eine ganz enorme Vergrößerung des Vorhofsteiles der rechten Herzkammer. An Stelle der Klappensegel hängt entweder ein breites Band oder ein Sack in die Ventrikelhöhle hinein. Die Anheftung beider am Annulus fibro-cartilagineus kann einmal in ganzer Ausdehnung stattfinden (Fall I), dann den Kontakt mit demselben teilweise verlieren. So erscheint in Fall II und III die hintere Hälfte des Ventrikelseptums mit der anstoßenden hinteren Kammerwand vollkommen unbedeckt. Die Herzmuskulatur liegt daselbst, nur von einem dünnen Endokard überzogen, frei zu Tage. Allerdings bietet sie eine wesentlich andere Beschaffenheit als unter

normalen Verhältnissen dar, indem ihr das Relief fehlt. Ebensowenig ist es zur Ausgestaltung desselben gekommen in Fall I, woselbst die hintere Hälfte des Bandes breit an den entsprechenden Wandbezirk sich anlegt. Eine Abgrenzung einzelner Lappen ist in den ersten beiden Fällen noch vorhanden, indem vorderer und hinterer Lappen nicht breit ineinander übergehen, sondern ein, wenn auch schmaler Spalt an der rechten Ventrikelwand zwischen beiden einschneidet, letzterer fehlt dagegen in Fall III. Während also die Art der Abgrenzung der einzelnen Lappen untereinander verschieden ist, so ist doch allenthalben eine scharfe Abgrenzung des Vorderlappens gegen den Conus hin, sowie gegen den Scheidewandlappen, vorhanden. Jener freie Rand des Vorderlappens umschließt von oben her, die am Septum haftende hintere Hälfte des Bandes, bezw. der in die untere quere Platte umbiegende Teil des Sackes von unten her eine Öffnung: Oberer und unterer Rand biegen in der Gegend der inneren Papille ineinander um. Die Form der Öffnung erscheint in allen drei Fällen als oval mit überwiegendem Breitendurchmesser, in Fall I dreieckig. Die Art der Umgrenzung, die gleichmäßige Form macht es von vornherein unwahrscheinlich, daß es nicht sich hier um eine Perforation des Sackes an einer bestimmten Stelle, also um einen sekundären Vorgang handele, wie wir ihn an der Querplatte mehrfach in Fall III beobachten können.

In ihrer Entwicklung verhalten sich die einzelnen Lappen verschieden, indem der vorderste den am besten entwickelten darstellt. Er übertrifft die übrigen einmal an Größe, dann ist er durch seine Beweglichkeit zur grössten Entfaltung befähigt. In Fall II ist dieselbe eine etwas verminderte infolge der Einschaltung des Papillarmuskels, aber immer noch jene der beiden anderen Lappen übertreffend. An zweiter Stelle kommt der hintere Lappen, von welchem stets der vordere mit dem Vorderlappen zusammenhängende Teil entweder mit der Hinterwand des Ventrikels verschmilzt oder völlig fehlt. Die dürftigste Entwicklung, bezw. die größte Rückbildung weist der Scheidewandlappen auf. Entweder ist er völlig bis auf einen schmalen freien vorderen Rand mit dem Septum verschmolzen, oder es ist von ihm nur ein schmaler Bezirk, welcher mit dem Vorder-

lappen zusammenhängt, übrig geblieben. Als ein Rest bei der Rückbildung ist jenes mitten auf dem Septum gelegene Segelrestchen, welches nur mit einzelnen Strängen mit dem Scheidewandsegel zusammenhängt, in Fall III, aufzufassen.

Die Umschlagsstelle und Fixation des Bandes, bezw. der vorderen Wand des Sackes erfolgt stets an der Vorderwand des Ventrikels in einer Höhe, in der unteres, nach der Spitze zu gelegenes Drittel, sowie mittleres Drittel zusammenstoßen. Die Fixation erfolgt entweder direkt an der Muskulatur, aus deren Niveau einzelne Fleischbälkchen, parallel der Wand verlaufend, heraustreten (Fall I und II) oder von einem quer von der Vorderwand zum vorderen Septum ziehenden Muskelbalken (Fall III).

Eine besondere Stellung nehmen die Papillarmuskeln ein, welche von dem Bau der gewöhnlichen, in ihrer Verbindung mit den einzelnen Lappen sich wesentlich unterscheiden. Sie können sogar völlig fehlen (Fall I). Während im normalen Herzen der Papillarmuskel frei aus der Ventrikelhöhle aufsteigt und an seiner Spitze die Sehnenfäden für die Klappensegel abgibt, sind sie hier in den betreffenden Lappen eingefügt. Sie stellen den letzteren gegenüber keine selbständigen Gebilde dar, sondern repräsentieren nur Teile desselben, indem dieser sowohl an ihrer inneren Seite, dann am Fuße, wie an der Spitze haftet. Am Sitz des betreffenden Papillarmuskels ist der Lappen zumeist mehrfach durchbrochen. Die Chorden, welche daselbst von dem Muskel nach den Rändern des Lappens verlaufen und denen I. Ordnung am meisten ähneln, sind zum Teil nichts Anderes, als fädige Reste des daselbst modifizierten Lappens. Die untergeordnete physiologische Rolle, welche diese Muskeln infolge ihrer Einschaltung in den Lappen spielen können, prägt sich weiter in ihrer abgeplatteten Form aus, sowie in dem Umstand, daß die Mehrzahl überhaupt nicht frei von der Ventrikelwand sich erhebt, sondern zur Hälfte mit derselben in breitem Kontakt bleibt.

Von diesen Muskeln, welche, wenigstens dem Sitz nach, ihrer Verbindung mit dem Lappen, den Papillarmuskeln ähneln, sind jene queren, nur etwas stärker aus der Wand hervortretenden Muskelbalken (Fall I und II), an die sich die Umschlags-

stelle des Bandes legt, zu scheiden. Sie stellen weiter nichts dar als etwas isolierte Balken der Trabeculae carneae. Sie erheben sich demgemäß nicht frei aus der Herzwand, sondern stellen nur parallel derselben verlaufende Längsleisten dar, die in der horizontalen Ebene, nicht aber in vertikaler gelegen sind. Den einzigen Punkt haben sie mit den Papillarmuskeln gemeinsam, daß zahlreiche Sehnenfäden von ihnen ausgehen; allerdings strahlen die letzteren nicht büschelförmig von ihnen aus in den betreffenden Lappen, sondern gehen nebeneinander, miteinander parallel verlaufend, von einer Längsseite des Muskels aus.

Infolge des Zurücktretens der eigentlichen Papillarmuskulatur kommt den Chorden und zwar jenen II. Ordnung eine bedeutende Rolle zu. Gemäß der Ausdehnung der einzelnen Lappen erreichen sie eine diesen entsprechende Länge und bilden ein weitmaschiges Geflecht an der Außenseite der Lappen. Sie können nach ihrer Ausbreitung in zwei Gruppen geteilt werden, und zwar gehen die einen büschelförmig nach Art der Sehnenfäden im normalen Herzen von der Spitze des Muskels aus, die anderen entspringen nebeneinander von einem queren Trabekel. Infolge dieser verschiedenen Gruppen, von denen die II. im normalen Herzen fehlt, sowie infolge der abweichenden Ausdehnung der Lappen, des Freibleibens der hinteren Ventrikelwand, sowie des Septums, ist ein numerischer Vergleich der Chorden mit jenen im normalen Herzen nicht zu führen. Soviel ist indes zu erkennen, daß jene büschelförmig von der Spitze einzelner Papillarmuskel abgehenden Sehnenfäden nicht vermehrt sind. So beträgt die Zahl der von dem vorderen Papillarmuskel ausgehenden (Fall III) ca. 8, während jene eines gleichaltrigen Invidiums gegen 10 aufwies.

Die Stärke der Chorden, ein sicher mit ihrer Funktion zusammenhängender Faktor, unterliegt den weitgehendsten Schwankungen. Einige treten fast kaum aus dem äußeren Niveau des Lappens heraus, während andere als derbe dicke Stränge imponieren. Am vorderen Lappen, woselbst die Anforderungen die größten sind, — so ziehen in Fall I allein 10 starke Chorden über den Lappen hinweg, — sind die stärksten vorhanden, wesentlich dünner sind sie über den seitlichen Abschnitten des

wenig zur Entfaltung kommenden Hinterlappens, sie fehlen im Bezirk der Verwachsung (Fall II) sowie über dem Scheidewandlappen vollständig.

Als weiteres Stützgerüst des Sackes in Fall III kommen zuletzt jene teils muskulösen, teils sehnigen Bälkchen, die im Gegensatz zu der Verlaufsart der gewöhnlichen eine quere Lagerung aufweisen, in Betracht. Sie bilden ein mehr oder minder dichtes Netzwerk an der Außenseite jener Membran, genau wie die Chorden an den übrigen Lappen. — Trotz ihrer verschiedenen Verlaufsart und Lage haben indes alle Sehnenfäden, bezw. Muskelbalken gemeinsam, daß sie nirgends die Grenze, welche durch jenes Band oder durch den in die Kammer hineinhängenden Sack bestimmt wird, überschreiten. —

Durch das Band, bezw. den Sack wird die Kammer in zwei Hälften, eine breit mit dem Vorhof in Verbindung stehende, den eigentlichen Vorhofsteil der Kammer, sodann in jene außerhalb desselben gelegene Kammerhöhle, deren Ausdehnung eine starke Einbuße durch die Größe des ersteren erfahren hat, geteilt. Dieselbe besteht aus drei Abteilungen, eine größere vor dem vorderen Segel, eine kleinere nach der Spitze zu, dann einer unbedeutenden an der rechten Ventrikelwand. Jener Bezirk über dem Septum, sowie dem anstoßenden Teile der Hinterwand ist der Kammerhöhle indes verloren gegangen durch die breite Verschmelzung des Bandes in Fall I, sowie die Art der Anheftung von Scheidewand- und hinterem Lappen (Fall II u. III).

Daß sich die Cirkulationsverhältnisse bei dieser abnormen Bauart des rechten Herzens nicht in gewöhnlicher Weise abspielen konnten, liegt auf der Hand. Die beste Aufklärung gibt hierfür Fall III, von dem sich jene von Fall I und II nur unwesentlich unterscheiden. Im normalen Herzen wird nach Krehl die Atrioventrikularklappe geschlossen, wenn die Kontraktion der Ventrikel beginnt, da sich eine Regurgitation des Blutes aus den Kammern in die Vorhöfe nicht nachweisen läßt, wenn man mit dem Manometer den Ablauf des Blutdruckes in den Vorhöfen untersucht. Für unsern Fall erscheint es von vornherein unmöglich, daß ein Abschluß des Vorhofs gegen die Kammer stattfindet, da jener Sack in ausgedehnterweise fixiert

ist und die Entfernung zwischen ihm und der Kammerwand sich im wesentlichen als wenig variabel darstellt. Daher sind auch jene unter normalen Umständen auftretenden Wirbelbewegungen des Blutes, wenn der sich kontrahierende rechte Vorhof seinen Inhalt in den gefüllten Ventrikel entleert, nicht imstande, die Klappensegel nach oben und nach der Mittellinie zu treiben, kurzum die Klappen zu stellen. Bei jeder Ventrikeltätigkeit bleibt also die Größe jenes Sackes infolge der ausgedehnten Befestigung an der Kammerwand eine wenig veränderliche. Eine Verkleinerung desselben kann nur in der Ventrikelsystole erfolgen, da durch diese die Ausdehnung der Gesamthöhle, mithin auch die des Vorhofsteiles, verringert wird. Der einzige Teil des Sackes, welcher infolge seiner Lage, sowie seines Baues einer weiteren Exkursion fähig erscheint, ist jener für den vorderen Lappen angesprochene. Dadurch daß er jenes eigentliche Ostium, welches den Konus sowie den Vorhofsteil des Ventrikel verbindet, als einzig beweglicher Teil von oben und vorn umschließt, da weiter die untere und hintere umschließende Hälfte in ihrer Form fast starr, wenigstens so gut wie unveränderlich ist, kann erstere allein bei einer Verengerung des Ostiums in Betracht kommen. Eine völlige Entleerung jenes Vorhofsteiles erscheint ferner unmöglich, da der Rauminhalt der Kammerhöhle wesentlich kleiner als jener des ersteren war, mithin zwischen der Menge des einströmenden Blutes sowie des zu fassenden Quantums ein Mißverhältnis bestand. Die Tricuspidalis war daher insuffizient. Weder konnte die abnorm erweiterte Öffnung des Atrioventrikularostiums von den Segeln bedeckt werden, noch konnten die Ränder der Klappensegel der Mitte der Kammer genähert werden. Wenn wir selbst einen annähernd völligen Verschluß jenes Ostiums gegen Ende der Systole der Kammer annehmen würden, so ist doch andernfalls sicher, daß eine Trennung von Kammerhöhle und Vorhofsteil in keinem Zustand der Herzaktion erfolgt, da jene Durchlöcherung der unteren Querplatte eine stete Kommunikation beider ermöglicht. Die Cirkulationsverhältnisse gestalten sich also ungefähr in folgender Weise:

Aus den Hohlvenen strömte das Blut in den rechten Vorhof und zugleich in den Vorhofsteil des rechten Ventrikels.

Die nun einsetzende Systole entleert zum größten Teile den Vorhof, während eine vollständige Entleerung infolge des fehlenden Abschlusses in Höhe der Atrioventrikulargrenze nicht möglich war. Aus dem Vorhofsteil trat das Hauptquantum in den Konus ein, sowie in den Raum zwischen vorderem Segel und Ventrikelwand, eine kleinere Menge durch die Perforationsöffnungen der Querplatte in den Spitzenteil. Die nun einsetzende Ventrikelsystole bewirkte den Abfluß eines Teiles des Blutes in die Lungenarterie, ein weiteres Quantum wurde durch jene Querplatte hindurch wieder zurückgepreßt. Der Sack verkleinerte sich bei der Kontraktion der Kammer, dabei wurde von seinem Inhalt ein Quantum in den Vorhof zurückgedrängt, um sich mit dem einströmenden Venenblut zu vermengen.

Dieser Regurgitation des Blutes, eine exquisite Sisyphusarbeit, war die Ventrikelmuskulatur auf die Dauer nicht gewachsen. Neben einer relativ mäßigen Hypertrophie stellte sich eine ausgedehnte Dilatation des Ventrikels ein, die erklärlicher Weise am stärksten über dem vorderen Segel, sowie nach der Spitze zu zur Geltung kam. Im Vorhof hatte die abnorme Füllung dieselben Faktoren im Gefolge. Das Venenblut wurde infolge der Behinderung beim Einströmen in den Vorhof angestaut, sodaß in den peripherischen Körperteilen Oedeme und Cyanose auftraten. Eine ähnliche Behinderung ist bei dem Abfluß des Herzvenenblutes, zumal bei Defekten oder fehlender Valvula Thebesii, anzunehmen. So treffen wir den Eingang zur Coronarvene im Fall III enorm erweitert. Diese Drucksteigerung ist weiter ersichtlich an der Umbiegung des Vorhofseptums nach links, insbesondere der Ausbuchtung der Valvula foram. ovalis. Das Ausbleiben eines Schlusses des Foramen ovale hat einen entschiedenen Wert für die Herabsetzung des Druckes im rechten Vorhof in Fall I. Dadurch strömte ein nicht geringes Quantum in den linken Vorhof, in welchem infolge der schwächeren Blutfüllung ein wesentlich geringerer Druck herrschte. Diese Art der Entlastung fehlte in Fall II und III, wo die Valvula nur vorn links am Limbus einen Spalt offen ließ. Immerhin ist zu bemerken, daß in keinem Falle ein völlig geschlossenes Foramen ovale vorhanden war.

Sehen wir die Literatur auf analoge Fälle durch, so finden wir als älteste hierher gehörige Beobachtung jene von Riecke.

Dieselbe betrifft ein 28jähriges Mädchen, das 3½ Jahre ante exitum das erste Mal an Herzbeschwerden litt, mit denen später eine Lungentuberkulose sich kombinierte. Bei der Sektion „fehlte das rechte Atrium, statt dessen ging aus beiden Venae cavae bei ihrer Vereinigung ein Zoll langer und 1½ Zoll weiter Konus, dessen Häute ganz die Beschaffenheit der Venenhäute hatten, eben sehr dünn waren, unmittelbar zum Herzen. Von dem Atrium selbst war nur ein schmaler Strich des Septum und eine kaum eine kleine Erbse große Spur der Auricula übrig. Das Herz hatte hier keine Valvula, nur ein kleiner an der Vereinigung dieses venösen Kanals mit demselben ringsum laufender Wulst zeigte ihre Stelle, und diese Stelle war so erweitert, daß die obere Hälfte des rechten Ventrikels mit diesem von den Venae cavae gebildeten Kanal eine Höhle ausmachte. In der Mitte des rechten Ventrikels bildeten eine sehr große und mehrere kleine querlaufende Trabeculae eine Scheidewand, wodurch der rechte Ventrikel in eine obere und untere Hälfte geteilt wurde. Das linke Atrium und der linke Ventrikel waren ungewöhnlich klein."

Als das Wesentliche beobachten wir das Fehlen der Tricuspidalsegel. Jener ringförmige Wulst zwischen dem dünnwandigen venösen Sack, unter dem wir nichts anderes als den dilatierten rechten Vorhof zu verstehen haben, ist an der Atrioventikulargrenze gelegen. Der rechte Ventrikel wird durch eine quere Scheidewand in eine obere, mit dem rechten Vorhof in Verbindung stehende Hälfte, den Vorhofsteil des Ventrikels, sowie in eine untere, die eigentliche Ventrikelhöhe, abgeteilt.

Den II. Fall beschreibt Ebstein.

19jähriger Arbeiter, hereditär belastet, von Jugend an kurzatmig, an Herzklopfen leidend. Eigentlich krank will P. seit zwei Jahren sein. Zeichen von Phthise traten daselbst auf. P. wurde mit hochgradigster Cyanose aufgenommen, sowie Oedemen an den Unterschenkeln. Bei der Sektion fand sich das Herz stark vergrößert. Entfernung von der Wurzel der großen Gefäße bis Spitze 5½", hat eine größte Breite von 5¾", davon 3" auf den rechten Ventrikel. Herzspitze von beiden Ventrikeln gebildet. Rechter Vorhof stark dilatiert, Foramen ovale nicht vollkommen geschlossen. Valvula tricuspidalis: „Es entspringt nämlich von dem ganz in normaler Weise entwickelten Annulus fibrocartilagineus dexter, und zwar entsprechend der vorderen und hinteren Wand des rechten Ventrikels, eine Membran, welche in die hintere Hälfte des Endocardiums des Septum ventriculorum übergeht. Diese Membran stellt im Zusammenhang mit der stark getrübten und verdickten hinteren Hälfte des Endo-

cardiums des Septum ventriculorum einen nach unten sowie nach rechts vollkommen geschlossenen Sack dar. Von der Außenwand dieser Membran entspringen kürzere und längere, dünnere und dickere Sehnenfäden, welche in Papillarmuskeln übergehen, welche sich an der Innenwand des rechten Ventrikels inserieren und zwar teils in einfachen, teils sich wieder und wieder teilenden Ansätzen. Diese Sehnenfäden und Papillarmuskeln fehlen an dem oberen Teil des rechten Seitenrandes, sowie an der hinteren Wand des rechten Ventrikels fast gänzlich, dagegen sind sie an der unteren Partie, sowie an der vorderen Wand desselben sehr zahlreich. 15 mm unter dem Annulus fibro-cartilagineus, entsprechend und dicht unterhalb des häutigen Teiles der Kammerscheidewand, entspringt vom Endocardium ein mit breiter Basis nach oben und der Spitze nach unten gerichteter dreieckiger Zipfel, welcher mit sehr zahlreichen dünnen Faden zum größten Teile in das Endocard, zum kleinsten Teile an einem in der Mitte des Septum ventriculorum gelegenen, in die Herzhöhle frei vorspringenden Papillarmuskel inserirt. An demselben 4 cm langen Papillarmuskel inseriert sich der vordere Teil der Membran, an dessen oberem Ende mit einem schmalen, an dessen unterem Ende mit einem breiten Schenkel. Auf diese Weise wird eine längsovale Öffnung gebildet, die von oben nach unten 4 cm und von vorn nach hinten 3 cm mißt, und welche den Zugang zu dem durch die Membran sonst vollkommen abgeschlossenen Conus arteriosus dexter bildet. Von dem Conus arteriosus dexter gelangt man nach unten direkt in den Teil des rechten Ventrikels, welcher außer dem Conus dexter noch zwischen Außenwand der Membran und der Innenwand des rechten Ventrikels gelegen ist, und welcher mit der von der Membran gebildeten Höhle nur durch die in derselben befindlichen gefensterten Stellen kommuniziert. Der Annulus dexter mißt 12,5 cm. Höhle des rechten Ventrikels stark erweitert. Im linken Herzen normale Verhältnisse. In den Lungen vorgeschrittener phthisischer Prozeß.

Wir erkennen aus dieser Beschreibung die frappante Ähnlichkeit mit unserem Fall III. Wie in letzterem, so hängt auch in diesem vom Annulus ein Sack in die Ventrikelhöhle hinein, welcher nur teilweise an demselben haftet, während die Insertion über dem Scheidewandteil fehlte. Über dem hinteren Septum liegt die Muskulatur, nur von Endocard bekleidet, frei zu Tage, an Fig. 1 bemerkt man jenes Fehlen des Reliefs. Die Membran des Sackes geht direkt in das Endocard der Scheidewand über. Die größte Ausdehnung weist ebenfalls der vordere Bezirk des Sackes, unser Vorderlappen, auf, am kümmerlichsten präsentiert sich der Scheidewandlappen. Derselbe ist in Rückbildung begriffen, erkennbar an den dünnen Sehnenfäden, die sich vom

Rande aus mit dem Endokard in Verbindung setzen. Die Verbindung des enormen Vorhofsteiles der Kammer mit letzterer wird, abgesehen von mehreren gefensterten Stellen in der Membran, unserer sekundär durchbrochenen durch eine ovale Öffnung ermöglicht, und zwar nach dem durch die Membran vollkommen abgeschlossenen Konus. Die Umgrenzung der Öffnung wird einesteils von dem freien Rande unseres sogenannten vorderen Lappens gebildet, dann von der Unterseite, in Fig. 1 innerer nach dem Septum zu gelegener Seite, durch einen „Papillarmuskel", welcher eine außerordentliche Ähnlichkeit mit unserem Querbalken aufweist. Die Umbiegungsstelle der beiden Ränder ist gleichfalls in die Gegend der inneren Papille zu verlegen. An jenem Papillarmuskel inseriert sich der vordere Teil der Membran, wie ersichtlich ist in der Gegend der Umschlagsstelle des vorderen Segels in die untere Querplatte. An letztere treten zahlreiche Sehnenfäden sowie Papillarmuskeln heran. Man sieht deutlich, daß dieselben zumeist quer verlaufen und eine Art Netzwerk bilden. Eigentliche Papillarmuskeln fehlen also.

Die Circulationsverhältnisse gestalten sich den oben beschriebenen völlig analog. Die größte Entwicklung wies die Kammerhöhle vor dem vorderen Segel, sowie nach der Ventrikelspitze auf.

Ein mit diesem von Rauchfuß und Vierordt im Zusammenhang genannter Fall ist jener von Steffen. In demselben (10½ Monat altes Kind) fand sich ein bedeutend vergrößertes Herz (Hypertrophie und Dilatation der linken, Dilatation der rechten Kammer). „Die Valvula tricuspidalis läßt keine Zipfel erkennen, sondern bildet einen ununterbrochen um das Ostium laufenden, 2—3 " breiten Rand, welcher verdickt und gerötet, am freien Rand hin und wieder ausgezackt ist. Die an einzelnen Zacken haftenden Chordae tendineae sind länger als bei der Mitralis und lassen der Klappe derselben etwas freieren Spielraum, jedoch besteht auch hier Insuffizienz." Valvula mitralis deutlich in zwei Klappen geschieden, von denen die eine mehr entwickelt ist, jedoch nicht die normale Größe zeigt, die andere nur einen 2—3 mm breiten, verdickten, geröteten Saum darstellt. Der Rand der mehr entwickelten Klappe ist ebenfalls gerötet und verdickt. Die Sehnenfäden sind zu kurz, als daß sie den

Valvulae eine geringe Bewegung gestatten. Foramen ovale geschlossen.

Dieser Fall ist nicht hierher gehörig zu betrachten. Das einzig analoge bietet er in dem ununterbrochenen um das Ostium laufenden 2—3 ″ (4,4—6,6 mm) breiten Rand. Die Breite entspricht jenem eines normal entwickelten Klappensegels, ist also keine excessive, da sie schon beim Neugeborenen bis 5 mm beträgt. Über die Papillarmuskeln ist nichts angegeben, möglich, daß dieselben normal gebaut waren. Es handelt sich um eine ungenügende Scheidung der einzelnen Klappensegel, die auf eine unvollständige Rückbildung zurückzuführen ist.

Einen dritten Fall beschreibt Marxsen.

Es handelt sich um eine 61jährige Frau, welche an einer Darmerkrankung starb. Das Herz anscheinend normal, nur sehr breit. Linker Ventrikel eng kontrahiert. An der Mitralis beide Zipfel ziemlich stark schwielig, verdickt. Aortenklappen bis auf geringe Verdickungen normal, von dem unteren Rand der einen Klappe reicht ein 3,2 cm langer, feiner Sehnenfaden zu einem Mitralsegel. Am rechten Herzen ist der Conus arteriosus sehr weit, seine Wand 5—10 mm dick. Vom Conus arteriosus dexter führt keine direkte Verbindung in einen weiteren Ventrikelraum, sondern nur ein ausgespannt 3 cm im größten Durchmesser haltendes Ostium unter dem stark entwickelten einen Tricuspidalsegel. Das zweite Segel ist etwa normal groß, in einer vom Vorhof gegen die Spitze des Herzens gerichteten Linie dem Septum glatt anliegend, ohne eigentliche Papillarmuskeln und Sehnenfäden, nur am inneren Rande schlägt nach einem sehr dicken Muskelbalken des Konus ein äußerst zartes Netzwerk von Fäden herüber; an die Enden dieses Muskelbalkens setzen sich die Enden der als erste beschriebenen Klappe an. Der als drittes Segel aufzufassende Teil steht nur in ganz schmaler, 12 mm breiter Verbindung mit dem vorigen, ist jedoch nicht deutlich von dem ersten zu unterscheiden. Es bildet eine bis 7½ cm nach beiden Richtungen hin im Durchmesser haltende Platte, der Wand des Ventrikels anliegend. Gegen die Spitze hin ist diese große Membran von einem etwa ½ cm im Durchmesser haltenden Ostium durchbrochen, das von derbschwieligen, dicken und dünnen Sehnenfäden begrenzt ist, nach oben an der Grenze des Vorhofs eine unregelmäßig durchlöcherte Stelle. An zahlreichen Stellen ist diese große Platte mit der Wand des Ventrikels so fest durch kurze, schwielige Stränge verwachsen, daß dazwischen nur ganz flache Spalten übrig bleiben. Rechter Vorhof außerordentlich weit, seine Wand sehr dünn, sein Raum besonders noch vergrößert durch die Verunstaltung der Tricuspidalis, durch welche er tatsächlich um das Volumen des rechten Ventrikels vergrößert ist. Foramen

ovale offen, an der linken Vorhofsseite in zwei Öffnungen mündend, von denen die eine durch eine halbmondförmige Klappe geschlossen ist.

Dieser Fall ähnelt am meisten jenem Fall I und III. Wir haben eine tief in den Ventrikel hineinhängende Membran, die in ganzer Ausdehnung am Limbus haftet. Über dem Septum, sowie über der hinteren Ventrikelwand findet eine Verschmelzung mit dem entsprechenden Teil der Herzwand statt. Der vordere Teil der Membran, unser Vorderlappen, zeigt die größte Beweglichkeit. Am Scheidewandlappen sind bereits Rückbildungsprozesse in der Gegend des Ansatzes desselben an einem sehr dicken Muskelbalken des Konus vorhanden. Vorderer und hinterer Lappen hängen breit zusammen. Die Kommunikation dieses Vorhofteils der Kammer findet mit der eigentlichen Kammerhöhle wiederum durch eine vom freien Rande des vorderen Segels von oben nach vorn, durch jenen dicken Muskelbalken, an welchem sich die Umschlagsstelle des vorderen Lappens in die untere Querplatte anheftet, von unten und innen umgrenzte Öffnung statt. Die innere, nach dem Septum zu gelegene Umbiegung des oberen Randes in den unteren hat wiederum in der Gegend der inneren Papille ihren Sitz. In der Querplatte existiert noch eine sekundäre Perforationsöffnung nahe der Spitze. Die Fixierung der Membran wurde jedenfalls in ähnlicher Weise wie in Fall I bewirkt.

Bei der Frage, welche Lebensdauer diese Verbildung der rechten Atrioventrikularklappe zuläßt, kann man natürlich kein Schema infolge der zahlreichen einzelnen Faktoren, welche hierbei in Betracht kommen, aufstellen. Am verwertbarsten für die Beantwortung dieser Frage sind die Fälle I und III, dann jener von Marxsen[1]). Der Ebsteinsche ist infolge der Kombination mit Tuberkulose nur zum Teil zu gebrauchen. Wir finden nun, daß die Größe der Circulationsstörungen einmal von den verschiedenen Möglichkeiten des Abschlusses des Vorhofsteiles der Kammer von der eigentlichen Kammerhöhle abhängig war. Gestaltete sich derselbe zu einem vollkommenen, konnte demnach bei der Ventrikelsystole kein Blut mehr in den Vorhofsteil zurückdringen, so wurde die Muskulatur der rechten Kammer

[1]) Von dem Fall Steffen wird bei dieser Betrachtung abgesehen.

am relativ wenigsten angestrengt. Da nun die Kommunikation beider durch jene Öffnung nach dem Konus zu statt hatte, dann durch die sekundären Durchbrüche der Membran oder der Wand des Sackes, so wird sich die weitere Frage ergeben: War ein Verschluß jenes großen Ostiums durch das vordere Segel möglich, ferner, da ein Verschluß jener sekundären Perforationsöffnungen nicht zustande kommen konnte, wie groß war der Gesamtinhalt derselben?

Die Möglichkeit des Verschlusses des Ostiums ist in jenen Fällen zugegeben, wo dasselbe eine untere muskulöse Umwandlung aufwies, wo also das vordere Segel mit seiner linken Hälfte an jenen Muskelbalken am Konus sich anlegen konnte, also bei Marxsen, Ebstein, Fall III. Sie ist weniger wahrscheinlich in den Fällen, wo ein derartiger Muskelbalken fehlt und die Größe der Öffnung, welche infolge Verlegung des vorderen Papillarmuskels jene in den früheren Fällen um das doppelte übertrifft, mit der Entfaltbarkeit der linken Hälfte des vorderen Segels in keinem entsprechenden Verhältnisse steht (Fall I und II). Die Folge davon ist, daß Circulationsstörungen sich schon in frühester Jugend bemerkbar machen (Fall I).

Die Gesamtgröße jener sekundären Perforationen läßt sich nur annähernd bestimmen, den höchsten Wert erreicht sie sicher in Fall III, woselbst in der queren Platte neben anderen ein dreieckiger Durchbruch mit 2 cm Basis und 13 mm Höhe sich vorfindet, während bei Marxsen nur eine $\frac{1}{4}$ cm im Durchmesser haltende Öffnung in Betracht kommt. In der Mitte steht jener Fall Ebsteins. Die größten Anforderungen an die Muskulatur des rechten Venirikels wurden demzufolge in Fall III, die geringsten in dem von Marxsen gestellt.

Die Circulationsstörungen sind weiter abhängig zu machen von den Druckverhältnissen im rechten Vorhof. Denn mochte der Abschluß der Kammerhöhle vom Vorhofsteil des Ventrikels ein völliger oder teilweiser sein, so wurde doch in sämtlichen Fällen infolge der breiten Kommunikation zwischen Vorhof und Vorhofsteil bei der Ventrikelsystole eine abnorme Füllung des ersteren erzielt. Die durch dieselbe entstehende Drucksteigerung machte sich in einer Dilatation des Vorhofs, sowie in einer Behinderung des Abflusses der Körpervenen-, vermutlich auch

des Herzvenenblutes (Fall III) geltend. Wir haben die Dilatation verbunden mit mehr oder minder starken Hypertrophie der Wand in allen Fällen ausgeprägt gefunden. Eine Verminderung des Druckes wurde am meisten wohl in Fall I, durch das offene Foramen ovale, zu dessen Schluß es merkwürdigerweise in keinem Falle gekommen war, ermöglicht. Die Symptome, die sich an die Behinderung des Abflusses des Venenblutes anknüpften, traten relativ spät auf. Sie fallen jedenfalls zeitlich mit dem Eintritt der Insuffizienz des Herzmuskels zusammen. In Fall I und III beobachten wir diese im 15. bezw. 18. Lebensjahre.

Ganz einzig steht allen diesen Beobachtungen jene von Marxsen gegenüber, woselbst die Patientin ein Alter von 61 Jahren erreichte. Wie die Circulation sich diesen abweichenden Verhältnissen auf diese lange Zeit anpassen konnte, wie ferner der rechte Vorhof sich jener abnormen Blutfüllung gewachsen zeigte, bleibt trotz aller oben erwähnten Momente wunderbar.

Die Erklärung des Zustandekommens dieser sonderbaren Verbildung der Tricuspidalis sind nicht erschöpfend. Ebstein schließt eine foetale Endocarditis aus. „Auf die Frage, wie diese Verbildung zustande gekommen ist, müssen wir solange eine Antwort schuldig bleiben, bis uns die Entwicklungsgeschichte genauere Aufschlüsse geben wird.“ Marxsen begnügt sich mit einer im Foetalleben abgelaufenen Endocarditis. Die Bildung jener der Wand anliegenden Platte erklärt er durch eine Verklebung des Segels mit der Wand infolge der Entzündung und die Größe der Platte dadurch, daß dieselbe bei dem weiteren Wachstum des rechten Ventrikels in gleichem Schritt mit diesem mitwachsen mußte.

Die Entwicklungsgeschichte der Atrioventrikularklappen wurde von Gegenbaur, und dann von seinem Schüler Bernays eingehend studiert. Der letztere teilt dieselbe in vier Stadien. Im ersten sind die Klappen rein endocardiale Vorsprünge, die keine Beziehungen zur Ventrikelmuskulatur aufweisen, im zweiten stellen sich Beziehungen zwischen den Endocardklappen und der Muskulatur der Ventrikel her, die innersten Schichten des Trabekelnetzes differenzieren sich zu einem mehr selbständigen

Teil der Herzwand. Der muskulöse Teil ist noch der geringere, der vom Endocard abstammende Teil hat seine höchste Entwicklung. Im dritten Stadium kommt eine Muskelklappe zu stande, die isolierten Bündel von den dünnsten Trabekeln ordnen sich in zwei Gruppen. Die zu konischen Bündeln angeordneten Trabekel werden die Papillarmuskeln, die aus ihnen sich fortsetzenden Stränge die Chordae musculares, die späteren Chordae tendineae. Im vierten tritt an Stelle des früher muskulösen Klappenapparats ein mit Ausnahme der Papillarmuskel vollkommen bindegewebiger. Nach Gegenbaur werden in der Nähe des Ostium atrioventriculare die Muskelbalken in bindegewebige, sehnige Stränge umgewandelt, welche sich in dem gegen das Ostium gerichteten Teile zu einer festen Membran verbinden.

Betreffs der Kammerhöhle muß man zweierlei Räume unterscheiden, einmal den einheitlichen Binnenraum, den primitiven Kammerraum Gegenbaurs, sowie einen zwischen den Muskelbalken der Wand befindlichen. Letzterer Raum der Kammer wird durch Schwinden des letzteren, bezw. durch eine Anlagerung eines Teiles des Balkenwerkes an die Ventrikelwand vergrößert. Die Papillarmuskeln mit den Chorden kenzeichnen die Grenze zwischen dem ursprünglichen Kammerraum und dem außerhalb desselben gelegenen Raume.

In meinen oben beschriebenen Fällen ist die Grenze zwischen beiden durch einen Sack dargestellt, welche den Binnenraum der Kammer, den eigentlichen Vorhofsteil des Ventrikels, wie ich ihn wiederholt bezeichnet habe, umschließt, außerhalb dessen der ursprünglich zwischen den Muskelbalken gelegenen Abschnitt der Höhle sich vorfindet.

Unter den verschiedenen Stadien der Klappenentwicklung ist demnach keines vorhanden, welches eine Übereinstimmung mit unseren abnorm gebildeten Klappen zeigt. Nur soviel können wir feststellen, daß der ursprünglich muskulöse Teil derselben, die Chordae tendineae, die Papillarmuskeln eine normale, wenngleich eine verkümmerte Form des Entwicklungsganges innegehalten hat, daß weiter eine Ausbildung des Reliefs der Kammerwand unterblieb, woselbst die Klappe direkt der Wand sich angelegt hatte. Halten wir die Anschauung Gegenbaurs, welcher

die Klappensegel aus der Konfluenz der inneren in bindegewebige Stränge umgewandelten Muskelbalken hervorgehen läßt, fest, so müßte der ganze Sack aus einer Verschmelzung sämtlicher inneren, die eigentliche Kammerhöhle umspannenden Muskelbälkchen hervorgegangen sein, die vorher getrennten Bälkchen verwüchsen also sekundär.

Zu einem anderen Resultat gelangen wir, wenn wir auf ein noch früheres Entwicklungsstadium zurückgehen, in welchem der Herzschlauch aus zwei ineinander gesteckten Röhren besteht, einem inneren Endothelrohr, das zum Endocard wird, und einem äußeren Rohr, welches, von dem visceralen Mittelblatte sich ableitend, die Grundlage für das Myokard und das die Herzoberfläche überziehende Perikard liefert. Das innere Rohr verhält sich zum äußeren wie ein stark geschrumpfter innerer Ausguß (His). Im weiteren Verlauf geht nun jenes innere Rohr zu Grunde, indem sich das Endothel jenen Muskelbälkchen, die aus der Wand hervortreten, anlegt. Immerhin spannen sich, wie ich mich durch eigene Untersuchungen an Schweinefoeten, die ich der Freundlichkeit von Herrn Dr. Kabitz verdanke, überzeugt habe, zwischen den einzelnen Bälkchen noch Reste des inneren Rohres in Form einzelner Endothelbrücken aus, diese gehen mit dem Fortschreiten der Differenzierung der Innenmuskulatur zu Grunde, bezw. werden zur Bekleidung derselben aufgebraucht. Während sich also das Endokard zwischen jenes sich weiter differenzierende Balkenwerk einschiebt, legt es sich an jene Stellen, die kein Relief aufweisen, so im Konus, glatt an die Wand an. Die Frage, ob das gesamte Endothel in dieser Weise aufgebraucht wird, oder ob ein Teil des Rohres zur Bildung der Klappensegel Verwendung findet, erscheint nicht völlig geklärt. Nach meinen Untersuchungen findet ein Teil des Rohres Verwendung bei der Bildung des Klappensegels. Es bleibt sozusagen um die Atrioventrikularostien eine Art Platte bestehen (vergl. Born).

Diese Persistenz des Endothelrohres am Atrioventrikularring erscheint wesentlich für die Erklärung des Zustandekommens jener abnormen Klappen. Wir nehmen für die Entstehung der letzteren ein Bestehenbleiben des Endothelrohres durch den gesamten Ventrikel an. Vom Atrioventrikularring herab-

hängend setzt sich dasselbe durch den Kammerraum bis in den Konus fort, woselbst es sich der Wand anlegt. Jene sämtlichen Beobachtungen eigentümliche Kommunikation des Innenraumes des Sackes mit dem Konus, stellt nichts weiter dar, als den Übergang des Endothelrohres der Kammer in jenen des Konus. Während derselbe zuerst frei durch den Ventrikel zieht, legt er sich im Konus der Wand an. Nur durch die Annahme eines solchen wird das Vorhandensein einer quer durch die Kammer ziehenden Platte verständlich (Fall III). Obwohl mehrfache Durchbrüche des Rohres eintreten, ist die Form allenthalben gewahrt, wenn auch der ursprüngliche Charakter längst verloren gegangen ist. An der Außenseite legt sich die sehnig umgewandelte Muskulatur an. Dieselbe bildet sich nicht genügend zurück, sodaß der außerhalb des Sackes gelegene Teil der Kammer von zahlreichen Chorden durchzogen wird. Die einzelnen Teile des Rohres verhalten sich nicht völlig gleich. Wie wir sehen, neigt der Scheidewandlappen am meisten zur Rückbildung. Dieser Umstand hängt jedenfalls mit der Ausbildung des Reliefs der Muskulatur zusammen, wo dieselbe gering ist, wie am hinteren Septum, legt sich das Endothelrohr der Wand frühzeitig an. Auf diese Weise tritt die Muskulatur des Septum, nur vom Endokard bekleidet, frei zu Tage, bezw. umgrenzt den Binnenraum der Kammer. Reste von Klappengewebe finden sich scheinbar als abgeschnürte Inseln innerhalb derselben (Fall III).

Wurden bis jetzt solche Beobachtungen am rechten Ventrikel selten gemacht, so fehlen dieselben völlig im linken. Von vornherein sollte man erwarten, daß das Endothelrohr ebenso im letzteren persistieren könnte. Wir müßten nach Analogie der Klappe des rechten Ventrikels dann einen vom linken Atrioventrikularostium in die Kammer hineinhängenden Sack beobachten, der nach rechts mit dem Conus aorticus kommuniziert. Eine solche Beobachtung ist bis heute noch nicht gemacht worden. Überhaupt ist zu bemerken, daß die Mitralis zu Störungen der Entwicklung viel weniger neigt als die Tricuspidalis, jene Fälle abgerechnet, in denen anderweite Defektbildungen des Herzens, der Scheidewände vorhanden sind.

Andere Mißbildungen, bezw. abweichende Bildungen der Tricuspidalis kommen hin und wieder vor, mit schweren Störungen

im Aufbau des Herzens vergesellschaftet. Sehr lehrreich erschien mir in dieser Hinsicht das Studium der in den Études sur les affections congénitales du cœur von Théremin niedergelegten Fälle. Neben Atrophie des Scheidewandlappens (Obs. 96 bei Truncus aort. communis), die so vorgeschritten sind, „que la tricuspide paraît être bivalvé", kommen excessive Entwicklung der einzelnen Lappen vor und zwar in Fällen, wo die linke Klappe mehr oder minder verkümmert war, der linke Ventrikel gleichsam in der Wand des rechten steckte. So erreichen in der 95. Obs. die Klappen eine Höhe von 9 mm bei einem 8tägigen Kinde, in der 91. eine solche von 7 mm bei einem 2tägigen Knaben. In der Obs. 106 bei Atresie des linken Atrioventrikularostiums wurde bei einem 2 Tage alten Knaben sogar eine Höhe von 12 mm festgestellt. Man bekommt durch letztere Fälle den Eindruck, daß bei einer ungleichen Teilung des Ohrkanals zu Ungunsten der linken Klappe eine größere Menge des in den Atrioventrikularlippen deponierten endokardialen Gewebes zum Aufbau der rechten Klappe verwertet werden konnte, wodurch dieselbe eine excessive Entwicklung erfuhr.

Literatur.

Riecke, J. V. L.: Zwei Fälle von Verbildung innerer Organe. Hufeland-Osanns Journal. Bd. 23. 1841.

G. Kürschner: Herztätigkeit. Handwörterbuch der Physiologie. 1844.

Steffen: Klinik der Kinderkrankheiten 1865I.

W. Ebstein: Über einen sehr seltenen Fall von Insuffizienz der Valvula tricuspidalis, bedingt durch eine hochgradige angeborene Mißbildung derselben. Archiv für Anatomie und Physiologie. 1866

Henle: Handbuch der Anatomie des Menschen. Gefäßlehre. 1868.

Rokitansky: Die Defekte der Scheidewände des Herzens. Wien 1875.

Bernays: Entwicklungsgeschichte der Atrioventrikularklappen. Morpholog. Jahrbuch 1876. Bd. 2.

Rauchfuß: Handbuch der Kinderkrankheiten. Bd. 4. 1878.

His: Anatomie menschlicher Embryonen. 1885.

Marxsen: Ein seltener Fall von Anomalie der Tricuspidalis. Inaug.-Diss. Kiel 1886.

Gegenbaur: Lehrbuch der Anatomie. 1888.

Born: Beiträge zur Entwicklungsgeschichte des Säugetierherzens. Archiv für mikroskopische Anatomie 1889. Bd. 33.

Krehl: Die Mechanik der Tricuspidalklappe. Archiv f. Physiologie. 1889.

Théremin: Études sur les affections congénitales du cœur. Paris 1885.

Vierordt: Die angeborenen Herzkrankheiten. 1898.

Erklärung der Abbildungen auf Taf. X.

Fig. 1. Herz von Fall 1. Blick in den aufgeschnittenen Ventrikel. P. Pulmonalis. Fo. Foramen ovale. Sc. Einmündung des Sinus coronarius. L. Limbus. VS. Vorderes Segel. Ss. Scheidewandsegel. HS. Hinteres Segel. IV. Linke Ventrikel.
* Vom Endokard überkleidetes Stück des Septums.

Fig. 2. Blick vom rechten Vorhof in den rechten Ventrikel. O. Öffnung zwischen Konus und Sack. M. Der die Öffnung von unten umgrenzenden Muskelbalken. Qb. Quere Platte des Sackes. Segelrestchen auf dem hinteren Septum gelegen, mit Scheidewandsegel zusammenhängend.

XIX.

Über Darmerkrankungen bei Malaria.

Von

Dr. Max Glogner.

Es gibt in der Lehre über die Malaria wohl kein Kapitel, welches so stiefmütterlich behandelt ist, als die durch diese Krankheit hervorgerufenen Darmerkrankungen. In den neueren Werken ist dieses Thema, wie im allgemeinen die atypischen und larvierten Malariaerkrankungen, auffallend kurz bearbeitet, und auch in den Zeitschriften über Kolonialmedizin finden sich darüber nur ganz vereinzelte Angaben. Dies ist um so auffallender, als die Erkrankungen des Darmes, welche durch Malaria hervorgerufen werden, durchaus nicht zu den Seltenheiten gehören. Es dürfte deshalb der Mühe wert sein, aus einem in einer tropischen Malariagegend gewonnenen Krankenmaterial einige Beispiele mitzuteilen.

Im allgemeinen sind die Erkrankungen des Magens nur vorübergehender Art und bestehen in Erbrechen, Übelkeit oder Appetitlosigkeit; Erscheinungen, welche wohl durch den Reiz des Krankheitsgiftes auf das Nervensystem zustande kommen. Was die leichteren Störungen des Darmes betrifft, so bestehen dieselben ähnlich wie beim Magen, in Störungen der Motilität,

und zwar entweder in einer vermehrten Peristaltik während des Fiebers, oder als einfache intermittierende Diarrhoe ohne Fieber, wie folgende Fälle dies beweisen.

Frau S. bekam am 27. Juni einen Fieberanfall mit Schüttelfrost, der um 9 Uhr morgens anfing und im Laufe des Nachmittags endete, die höchste Temperatur war 39,8° C, in der Fieberzeit 10mal dünnen, gelben Stuhlgang ohne Schleim, Blut und Schmerzen, in der darauf folgenden Nacht und den folgenden Tage kein Stuhlgang, am 3. Tage früh neuer Anfall mit profuser Diarrhoe. Milz leicht geschwollen, Blutuntersuchung auf Plasmodien positiv. Fieber und Diarrhoe wurden durch zweimalige Dosen von 1 g Chinin muriat. beseitigt.

H., Europäer, hatte seit 6 Tagen alle 2 Tage in den Morgenstunden heftige Diarrhoe, 10—15mal mit Tenesmus und Schleim im Stuhlgang, am Nachmittag und nachts hat er nur vereinzelte dünne, gelbe Stuhlentleerungen. Fieber will er niemals gehabt haben. Patient sieht abgemagert aus. Milz und Leber nicht nachweislich vergrößert, er klagt über Schmerzen im Rücken, den unteren Extremitäten und den Schultern. Temperatur beträgt 37,2° C, dieselbe zeigte sich bei wiederholter Aufnahme stets normal. Nach einer einmaligen Dosis von 1 g Chinin war die Anzahl der Stuhlgänge von 12 auf 3 gefallen, nach weiterer Chininbehandlung von drei Tagen war der Stuhlgang gebunden, von normalem Aussehen, einmal täglich, Plasmodien wurden im Blut nicht gefunden.

Im Laufe der letzten 7 Jahre meiner Praxis im malariareichen Samarang habe ich eine ganze Anzahl derartiger intermittierender Diarrhöen ohne Fieber behandelt, und zwar in der ersten Zeit, als ich ihren Zusammenhang mit einer Malariainfektion noch nicht kannte, mit den gebräuchlichen Adstringentien wie Bismuth, Tannalbin u. s. w. Erst nachdem ich bei ihnen zur Chinin-Therapie überging, war die Heilung gegenüber früher eine schnellere und sichere.

Diese prompte Reaktion auf Chinin, zusammen mit dem intermittierendem Verlauf der Darmentleerungen, die in ihrem diagnostischen Werte den sonst bei Malariaerkrankungen beobachteten Temperaturerhöhnngen gleichstehen, weisen mit Sicherheit darauf hin, daß die Ursache der Darmaffektion in einer Infektion mit Malariaplasmodien liegt. Auf den negativen Plasmodienbefund komme ich später zurück.

Während die eben angeführten Fälle zu den leichten Erkrankungen gehören, und, wie bereits bemerkt, am besten als

Vermehrung der Darmbewegung aufgefaßt zu werden verdienen, bieten die folgenden unzweifelhaft den Beweis einer entzündlichen Erkrankung der Darmwand dar.

3jähriges europäisches Mädchen hatte 1½ Tage anhaltendes Fieber gehabt, die Mutter gab dem Kinde Chinin, worauf das Fieber verschwand. Dagegen stellte sich Diarrhoe ein, täglich 10—15 Stuhlgänge von früh bis abends, mit Schleim und Blut, in der Nacht 2—3 Entleerungen. Nach achttägiger Erkrankung kam das Mädchen in meine Behandlung, es ist leicht abgemagert, klagt über Schmerzen im Unterleib, Stuhlgang ist gelb, dünn, mit Schleim und Blut. Appetit herabgesetzt, Milz nicht deutlich vergrößert, keine Plasmodien im Blut. Patient bekommt bei Milchdiät Calomel, nach 2 Tagen Bismuth. subnitr., nach weiteren 2 Tagen Tannalbin. Diese Behandlung war ohne jeden Erfolg, die Anzahl und Beschaffenheit der Stühle blieb dieselbe, jetzt wurde zur Chinintherapie übergegangen. 2mal täglich 0,18 g Chinin mur. in Pulverform, nach einem Tage fiel die Anzahl der Stuhlentleerungen auf 4, nach 2 Tagen Chininbehandlung ist weder Schleim noch Blut im Stuhlgang, nach weiteren 2 Tagen hat Patient 2mal täglich breiigen Stuhlgang von gutem Aussehen. Die Temperatur wurde wiederholt gemessen und zeigte sich stets normal.

8jähriges Mädchen bekam plötzlich dünnen Stuhlgang, 10—12mal am Tage, dünn mit Schleim und Blut, dabei Schmerzen im Unterleib und Tenesmus. Temperatur blieb stets normal. Patient wurde erst mit Calomel 2 Tage erfolglos behandelt, darauf Chinin mur. in Pulverform 0,25 g 2mal täglich, am folgenden Tage war die Anzahl der Darmentleerungen bis auf 3 herabgesetzt. Blut und Schleim verschwand bei weiterer Chininbehandlung erst nach 10—14 Tagen. Plasmodien wurden im Blut nicht gefunden.

Noch schwerer ist folgender Fall:

Der Eingeborene S. wurde am 26. Mai ins Krankenhaus aufgenommen. Er litt bereits seit 9 Tagen an Fieber, Leibschmerzen und dünnem Stuhlgang. Das Fieber kam täglich in den Morgenstunden zurück, fing meist mit Schüttelfrost um 7 Uhr an und endete gegen 12. Um 2 Uhr in der Nacht hatte er ebenfalls ein kurzes Wärmegefühl. Patient klagt über Appetitlosigkeit, Schmerzen im Epigastrium und Tenesmus beim Stuhlgang, es bestanden Schmerzen auf Druck in der Richtung des Colon ascendens, besonders schmerzhaft ist die Ileocöcalgegend, Milz und Leber vergrößert, im Blut Plasmodien. Patient ist stark abgemagert. Stuhlgang dünn, mit Schleim und Blut vermengt. Am 28. Mai in den Morgenstunden ein Fieberanfall, höchste Temperatur 38,6° C. mittags fieberfrei, um 4 Uhr 36,3° C, von jetzt ab jeden Nachmittag 1,2 g Chinin in Pillen. Am 29. und 30. Mai und 1. und 2. Juni in den Morgenstunden leichte Fieberanfälle, dann blieben dieselben bis zum 8. Juni weg, an diesem Tage noch

ein Anfall, worauf Patient fieberfrei blieb. Am 30. Mai trat mittags bei einer Temperatur von 37,4° C Kurzatmigkeit ein, Puls 96 pro Minute, dieselbe wiederholte sich am 3. Juni, Respiration 36 pro Minute. Am 31. Mai war bereits viel weniger Schleim und Blut im Stuhlgang, die Leibschmerzen vermindert, am 2. Juni war der Stuhlgang ohne Blut. Am 9. Juni war der Stuhlgang gebunden, ohne Schleim und Blut, 3 mal in 24 Stunden. Patient wird bald darauf geheilt entlassen. In diesem Falle traten bei einem vorher gesunden Individuum Fieber und zugleich Erscheinungen einer schweren dysenterischen Erkrankung auf, im Blut fanden sich Plasmodien und mit reiner Chinintherapie schwinden Plasmodien, Fieber und Darmerscheinungen.

Nun gibt es eine weitere Reihe von schweren Dysenterie-Fällen, bei denen der sichere Nachweis eines ätiologischen Zusammenhanges mit Malaria nicht immer mit erwünschter Sicherheit zu führen ist. Dre Kranken leiden von Anfang an an unregelmäßigen, intermittirenden Fiebern oder an einer leichten Continua, oft dauert der Krankheitsprozeß bereits Monate oder Wochen, und man findet dann nur in wenigen Fällen im Blut Plasmodien, und da bei einer längeren Dauer sekundäre Malariaerkrankung nicht ausgeschlossen sind, so bleiben wenige Fälle übrig, bei denen Malaria als Ursache mit Sicherheit anzuschuldigen ist. Ein solcher Fall scheint mir der folgende zu sein.

Javanische Frau M. gibt an, daß sie seit 16 Tagen an heftiger Diarrhoe leide, seit dem 2. Tage ihrer Erkrankung sei Fieber aufgetreten, welches unregelmäßig war und später alle 3—4 Tage meist gegen 5 Uhr mittags zurückkehrte und nur kurze Zeit anhielt. Patientin war äußerst abgemagert, sie hatte bis zu ihrem Todestage am 21. Januar nur einmal am 18. eine abendliche Steigerung von 37,8° C, meist waren die Temperaturen subnormal zwischen 35,1 und 36,6° C. Die Anzahl der Darm-Entleerungen war nicht zu zählen, sie bestanden aus Schleim, Blut und grauweissen, eitrigen Massen. Am 21. stirbt sie unter Zeichen der Herzschwäche. Im Blut wurde ein deutliches endoglobuläres Plasmodium gefunden. — Die Bauchsektion, welche nur erlaubt wurde, ergab das Folgende:

Milz war vergrößert, weich, gerunzelt. Schnittfläche dunkelrot, Pulpa hervorquellend. Leber klein, mit trübem Parenchym, der untere Theil des Ileums geschwollen und gerötet, zeigt 2 rundliche, ulkeröse Stellen von der Größe eines 10 Pfennigstücks, die gesamte Schleimhaut des Kolon in eine schmierige, grauweißliche, teilweise in Fetzen in das Darmlumen hineinhängende Masse verwandelt. Die andern Organe zeigen außer einer starken Anämie keine Abweichungen.

Es geht demnach aus diesen Fällen hervor, dass entzündliche Darmerkrankungen, speciell die tropische Dysenterie, in

ätiologischem Zusammenhang mit einer Malariainfection stehen können.

Wie stellen wir uns nun das Entstehen einer Darmerkrankung durch das Malariagift vor? Es ist bekannt, daß verschiedene Infektionskrankheiten, wie Puerperalfieber, Variola ulkeröse Prozesse im Darm hervorbringen können, man denkt sich das Zustandekommen derselben in der Weise, daß durch die im Blut kreisenden giftigen Stoffe die oberflächlichen Partien der Darmschleimhaut schädlich beeinflußt werden und für die Darm-Bakterien eine günstige Eingangspforte geschaffen wird. Wenn auch bei der Malaria ein derartiger giftiger Stoff noch nicht nachgewiesen ist, so müssen wir denselben doch aus einer Reihe klinischer Erscheinungen annehmen, besonders sind es die Erkrankungen des peripherischen Nervensystems, welche uns zu dieser Auffassung zwingen. Nun beobachtet man bei Malariaerkrankungen auch Schleimhautblutungen, wie der Nasen und des Darmes, bei der vasomotorischen Form der Beri-Beri, über die ich in diesem Archiv früher berichtete, welche ebenfalls durch eine Malariainfektion hervorgebracht werden kann, beobachtet man einen ganz spezifischen Einfluß des Malariagiftes auf das Gefäßsystem, und es ist nach diesen Erfahrungen die Annahme wohl zulässig, daß unter dem Einfluß einer Malariainfektion durch oberflächliche Gewebsnekrosen und kleinere Hämorrhagien den Darmbakterien ein günstiger Boden geschaffen wird, von dem aus sie ihre verheerende Wirkung ausüben können.

Unter den mitgeteilten Fällen sind einige, bei denen die klinischen Erscheinungen mit Bestimmtheit auf eine Dysenterie hinweisen; sie hatten zahlreiche Darmentleerungen mit Schleim und Blut, heftige Schmerzen bei Druck und ohne Druck, Tenesmus, Abmagerung, und es hätte jeder Arzt die Diagnose auf eine ulkeröse, schwere Erkrankung gestellt. Diese Diagnose wird in denjenigen Fällen, bei denen durch Chinin eine schnelle Besserung herbeigeführt wird, unwahrscheinlich, denn es ist undenkbar, daß diphtherische Prozesse im Darm in wenigen Tagen heilen, und man kann hieraus ersehen, daß wir in einzelnen Fällen nicht imstande sind, den richtigen anatomischen Prozeß aus den klinischen Erscheinungen zu erkennen.

In den jährlichen Berichten des Chefs des ärztlichen Wesens über die Erkrankungen der niederländisch-indischen Armee werden seit vielen Jahrzehnten 2 Formen von Dysenterie unterschieden, eine catarrhalis und eine tropica. Da man unter Dysenterie eine ulceröse Darmerkrankung versteht, so ist diese Einteilung eigentlich nicht recht verständlich, da bei beiden sowohl ulcera, wie katarrhalische Erscheinungen vorkommen. Ihre Entstehung ist aber zweifellos auf den richtigen diagnostischen Unterschied zurückzuführen, welchen die älteren holländischen Ärzte zwischen jenen nicht ulcerösen, mit allen Erscheinungen einer Dysenterie verlaufenden, leicht in Heilung übergehenden Fällen, und den ulcerösen schweren Diphtherien des Darmes machten. Vor einigen Monaten wurde von Dr. M. Koch, Assistent am hiesigen pathologischen Institut, eine Affe aus dem zoologischen Garten seziert, welcher an profusen, blutigschleimigen Durchfällen zu Grunde gegangen war. Da sich im Stuhlgang zahlreiche Amöben befanden, wurde das Bestehen einer Dysenterie für wahrscheinlich gehalten. Bei der Sektion zeigte sich nun im ganzen Darm nicht eine einzige ulcerierte Partie, sondern nur eine Rötung und Schwellung einer ungefähr 10—15 Centimeter langen Stelle der Schleimhaut des Ileums. — Unter den mitgeteilten Fällen sind einige, bei denen die regelmäßigen intermittierenden Darmentleerungen, sowie der prompte Erfolg des Chinin mit Sicherheit auf eine Malariainfektion hinweisen, und bei denen doch Plasmodien vermißt wurden. Ich möchte an dieser Stelle eine Bemerkung über den Wert des Plasmodienbefundes im Blut hinzufügen. Es gibt Ärzte, die der Untersuchung des Blutes auf Plasmodien einen absoluten Wert beilegen, d. h. auch bei negativem Befunde in allen Fällen eine Malaria ausschließen. Dieser absolute Wert der Blutuntersuchung ist nach meinen Erfahrungen nur dann vorhanden, wenn es sich um eine fieberhafte Erkrankung handelt. Wenn man in diesem Falle keine Plasmodien im Blut findet, darf man mit Sicherheit Malaria ausschließen. Anders liegen die Verhältnisse, wenn es sich um Malariaerkrankungen handelt, welche ohne Fieber verlaufen. Ich habe früher auf die Erscheinung hingewiesen, daß in den fieberlosen Zeiten der rezidivierenden Malariaerkrankungen meist keine Plasmodien zu finden sind, und es wird wohl nie-

mand behaupten wollen, daß die Patienten in dieser fieberlosen Zwischenpausen von ihrer Malaria befreit sind. Auch bei den fieberlosen Erkrankungen, welche man gewöhnlich als atypische oder larvierte Formen bezeichnet, wie Neuralgien, multiple Neuritiden, Darmaffektionen u. s. w. werden Plasmodien im Blut vermißt, bei ihnen besitzt die Untersuchung des Blutes auf Plasmodien nicht den absoluten Wert, wie bei fieberhaften Erkrankungen; ich habe bei diesen atypischen Formen nur ganz ausnahmsweise Plasmodien gefunden, und doch weist der prompte Erfolg des Chinin, sowie die häufige, intermittierende Regelmäßigkeit der Erscheinungen mit Sicherheit auf eine Malariainfektion hin. Hier wäre es nicht nur falsch, bei einem negativen Blutbefunde Malaria ausschließen zu wollen, sondern auch für unsere Patienten gefährlich, denn diese unrichtige Auffassung würde den Arzt verhindern, die Chinintherapie anzuwenden, welche in vielen von mir beobachten Fällen eine schnelle Heilung herbeizuführen imstande war.

XX.

Methode und Ergebnis der Erforschung der Ursachen der Mehrlingsgeburten.

Von

Dr. med. Wilhelm Weinberg in Stuttgart.

In einer Arbeit über „Die Geminität in ihren erblichen (?) Beziehungen“ [1]) kommt Naegeli-Åkerblom zu dem Ergebnis, „daß wir über die Ursache der Entstehung von Zwillingen, Drillingen u. s. w. noch gar nichts wissen und in absehbarer Zeit kaum etwas wissen werden, es sei denn, es werden Sammelforschungen während Generationen angestellt. Nicht ein Dubois-Reymondsches Ignorabimus, sondern ein einfaches Ignoramus haben wir vor uns“.

[1]) Dieses Archiv Bd. 170 Heft I u. II.

Dieses Ergebnis steht in ziemlich schroffem Gegensatz zu dem einer Reihe neuerer Arbeiten[1]), darunter auch der meinigen, welche die Ergebnisse der bisherigen Forschung eingehend berücksichtigte und deren Inhalt zu berücksichtigen Naegeli-Åkerblom noch genügend Zeit hatte, wie zahlreiche, allerdings teilweise unrichtige Citate beweisen.

Man wird es als eine berechtigte Forderung anerkennen, daß Angriffe auf bisher ziemlich allgemein angenommene wissenschaftliche Anschauungen sich auf eine gründliche Kenntnis der Literatur, eine allseitige und gerechte Kritik des gesamten beigebrachten Tatsachenmaterials, der angewandten Methoden und der mit beiden gewonnenen Schlußfolgerungen stützen muß. Sofern nicht gleichzeitig mit der Kritik neue Beweismomente für das Gegenteil der bisherigen Lehren beigebracht werden, kann überhaupt von einer endgiltigen Widerlegung nicht die Rede sein, sondern ist lediglich die Forderung einer besseren Begründung derselben gestellt. Dies scheint auch Naegeli-Åkerblom damit anzuerkennen, daß er als Ergebnis seiner Untersuchungen nur ein Ignoramus aufstellt und seine Arbeit lediglich als eine „historische Kritik falscher Angaben“ bezeichnet.

Es fragt sich nun, inwieweit die Arbeit von Naegeli-Åkerblom den Anforderungen an eine wissenschaftliche Kritik entspricht.

Die Kritik von Naegeli-Åkerblom richtet sich teils gegen das Material, teils gegen die Methode der bisherigen Forschung. Dem Material wirft er Unzuverlässigkeit vor, an der Methode tadelt er tendenziöses Zusammenstellen einseitiger Kasuistik, die Vernachlässigung des Einflusses des Ahnenverlustes und der tatsächlichen Unwissenheit der meisten Menschen über ihre Ascendenz. Es ist die Aufgabe der folgenden Zeilen, nachzuweisen, 1. daß diese Vorwürfe teils faktisch unberechtigt, teils, soweit sie zutreffen, nicht von wesentlichem Einfluß sind; 2. daß ihre Begründung teilweise von irrigen Anschauungen ausgeht.

I. Kritik des Materials.

Die Kritik, welche Naegeli-Åkerblom an dem Material

[1]) Beiträge zur Physiologie und Pathologie der Mehrlingsgeburten beim Menschen. Pflügers Archiv für die ges. Physiologie Bd. 88. 1901—02.

der bisherigen Forschung ausübt, bezieht sich lediglich auf die Statistik, und zwar keineswegs etwa bloß auf eine Anzahl individualstatistischer Arbeiten, sondern auch auf rein bevölkerungsstatistische.

So zweifelt er (S. 316 seiner Arbeit) zwar die Zahlen Neefes nicht weiter an, aber er glaubt, daß die Berücksichtigung einer Serie von 2—15 Jahren (in Wirklichkeit finden sich noch größere Serien bei Neefe) unrichtige Resultate geben müsse. Tatsächlich würde die Bearbeitung größerer Zeiträume, die nicht einmal für alle von Neefe untersuchten Fragen möglich war, in den meisten Fällen nur zu unbedeutenden Änderungen der berechneten Verhältniszahlen führen und in der Berechnung einer auf möglichst viele Decimalstellen anscheinend genauen Verhältniszahl liegt doch ganz gewiß nicht das Wesen einer statistischen Untersuchung. Bei den meisten von Neefe untersuchten Fragen wird auch die Ergänzung des Materials bis zum Jahre 1900 kein wesentlich anderes Ergebnis bezüglich der in Worten ausdrückbaren Schlußfolgerungen geben. Man kann die Exaktheit auch übertreiben. Im einzelnen fehlt der Nachweis, daß die Arbeit Neefes zu unrichtigen Ergebnissen führte.

Der Vorwurf, daß alle Arbeiten auf opportunistischer Basis aufgeführt sind, und daß sie ein nach verschiedenen Systemen zusammengetragenes Konglomerat von Einzelfällen seien, ist gegenüber den bevölkerungsstatistischen Arbeiten völlig gegenstandslos. Diese Arbeiten sind durchaus objektiv und das Material großenteils für die Beantwortung der gestellten Fragen ausreichend, wo dies nicht der Fall ist, haben es die Autoren teilweise selbst hervorgehoben.

Was nun die Vererbungsstatistik speciell anbelangt, so ist es ja ein keineswegs zu unterschätzendes Verdienst Naegeli-Åkerbloms, daß er die Richtigkeit meiner Angaben über die Unzuverlässigkeit des Materials der Fürstenhäuser in der Bearbeitung von Göhlert durch ausführliche Mitteilung der einzelnen Fälle bestätigt hat. Tatsächlich ist ja die Arbeit Göhlerts ohne Nachprüfung von mehreren Autoren als ein Beweis für die Erblichkeit in der Literatur mehrfach citiert worden, bis ich 1897 die Entdeckung ihrer Unbrauchbarkeit machte und dies 1901 mitteilte. Gleichzeitig habe ich aber weiteres Material für

die Frage der Erblichkeit mitgeteilt, gegen dessen Größe auch das berichtigte Material der Fürstenhäuser nicht mehr in Betracht kommt. Es konnte daher beim Abschluß der Arbeit von Naegeli-Åkerblom nicht mehr die Rede davon sein, daß die direkten Beweise der Erblichkeit der Zwillingsgeburten ausschließlich oder auch nur wesentlich auf dem Material von Göhlert beruhen, und insofern ist der nochmalige Nachweis der Unzuverlässigkeit von Göhlerts Arbeit ohne praktische Bedeutung. Naegeli-Åkerblom hat nun allerdings die Zuverlässigkeit meines Materials ohne Rückhalt anerkannt, aber seine Äußerung, es sei zu bedauern, daß ich trotz der Erkenntnis des Unwertes der Göhlertschen Arbeit diese benutzt habe, ist allerdings geeignet, den Anschein zu erwecken, als sei der Einfluß der Göhlertschen Arbeit noch nicht völlig beseitigt. Diese Angabe ist aber falsch. Ich habe Göhlert lediglich citiert, um seinen Angaben und Methoden die Ergebnisse und Methoden meiner eigenen und fremder Untersuchungen entgegenzustellen, und zwar nicht blos auf dem Gebiete der Erblichkeitsfrage, sondern auch bei der Besprechung der Sterblichkeit und Unfruchtbarkeit der Zwillinge. Dies geht aus folgenden Stellen meiner Arbeit deutlich hervor:

Seite 380: Bereits Göhlert hat bei seinem allerdings, wie später nachgewiesen werden wird (s. Erblichkeit), sehr anfechtbaren Material eine große Sterblichkeit der Zwillinge und ein häufig gleichzeitiges Absterben gefunden. Hasse hat ihre Sterblichkeit in Leipzig bis zum 3. Lebensjahr berechnet u. s. w. Westergard hat, ohne Kenntnis von Göhlerts Arbeit, diese Frage nach schärferen statistischen Methoden behandelt und gelangt zu demselben Ergebnis bezüglich der ersten Lebensjahre; später ist nach seinen Erfahrungen kein Unterschied in der Sterblichkeit der Einzel- und Mehrlingsgeburten u. s. w. Der Unterschied der Sterblichkeit ein- und zweieiiger Zwillinge ist bis jetzt nicht behandelt. In Stuttgart starben u. s. w.

Seite 396: Bei Göhlert und Reuß findet man das durchschnittliche Alter der Zwillingsmütter berechnet u. s. w. Die Methode, welche die beste Einsicht in diese Verhältnisse gibt, ist die Berechnung des Procentsatzes von Zwillingsmüttern unter den Gebärenden verschiedenen Alters, die schon Duncan bei einem allerdings kleinen Material anwandte.

Seite 405: Man findet nun, allerdings bei Göhlert, Puech, Hipigoyen u. a. Angaben u. s. w. .... Der Fehler dieser Statistik liegt darin, daß sie die Zahl der Geburten nicht berücksichtigt.

Seite 415: Leider hat eine Prüfung ergeben, daß es mit dieser schönen absteigenden Reihe nichts ist. Göhlert hat nämlich seine Tabelle gerade umgekehrt mitgetheilt. Eine Nachprüfung ergab u. s. w.

Seite 386: .... durch die Untersuchungen Göhlerts über die Zwillinge in den Regentenhäusern anscheinend bestätigte Annahme, daß Zwillinge häufig unfruchtbar sind. Göhlert beruft sich auch auf die Erfahrungen von Tierzüchtern .... Es ist daher nachzusehen, ob sich die auf nur wenigen Fällen beruhenden und auch sonst nicht zuverlässigen Angaben Göhlerts überhaupt bestätigen und für welche Kategorie von Zwillingen sie besonders giltig sind.... In dem von mir bearbeiteten Material der Stuttgarter Familienregister fand ich 110 weibliche Zwillinge, die jetzt mindestens 20 Jahre verheiratet sind u. s. w.

Es ist geradezu unbegreiflich, wie Naegeli-Åkerblom beim Lesen meiner Arbeit zu solchen Angaben über ihren Inhalt gelangen konnte.

Daß nach der Erkenntnis des Unwertes der Göhlertschen Arbeit es nicht mehr am Platze ist, sie zu citieren, gilt für die Nachfolger meiner Arbeit, und wenn Naegeli-Åkerblom selbst sein Prinzip hätte befolgen wollen, so wäre seine Arbeit um 60 Seiten kürzer.

Ich jedoch hatte mit der Tatsache zu rechnen, daß Göhlerts Arbeit die Literatur über Zwillinge bis jetzt beherrschte, und war daher verpflichtet[1]) anzugeben, welche Anschauungen von ihm herrühren und wie sich die Wirklichkeit dazu verhält.

Im übrigen ist der Einfluß der von Göhlert begangenen Fehler bezüglich des gesammelten Materials keineswegs so groß, daß bei einer einfachen Berichtigung derselben durchweg ein wesentlich anderes Ergebnis herauskommen würde. Sein Hauptfehler liegt in einem Mißgeschick bei der Anordnung einer Tabelle, vor dem niemand sicher ist, und in der ungenügenden Methodik.

[1]) Naegeli-Åkerblom hätte der Vollständigkeit halber aus meiner Arbeit für die von ihm ausgesprochene Überzeugung, daß Zwillinge nur in den ersten Lebensjahren eine erhöhte Sterblichkeit haben, Westergard als statistischen Zeugen anführen können.

Im folgenden Abschnitt wird nun näher ausgeführt werden, daß auch das bevölkerungsstatistische Material indirekte Beweise für das Bestehen einer Vererbung der Zwillingsgeburten liefert.

Demnach beruht das Urteil, welches Naegeli über das statistische Material für die Erforschung der Ursache der Zwillingsgeburten fällt, auf einer Überschätzung sowohl der Bedeutung des Zufalls in dem bisher literarisch verwerteten Material der Bevölkerungsstatistik als auch des Einflusses des individualstatistischen Materials von Göhlert auf die Erblichkeitsfrage nach dem Stand des Anfangs von 1902, sowie auf einer irrtümlichen Angabe über den Einfluß von Göhlert auf meine Arbeit.

II. Kritik der Methoden und Ergebnisse.

Die Kritik von Naegeli-Akerblom beruht bezüglich der Methoden wesentlich auf der Verurteilung der tendenziösen Kasuistik und auf dem Vorwurf, die Erblichkeitsforschung bezüglich der Zwillinge habe bisher nicht mit dem Faktor des Ahnenverlustes gerechnet.

Daß die einseitige Kasuistik bisher eine zu große Rolle in der Erblichkeitsstatistik gespielt hat, ist zweifellos richtig. Indessen war Naegeli-Åkerblom verpflichtet, hervorzuheben, daß der Fehler einseitiger Kasuistik bereits von mir erkannt wurde, daß ich an ihrer Stelle eine unbefangene statistische Bearbeitung der Frage nach der Ursache der Zwillingsgeburten prinzipiell gefordert und durchgeführt, sowie auch die Mängel ungenügender statistischer Methoden früherer Autoren auseinandergesetzt habe.

Dies mögen folgende Stellen meiner Arbeit beweisen:

Seite 379: Dieses Verhältnis steht in einem gewissen Widerspruch mit den Angaben Hellins und Mirabeaus ... Es handelt sich aber bei ihnen um einseitige Literaturstatistik.

Seite 379: Diese Lehre beruht, wie mir scheint, wesentlich auf der Zusammenstellung von Fällen aus der Literatur, die ein einseitiges Bild geben müssen. Die streng statistische Behandlung der Frage an einem nicht ausgesuchten Material ergibt vorläufig ein wesentlich anderes Ergebnis.

Seite 389: Der heuristische Wert der Kasuistik für Untersuchungen nach bestimmten Richtungen soll in keiner Weise bestritten werden. Es hat sich aber schon bisher gezeigt und wird sich im folgenden noch weiter zeigen, daß Schlüsse aus vereinzelten Beobachtungen sehr leicht zu falschen Ansichten führen. Man muß verlangen, daß für die behaupteten Ursachen der Mehrlingsschwangerschaft ein Einfluß auf die Häufigkeit der Mehrlingsgeburten statistisch nachgewiesen wird.

Seite 405: Für die Häufigkeit der wiederholten Mehrlingsgeburten bei einer Frau sind bis jetzt wesentlich kasuistische Beweise geführt werden. Ich verweise auf die daran sehr reiche Arbeit Hellins. ... Allein diese Fälle sind aus der Literatur zusammengestellt und gerade wegen ihres auffallenden Verhaltens veröffentlicht. Eine solche Zusammenstellung kann aber nicht die statistische Behandlung der Frage ersetzen.

Seite 410: Ich glaube nicht, daß er (Hellin) auf Grund seiner wesentlich kasuistischen Untersuchungen über die Wiederholung der Zwillingsschwangerschaft die verhältnismäßige Seltenheit derselben richtig erkannt hat.

Seite 411: Dann ist aber damit, daß Hellin sagt, er habe für seine Abbildungen die besonders charakteristischen Stellen herausgesucht, ohne weiteres zugegeben, daß die übrigen Stellen weniger charakteristisch in seinem Sinn, also weniger reich an Eiern waren.

Seite 413: Insbesondere wird noch zu viel Wert auf das Beibringen einzelner Fälle gelegt, in welchen Mehrlingsgeburten bei mehreren Mitgliedern einer Familie vorkamen. Selbst Darwin gründet seine Angabe ... lediglich auf die Kasuistik Sedgwicks ...

..... Es dürfte hieraus genügend hervorgehen, daß die kasuistische Behandlung dieses Gegenstandes, wie auch sonst, eine unglückliche Rolle in der Lehre von den Zwillingen spielt und daß es einer statistischen Behandlung der Frage bedarf.

Seite 423: Insofern als hierin eine Ergänzung und wohl auch teilweise Berichtigung der Hellinschen Arbeit liegt, dürfte sich ebenso wie bei den wiederholten Mehrlingsgeburten gezeigt haben, daß man mit der streng statistischen Bearbeitung der Erblichkeitsfrage ein zuverlässigeres Bild der tatsächlichen Verhältnisse erhält, als wenn man sie rein kasuistisch behandelt.

Seite 426: Die Ursachen der Mehrlingsgeburten können nicht durch Kasuistik, sondern nur durch Experiment oder auf dem Wege des Vergleichs u. s. w. erforscht werden, die einseitige Kasuistik der Literatur führt zu Irrtümern.

Ebenso mußte Naegeli-Åkerblom, auch wenn er außer Hellin, Göhlert und v. Speyr nur meine Arbeit kannte, sich beim Lesen der letzteren überzeugen, daß eine Reihe bevölkerungsstatistischer Untersuchungen vorliegt, die mit der

Erblichkeitsfrage in indirekter Beziehung stehen und denen eine tendenziöse Auswahl — sei es auch nur unbewußter Art — nicht vorgeworfen werden darf.

Entsprechend meiner grundsätzlichen Verurteilung der Kasuistik habe ich auch die Literatur gesichtet; aus dem Vergleich meines Literaturverzeichnisses mit dem Hellins geht das ohne weiteres hervor.

Die Behauptung von Naegeli-Åkerblom, meine Arbeit sei ein Beispiel, wohin die heute beliebte kritiklose Anführung von Autoren in großer Zahl führt, ist allerdings geeignet, die Methodik in meiner Arbeit dem unkritischen Leser in falschem Lichte erscheinen zu lassen. Ich bin jedoch leicht in der Lage, diesen Vorwurf zu entkräften.

Als einzigen Beweis für seine Behauptung gibt Naegeli-Åkerblom an, ich habe Sedgwick nicht im Original gelesen. Aus der Tatsache, daß ich als Quelle Darwins die Kasuistik Sedgwicks nenne, geht deutlich hervor, daß ich den Fehler dieses Werkes erkannte, und ebendeshalb war ich auch nicht verpflichtet, es in einem anderen Kapitel meiner Arbeit zu citieren. Denn der kasuistische Nachweis, daß Zwillinge nicht immer unfruchtbar sind, war absolut ohne allen Wert für die ausschließlich von mir behandelte, aber keineswegs bejahte Frage nach der relativen Häufigkeit unfruchtbarer Zwillinge.[1])

Gegenüber der einseitigen Kasuistik namentlich Hellins kam ich in mehreren Fragen durch rein statistische Methodik zu anderen Anschauungen, und insofern ist das Facit aus der

[1]) Nur nebenbei sei bemerkt, daß auch die Angaben von Naegeli-Åkerblom über meine Stellung zur Frage der Unfruchtbarkeit der Zwillinge unrichtig sind. Zunächst hat er mich falsch citiert, denn ich spreche (S. 426) nicht von einer vielfachen Unfruchtbarkeit der eineiigen Zwillinge, sondern es heißt dort:

„die von den Tierzüchtern behauptete Unfruchtbarkeit der Zwillinge ist beim Menschen in absolutem Sinne nicht nachweisbar, bei den eineiigen besteht sie vielleicht in relativem Sinne."

Mit diesem vielleicht ist nichts anderes gemeint, als daß mein Material nicht hinreicht, um die Lehre von der erhöhten Unfruchtbarkeit der Zwillinge endgiltig abzuweisen, und dementsprechend äußere ich mich auch S. 387—388:

„Der Procentsatz der ganz Unfruchtbaren ist also bei beiden Gruppen gering, die durchschnittliche Fruchtbarkeit bei gleichem Geschlecht geringer u. s. w.", und

„Vielleicht besteht sie (die relative Unfruchtbarkeit der Zwillinge) nur in der Phantasie der Tierzüchter?"

Verurteilung tendenziöser Kasuistik bereits vor dem Erscheinen von Naegeli-Åkerbloms Arbeit gezogen gewesen. Seine Übereinstimmung mit mir in dieser Frage berechtigte ihn aber in keiner Weise, überall nur tendenziöse Entstellungen zu sehen. Auch nach Ausschaltung aller bewußten oder unbewußten tendenziösen Kasuistik bleiben noch eine Reihe in dieser Beziehung einwandsfreier Arbeiten übrig, zu denen ich auch die meine zu rechnen mich für berechtigt halte.

Es fragt sich nun, ob die weiteren Einwände, die Naegeli-Åkerblom gegen die positiven Ergebnisse der bisherigen Literatur über die Ursachen der Zwillingsgeburten vorbringt, eine allgemeinere Bedeutung haben, als die der tendenziösen Kasuistik.

Der Vorwurf, daß sie nicht mit dem Ahnenverlust rechnen, trifft eigentlich nur die Arbeiten, welche sich mit der Frage der Erblichkeit befassen, somit nicht alle Arbeiten über die Ursachen der Zwillinge, es wäre denn die Anschauung von Naegeli-Åkerblom berechtigt, der nur von einer genealogischen Sammelforschung alles Heil erwartet. Indem ich bis auf weiteres diese Anschauung auf sich beruhen lasse, untersuche ich nun meinerseits die Frage nach der Bedeutung des Ahnenverlustes, die ja nicht blos bei der Vererbung der Zwillinge aufgerollt werden kann.

Naegeli-Åkerblom hat das bekannte Werk von Ottokar Lorenz gründlich studiert, ist aber nicht der Meinung, daß dieses Werk neben großen Verstößen in Einzelfragen, die ich nächstdem nachweisen werde, den schwerwiegenden Fehler begeht, die genealogische Methode der Verfolgung von Ahnentafeln in einen Gegensatz zu der bisherigen statistischen Methode zu bringen, und daß die Meinung von Ottokar Lorenz, es lasse sich mit den Ahnentafeln mehr erreichen, als mit Stammbäumen, durchaus falsch ist.

Meine Untersuchung, welche sowohl bei den Müttern als Schwestern und Töchtern der Mehrlingsmütter eine Erhöhung der Zwillingsgeburtenziffer ergab, hätte ihn von der Unrichtigkeit der Ansichten von Ottokar Lorenz überzeugen müssen. Bestehen erbliche Beziehungen, so müssen sie sich sowohl in der Ascendenz wie Descendenz statistisch nachweisen lassen.

Gewiß ist die Betrachtung einer größeren Anzahl von Ahnentafeln geeignet, falsche Vorstellungen von dem Wesen

der Vererbung zu berichtigen. Allein man darf die Bedeutung des Ahnenverlustes oder besser der Ahnengemeinschaft nicht überschätzen.

Zweifellos haben alle Menschen der jetzt lebenden Generationen bei genügend weitem Zurückgehen in der Ahnenreihe irgend einen oder mehrere Ahnen mit bestimmten Eigenschaften gemein, und bei sozial oder lokal streng isolierten Gruppen (Fürsten, Dörfern) wird eine solche Verwandtschaft sich besonders leicht nachweisen lassen. In den Städten ist dieser Faktor weniger einflußreich. Aber es wäre trotzdem falsch, anzunehmen, daß eine solche Eigenschaft nicht vererbbar sei, weil sowohl Besitzer wie Nichtbesitzer derselben Besitzer dieser Eigenschaft unter ihren Ahnen haben. Der richtige Schluß aus der Tatsache der Ahnengemeinschaft ist vielmehr der, daß man nicht eine absolute, sondern nur eine relative Verschiedenheit der individuellen Veranlagung anerkennt. Zu dieser Erkenntnis gelangt man aber, wie von mir nachgewiesen wurde, bezüglich der zweieiigen Zwillinge auch auf anderem Wege. Was Naegeli-Åkerblom von den Zwillingen sagt: „Es ist unmöglich, auf logischer Basis die Übertragung von Zwillingsgeburten von einer Familie in die andere anzuerkennen, denn in jeder Familie wird unter den Ahnen sicher eine Zwillingsgeburt auf durchschnittlich 89 Geburten stattgehabt haben, vielleicht 3 oder 4 also kumuliert, vielleicht nachher erst wieder unter 300 Entbindungen."

Das gilt mutatis mutandis von allen Eigenschaften, bei denen man eine Vererbung für möglich hält, und würde dazu führen, jede Vererbung individueller Verschiedenheiten auszuschließen.

Alles, was Naegeli-Åkerblom sonst an theoretischen Einwänden vorbringt, ist nichts als eine Anzahl von Variationen über die Bedeutung der Ahnengemeinschaft.

Aus diesem Grunde haben die, nebenbei irrtümlichen[1]), Berechnungen über die Verwandtschaft sämtlicher Zwillingsmütter meines Materials durch die Ahnen 6.—7. Grades keinen Wert, und sie stehen auch deshalb völlig

[1]) Eine Zwillingsmutter in Stuttgart hat in der 13. Reihe 8192 Ahnen, nicht 130000; 1596 aber (nicht 1593) deren etwa 1 300000; im übrigen habe ich nur bei 833 Zwillingsgeburten die Ascendenz ersten Grades erforscht.

in der Luft, weil ich den Kreis meiner Untersuchungen wesentlich enger gezogen habe.

Die Frage darf nicht lauten, ob man bei Besitzern und Nichtbesitzern einer Eigenschaft auch unter den Ahnen Besitzer derselben trifft, sondern ob die Besitzer dieser Eigenschaft unter den Ahnen an Häufigkeit variieren, je nachdem man eine Anzahl Ahnentafeln von Besitzern und Nichtbesitzern dieser Eigenschaft ohne tendenziöse Auswahl zusammenstellt.

Dabei ist die Zahl der jedem Ahnen gegebenen Möglichkeiten, eine bestimmte Eigenschaft nachzuweisen, speziell bei den Zwillingsgeburten die Zahl der Geburten, zu berücksichtigen.

Außerdem ist zu bedenken, daß nicht alle Ahnen für die Bestimmung des Individuums gleichwertig sind. Eine Ahne ersten Grades hat nur einen, einer 5. Grades bereits 31 Konkurrenten, des letzteren Aussicht, seine Eigenschaften seinem Enkel 5. Grades ausschließlich aufzudrängen, beträgt nur $\frac{1}{31}$, die des ersteren $\frac{1}{2}$, ist also 26 mal größer. Es ist also nicht gleichgiltig, ob man Ahnen mit bestimmten Eigenschaften bei dem einen Individuum in der ersten, bei dem andern in einer sehr entfernten Ahnenreihe nachweisen kann. Auch diesem Umstand trägt man am besten Rechnung durch statistische Behandlung des Vererbungsproblems, und damit kommt man auch zu bestimmten Ergebnissen.

Wenn man sich darauf beschränken will, nur Ahnentafeln zu bearbeiten, so wird man eine variable Eigenschaft bei den Ahnen eines Individuums, das sie in hervorragendem Maße besitzt, durchschnittlich um so schwächer oder seltener vertreten finden, je weiter man in der Ahnenreihe zurückgeht, von einer bestimmten Ahnenreihe aufwärts wird ein wesentlicher Unterschied gegen die normale Häufigkeit oder Ausprägung dieser Eigenschaft nur bei sehr großem Material mit Sicherheit nachzuweisen sein. Das entspricht dem Wesen einer durch Zuchtwahl steigerungsfähigen Eigenschaft, einer mit kleinen Unterschieden beginnenden Variation.

Verfolgt man hingegen die Descendenz, so hat man damit zu rechnen, daß die untersuchte Eigenschaft bei mangelnder Zuchtwahl mit der steigenden Zahl der Verwandtschaftsgrade an Intensität abnimmt.

In beiden Fällen ist es zweckmäßig, außerdem praktisch bequemer und bezüglich der Zuverlässigkeit des Materials ebenfalls günstiger, sich nur auf die Untersuchung der nächsten Verwandtschaft einzulassen.

Auch die Doppelzählungen, namentlich infolge Ahnenverlusts oder Verwandtenheirat sind bei Beschränkung der Untersuchungen auf eine möglichst nahe Verwandtschaft ohne wesentlichen Einfluß.

Im Übrigen darf ihr Einfluß auf eine statistische Untersuchung nicht überschätzt werden. Denn, wo keine Vererbung im Spiel ist, laufen Individuen mit einer bestimmten Eigenschaft nicht mehr Gefahr, mehrfach gezählt zuwerden, als solche ohne dieselbe. Man kann daher, ohne Fehler zu begehen, alle Doppelzählungen entweder beibehalten oder eliminieren, selbstverständlich muß man konsequent sein.

Sind einmal erbliche Beziehungen zwischen Eltern und Kindern festgestellt, so sind sie cum grano salis auch für Ahnen und Enkel und ebenso für die Seitenverwandtschaft als bestehend anzunehmen.

Betrachten wir nach diesen allgemein giltigen Ausführungen über Erforschung von Erblichkeitsvorgängen die weiteren Einwände Naegeli-Åkerbloms gegen die Erblichkeit der Zwillingsgeburten, so ist ihnen folgendes entgegenzustellen:

Daß die Regentenfamilien trotz ihrer vielfachen Verwandtschaften keine erhöhte Zwillingsgeburtenziffer haben, rührt daher, daß sie keine bewußte Inzucht in dieser Richtung getrieben haben, und daß dies unbewußt geschehen ist, bedarf noch des näheren Nachweises. Denn nicht die Verwandtschaft als solche, sondern die Art oder der Grad der verwandtschaftlichen Verkettung ist bestimmend. Es ist ja recht verdienstlich, wenn Naegeli-Åkerblom nachweist, daß alle lebenden Regentenfamilien von Karl dem Großen abstammen, der zufällig Zwillinge hatte, aber außerdem hatten sie auch eine Reihe von separaten Ahnen, deren verschiedener Einfluß nicht unterschätzt werden darf.

Ebenso ist es nicht berechtigt, daß Naegeli-Åkerblom folgendes Postulat aufstellt: „Eine Heredität, eine Übertragung der Zwillinge wäre nur denkbar, wenn wir nachweisen könnten, daß erst vom Tage der Heirat eines Stammvaters mit einer Frau aus einem Stamm, in dem Zwillinge häufig waren, Zwillinge zu konstatieren sind.“ Denn dieses Postulat widerspricht dem Begriff

der individuellen Variation einer Anlage, die durch Zuchtwahl nur gesteigert oder durch mangelnde Zuchtwahl vermindert werden kann. Indem Naegeli-Åkerblom dieses Postulat aufstellt, verfällt er selbst in den Fehler der Systematik, den er, aber nur mit teilweiser Berechtigung, der bisherigen Forschung zum Vorwurf macht.

Das Problem der Ahnengemeinschaft ist also für eine unbefangene statistische Untersuchung ohne Bedeutung. Wer es ins Feld führt, beweist, daß er selbst noch in den Fehlern einer unbewußt tendenziösen Kasuistik befangen ist, und dies trifft für Naegeli-Åkerblom auch aus anderen Gründen zu. Denn einmal hält er es für nötig, meinen Zweifeln an einer Vererbung der Zwillinge in männlicher Linie die Kasuistik von Sedgwick entgegenzuhalten, dann legt er Wert darauf, einige Stammbäume von Göhlert zu berichtigen, die auch bei richtiger Darstellung aus den von mir angeführten Gründen ebensowenig beweisen, wie die einzelnen Ahnentafeln seines Heimatsdorfes, und auch seine oben citierten Äußerungen über die Möglichkeit zufälliger Schwankungen der Häufigkeit der Zwillingsgeburten bei der Ascendenz und Descendenz einer Zwillingsmutter sind nur für eine ungenügende Zahl einzelner Fälle zutreffend.

Die Forderung einer mehrere Generationen berücksichtigenden Sammelforschung stellt Naegeli-Åkerblom allerdings nicht nur mit Rücksicht auf die Frage der Ahnengemeinschaft, sondern auch mit Rücksicht auf die Unwissenheit der Menschen über die Geschichte ihrer Ahnen vom 2. Grade aufwärts und ihrer Seitenverwandtschaft. Auch diese Fehlerquelle trifft Zwillingsmütter und Nichtzwillingsmütter in gleicher Weise, und sie ergibt jedenfalls die Mahnung, Erblichkeitsforschungen, die nicht auf aktenmäßigem Material beruhen, unter allen Umständen auf die nächste, womöglich noch lebende Verwandtschaft einzuschränken. Bei aktenmäßigem Material kann man weitere Grenzen ziehen, unter allen Umständen ist aber mit der Einführung der statistischen Methode diese Fehlerquelle beseitigt, insbesondere bei Benutzung von aktenmäßigem Material.

Ob Naegeli-Åkerblom nun eine streng statistische Verarbeitung seiner genealogischen Sammelforschung im Auge hatte, oder damit nur nachweisen wollte, daß man bei genügend

weitem Zurückgehen in die Ahnenreihe jeder Familie auf Zwillinge stößt, mag dahingestellt bleiben. Klar ist jedenfalls, daß die statistische Bearbeitung der Genealogie von seinen theoretischen Ausführungen über den Ahnenverlust unberührt bleibt, und daß man sich an die Ergebnisse der genealogischen Statistik zu halten hat.

Die theoretischen Einwände von Naegeli-Åkerblom gegen die Lehre von der Erblichkeit der Zwillingsgeburten sind also durchweg nicht stichhaltig. Ihnen steht die Tatsache des direkten statistischen Nachweises erblicher Beziehungen gegenüber. Allein selbst wenn es berechtigt ist, diesen Nachweis auf einer noch breiteren Basis wiederholt zu wünschen, vorläufig hat man mit dem Gegebenen zu rechnen und sich zu fragen, ob nicht auch andere Anzeichen für ein Bestehen der Vererbung vorhanden sind und ob mit der Frage nach der Erblichkeit auch die nach den Ursachen der Zwillingsgeburten erschöpft ist.

Selbst wenn individuelle Verschiedenheiten in der Anlage zur Zwillingsgeburt bestehen, so könnten sie doch a priori so unbedeutender Natur sein, daß ihr direkter Nachweis auf dem Wege der Vererbungsstatistik, die nie den Umfang einer erdrückenden Massenstatistik annehmen kann, wegen der Größe des möglichen Zufalls unmöglich bliebe. Wenn man, wie Naegeli-Åkerblom, von den bisherigen Ergebnissen der Erforschung der Zwillingsgeburten völlig absieht, so mußte man mit einem solchen Ergebnis rechnen. Man darf nicht alles Heil ausschließlich von der genealogischen Sammelforschung erwarten, so lange man ein negatives Ergebnis nicht ausschließen kann; in letzterem Fall müßte man doch die Ursachen der Zwillingsgeburten auf anderem Wege suchen, und so liegt es doch nahe, von vornherein alle Wege zu beschreiten, die zum Ziele führen können.

In erster Linie wird es zweckmäßig sein, die Statistik nicht blos nach ihrer genealogischen Seite zu berücksichtigen, sondern alle ihre Ergebnisse zu einem möglichst widerspruchslosen Ganzen zusammenzufassen, wie dies in meiner Arbeit versucht wurde.

Es ist aber ein Irrtum, zu glauben, daß ausschließlich die Statistik, sei es der Bevölkerungsbewegung, sei es individueller und speziell genealogischer Erscheinungen, das Rätsel der Ur-

sachen der Zwillingsgeburten vollständig zu lösen vermag. Die Erklärung festgestellter statistischer Beziehungen wird stets Sache anderer Wissenschaften sein. Mit seinem ausschließlichen Vertrauen auf eine genealogische Sammelforschung beschränkt Naegeli-Åkerblom daher nicht nur unnötig das Arbeitsfeld der Forschung, er verkennt auch die Bedeutung der Anatomie und Entwicklungsgeschichte, speziell auch der vergleichenden Anatomie und experimentellen Embryologie. Über die positiven Ergebnisse, welche diese Wissenschaften gezeitigt haben, darf auch der Statistiker, wenn er nicht unhistorisch sein will, nicht mit einem einfachen Ignoramus hinweggehen. Es muß im Gegenteil hervorgehoben werden, daß die Statistik der Zwillingsgeburten diesen biologischen Wissenschaften die wertvollsten Anregungen verdankt.

Schon die Erkenntnis, daß es zwei Arten von Mehrlingsgeburten, eineiige und mehreiige gibt, daß es also mehrere Ursachen der Mehrlingsgeburten gibt, ist eine positive Errungenschaft, die nicht die Statistik, sondern die Anatomie und Entwicklungsgeschichte zutage gefördert hat. Für die Statistik erwächst hieraus die dankbare Aufgabe, die verschiedenen denkbaren Hilfsursachen auf ihr Verhalten zu beiden Arten von Mehrlingsgeburten an Massenerscheinungen zu prüfen. Die Methode, nach welcher diese Aufgabe zu lösen ist, habe ich in meiner Arbeit vorgezeichnet und eine teilweise Lösung der Aufgabe auf Grund des Vergleichs bevölkerungs- und individualstatistischer Untersuchungen erreicht. Auch dies war nur möglich durch die weitere Entdeckung der Anatomie der Placenten, daß Zwillinge verschiedenen Geschlechts nie aus einem Ei stammen.

Freilich scheint Naegeli-Åkerblom diese Entdeckung nicht zu würdigen, da er Hellin den Vorwurf tendenziöser Anpassung von Citaten zu eigenem Nutzen machte, weil er u. a. eine verschiedengeschlechtliche Zwillingsgeburt als verschiedeneiig citierte.

Ausschließlich der Embryologie verdankt man die Erkenntnis, daß Doppelmißbildungen, — und alle eineiigen Zwillinge sind nichts anderes —, durch äußere Einwirkungen auf das bereits befruchtete Ei künstlich hervorgerufen werden können. Und wenn die Vermutung zutrifft, daß dies auch der natür-

liche Weg der Entstehung eineiiger Zwillinge ist, so ergibt sich hieraus die Wahrscheinlichkeit, daß die Rolle der Vererbung bei den eineiigen Zwillingen eine zum mindesten sehr beschränkte ist, und bis jetzt entspricht das Ergebnis der statistischen Untersuchung dieser Wahrscheinlichkeit durchaus. Denn man findet nach der von mir angegebenen Methode nur einen sehr geringen Einfluß derjenigen Momente, welche zu einer angeborenen, individuell variierenden Anlage in Beziehung stehen können. Das ist doch wohl kein ganz negatives Ergebnis und schränkt die Berechtigung des Ignoramus von Naegeli-Åkerblom noch weiter ein.

Weit mehr allerdings glaubte man bisher von den zweieiigen Zwillingen zu wissen. Die Ursache für die weitaus vorwiegenden Einzelgeburten des menschlichen Weibes hat (siehe Hellin) die vergleichende Anatomie in der Beschaffenheit des menschlichen Ovariums, in seiner im Gegensatz zu multiparen Säugetieren verhältnismäßigen Armut an Eiern gefunden, und sie faßt den relativ größeren Reichtum an Eiern im kindlichen Ovarium als eine abgekürzte Wiederholung der Stammesgeschichte, als eine Erinnerung an frühere Entwicklungsstadien auf. Es lag nahe, die zweifellos atavistische Erscheinung der Mehrlingsgeburten mit einem Persistieren des kindlichen Baus des Ovariums beim Erwachsenen und einer atavistischen Funktion derselben in Beziehung zu bringen. Damit ergibt sich nun die Frage, ob Bau und Funktion des menschlichen Ovariums so wesentliche Unterschiede, Variationen aufweisen können, daß sie bevölkerungsstatistisch zum Ausdruck kommen. Es zeigten sich nun in dem unbestreitbaren Einfluß der Rasse, des Alters und der Geburtenfolge auf die Häufigkeit der zweieiigen Zwillingsgeburten Massenerscheinungen, welche auf Beziehungen zu individuellen Schwankungen der Fruchtbarkeit hinweisen.

Zu diesen nicht zu übersehenden indirekten Beweisen für starke, individuelle Schwankungen der menschlichen Fruchtbarkeit kommen nun direkte Beweise, welche darin liegen, daß die mehreiigen Zwillingsgeburten sich sowohl bei einer und derselben Frau, wie bei ihrer nächsten Ascendenz, Descendenz und Seitenverwandtschaft öfter wiederholen, als nach der durchschnittlichen Häufigkeit der Zwillinge erwartet werden sollte.

Im Zusammenhang damit findet man, daß die Mütter zwei eiiger Zwillinge von Frauen mit über die Norm erhöhter Ge burtenzahl abstammen.

Ich citiere hier die Ergebnisse einiger meiner Untersuchungen

Bei 545 Zwillingsgeburten mit Pärchen (also zweieiigen Fällen) fan man bei zusammen 3019 sonstigen Geburten derselben Mütter 101 Meh lingsgeburten oder eine auf 30 Geburten statt auf 92; bei 356 vorwiegen mehreiigen Drillingsgeburten unter 2227 sonstigen Geburten derselbe Mütter 123 Mehrlingsgeburten oder 1 : 18 Geburten statt 1 : 75.

Bei den Müttern, Schwestern und Töchtern der Mütter von Pärche fand ich unter 4334 Zwillingsgeburten 96 mal Zwillinge statt nur etwa 5 und bei den Müttern und Schwestern der Drillings-, Vierlings- und Fünf lingsmütter 4541 Geburten 87 Zwillingsgeburten statt 61.

Bei den Frauen mit wiederholten Mehrlingsgeburten war die Häufig keit der Zwillinge 51 auf 1935 Geburten der Mütter, Schwestern und Töchte oder 1 : 38, bei den übrigen Mehrlingsmüttern betrug die entsprechend Zahl nur 259 : 15543 oder 1 : 60. Umgekehrt hatten die Mehrlingsmütter, welche Schwestern, Töchter oder Mütter mit Mehrlingen aufzuweisen hatten, unter zusammen 1655 sonstigen Geburten 96 mal statt erwartungsmäßig nur 20 mal wiederholte Mehrlingsgeburten, oder 1 auf 17 Geburten, während bei den übrigen Mehrlingsmüttern die Häufigkeit der Wiederholung 359 statt 138 erwartungsmäßiger Mehrlingsgeburten auf 11927 Geburten oder 1 : 33 betrug.

Gegen diese Zahlen läßt sich nur der Zufall ins Feld führen, was bis jetzt nicht geschehen ist; die Übereinstimmung meiner sämtlichen Unter suchungsreihen scheint die Berechtigung dieses Einwandes auszuschließen

Die von mir berechneten Zahlen für die Häufigkeit der Zwillingsgeburten bei einer Frau und ihrer nächsten Verwandt schaft ergaben trotz ihres positiven Resultats immer noch ein so bedeutendes Überwiegen der Einzelgeburten bei den Müttern zweieiiger Zwillinge und ihrer Familie und eine so wenig erhöhte Fruchtbarkeit derselben, daß es möglich war, eine von Hellin ausgesprochene Ansicht zu berichtigen. Mit diesen Zahlen ver trägt sich nämlich in keiner Weise die Ansicht, daß bei den Müttern zweieiiger Zwillinge durchweg ein regelmäßiges, gleich zeitiges Platzen zweier Follikel stattfindet, und andererseits muß man anerkennen, daß es viele Frauen mit Anlage zur zweieiigen Zwillingsgeburt geben muß, die tatsächlich stets nur Einzelgeburten haben. Es ist nicht möglich, irgend einer Frau die Fähigkeit zur zweieiigen Zwillingsschwangerschaft völlig ab-

zusprechen, und damit ist die Systematik, der man wertvolle Erkenntnisse verdankt, wieder auf ihr berechtigtes Maß eingeschränkt. Bei der Mehrzahl der Zwillingsmütter ist die Neigung zur Wiederholung der Zwillingsgeburt gering, und Frauen mit typischen Zwillingsovarien nach Hellin sind sicher auch unter den Zwillingsmüttern selten.

Die statistische Untersuchung hat in dieser Richtung einen positiven Erfolg zu verzeichnen, indem sie die Bedeutung der individuellen Variation weit besser erkennen läßt, als die Kasuistik besonders auffallender Fälle, mit welcher die ausgesuchten Abbildungen Hellins begrifflich völlig zusammenfallen.

Auf die Ergebnisse der biologischen Wissenschaften und der Bevölkerungsstatistik nimmt Naegeli-Åkerblom keine Rücksicht.

So ist es natürlich leicht, zu einem „Ignoramus" zu gelangen. Ein solches Ignoramus hat aber lediglich persönliche Bedeutung. Es ist daher Naegeli-Åkerblom gegenüber daran festzuhalten, daß die bisherige Forschung trotz der Irrtümer einzelner Arbeiter positive Ergebnisse aufzuweisen hat. Daß nicht alle Fragen endgiltig gelöst sind, ist in meiner Arbeit bereits mehrfach hervorgehoben, außerdem aber noch in einer weiteren.[1])

Als nicht endgiltig erledigt ist in erster Linie die Frage der Vererbung in männlicher Linie zu betrachten.

Außerdem ist vorläufig nicht mit Sicherheit nachzuweisen, daß man die Vererbung der zweieiigen Zwillingsgeburten, die als Postulat der Bevölkerungsstatistik gelten darf, ausschließlich durch Variationen des anatomischen Baues des menschlichen Ovariums erklärt werden muß. Einmal ist die Vererbung äußerer Umstände (Alter, soziale Verhältnisse, Stadt und Land) nicht absolut auszuschließen. Dann kommt der Einfluß konstitutio-

[1]) Problem der Mehrlingsgeburten-Statistik. Zeitschrift für Geburtshilfe und Gynäkologie Bd. 47, Hft. 1. Dort wird auch auf die Corrigenda meiner ersten Arbeit verwiesen, wo auch die Quelle des Citats von Paterson, die Naegeli-Åkerblom vermißt, zu finden ist.

neller Eigenschaften, namentlich die Körpergröße, in Betracht, welche auf die Fähigkeit des Austragens der Zwillingsgeburten einen Einfluß haben könnte. Dagegen spricht aber die geringe Schwankung der Häufigkeit der eineiigen Zwillinge nach Rasse, Alter und Geburtenzahl der Mütter und ihre Abstammung von weniger fruchtbaren Frauen, auch die geringere Wahrscheinlichkeit der Vererbung im Gegensatz zu den zweieiigen. Denn die Gewichte der ein- und zweieiigen Zwillinge sind bei gleichem Fruchtalter nur wenig verschieden, daher stellen sie die gleichen Ansprüche an die Fähigkeit des Austragens bis zum Termin der standesamtlichen Meldepflicht. Hier hat also der statistische Vergleich der ein- und zweieiigen Zwillinge einen Einfluß auf unsere Ansichten. Endlich kommt auch die verschiedene Vitalität der Eier in Betracht, und zwar sowohl der bereits befruchteten, wie der noch zu befruchtenden. Auch diese hängt mit der Konstitution der Frau und ihrer Fruchtbarkeit zusammen. Über diesen Punkt kann die Statistik und Genealogie selbstverständlich gar nichts aussagen.

Wir wissen noch nicht, wie lange das unbefruchtete Ei nach dem Austritt aus dem Eierstock am Leben bleibt. Den Spermatozoen erkennt man eine Lebensfähigkeit von mindestens 14 Tagen zu, vielleicht auch noch eine längere, beim Ei ist das theoretisch auch nicht ganz ausgeschlossen. B. Wolff[1]) fand in dem Ovarium einer Zwillingsschwangeren zwei Corpora lutea von verschiedenem Alter. Neben der Superfötation ist rein theoretisch die Möglichkeit nicht ganz ausgeschlossen, daß Eier aus zwei verschiedenen Menstruationsperioden innerhalb eines kurzen Zeitraums befruchtet werden.

Alle die genannten Faktoren mögen mehr oder weniger dazu beitragen, die Anlage einzelner Individuen zur Zwillingsgeburt zu steigern. Wenn man den Variationen im Bau des Ovariums einen besonders bedeutenden Einfluß zuschreibt, so geschieht dies deshalb, weil dieser Einfluß am leichtesten nachweisbar und nach den Erfahrungen der vergleichenden Anatomie eine ausreichende Erklärung der zweieiigen Zwillingsgeburten ist.

Ueber die Beziehungen der Zwillingsgeburten zu den verschiedenen Formen der Verdopplung des Uterus schwebt noch völliges Dunkel. Auf

[1]) Ein Fall von zweieiiger Zwillingsschwangerschaft. Archiv für Gynäkologie Bd. 60, S. 291.

zahlreiche Fälle der Literatur mit positiven Angaben trifft das mehrfach über einseitige Kasuistik Gesagte zu, sie sind daher statistisch nicht verwertbar.

Der weiteren Forschung ist noch manches vorbehalten, das braucht uns aber nicht zu veranlassen, den gegenwärtigen positiven Wissensstand lediglich mit einem einfachen Ignoramus zu kassieren und vor allem darf auch die fernere Arbeit nicht einseitig werden.

Nachtrag. Lop[1]) hat bei 82 Zwillingsgeburten in der Mehrzahl der Fälle keine Zwillinge bei den Ahnen ersten und zweiten Grades gefunden; immerhin sind aber die Ahnen mit Zwillingen ziemlich häufig, besonders wenn man bedenkt, daß die Verhältnisse der Ahnen zweiten Grades bei rein anamnestischer, nicht aktenmäßiger Erhebung nie vollkommen bekannt werden. Auch die wesentlich größere Häufigkeit von Zwillingen bei den Ahnen der Frau bei Lops Material spricht für das Bestehen der Vererbung in weiblicher Linie.

[1]) Congrès périodique de gynécologie d'obstétrique et de pédiatrie. Marseille 1899.

Virchows Archiv
für
pathologische Anatomie und Physiologie
und für
klinische Medicin.
Bd. 171. (Siebzehnte Folge Bd. I.) Hft. 3.

XXI.
Über Bildung und Rückbildung gichtischer Tophi.

Von
Eduard Rindfleisch, Professor in Würzburg.

(Hierzu Tafel XI.)

Den Hauptgegenstand der folgenden Mitteilung wird die Entstehungsgeschichte und die Beschreibung eines besonders großen Gichtknotens bilden, den ich mir im vorigen Jahre teils aus Wißbegierde, teils weil er mir lästig wurde, exstirpieren ließ. Ich werde aber dabei Gelegenheit nehmen, von einigen besonderen Wahrnehmungen zu berichten, die ich bezüglich der Gicht überhaupt in meinen Leidenstagen machen konnte. — Nicht daß ich abweiche von der gegenwärtig herrschenden Lehrmeinung, die sich durch die immer erneute Inangriffnahme des Problems seitens der Ärzte und Chemiker herausgebildet hat, und die erst kürzlich wieder von Herrn Ebstein zusammenfassend dargestellt worden ist. Ich kann nur hier und da bestätigen oder ergänzen und dadurch das Gesamtbild etwas mehr abrunden und befestigen.

Daß ich der harnsauren Diathese verfallen war, wurde mir in meinem vierzigsten Lebensjahr klar gemacht durch den Abgang von Nierensteinen. Ungefähr 15 Harnsäurekonkremente bis zur Größe einer Erbse wurden in den Jahren 1876—86 unter den üblichen Schmerzen bald aus der rechten

bald aus der linken Niere entleert. Erleichterung gewährte mir dabei in prompter Weise das salicylsaure Lithium, welches ich in Dosen von 1 g mehrmals täglich zu mir nahm. Einigemal mußte ich freilich zur Morphiuminjektion schreiten, zumal wenn sich das Konkrement in der Blasenmündung des Urethers befand.

Der erste Gichtanfall erschien ohne andere Vorboten am 11. Dez. 1883 im Metatarsalgelenk der rechten großen Zehe. Er verlief ganz typisch mit excessiven Schmerzen, Rötung und Schwellung hörte aber in der vierten Nacht ganz plötzlich auf. Der Abschluß war so gründlich, das Gelenk danach so völlig schmerzfrei, daß selbst ein starker Stoß, den es unversehens erhielt, ganz ohne Reaktion blieb. Demgemäß nahm ich an, daß ein Durchdrungensein der Gelenkteile mit annoch gelöster Harnsäure den Anstoß zur Entzündung gegeben habe, und daß die kräftige Durchspülung mit dem alkalischen Blut das ganze Gebiet von dieser Harnsäure gereinigt und in einen normalen Zustand zurückversetzt habe. Die so oft ventilierte Frage, warum der erste Gichtanfall nur das eine und nicht auch andere Gelenke zu treffen pflegt, bin ich nach späteren Erfahrungen geneigt, lediglich durch die Beobachtung zu erklären, daß die meisten Gichtanfälle zuletzt von einem Trauma provoziert werden. Ein kräftiges Anstoßen der Fußspitze gegen einen Stein im Wege könnte dazu wohl genügen. Und wie leicht könnte ein solches Vorkommnis übersehen und vergessen werden. Ich habe später diesen Punkt stets im Auge behalten und muß sagen, daß ich mich je länger je mehr von der Wichtigkeit dieses Kausalnexus überzeugt habe. Nach jahrelangem Bestande der gichtischen Diathese sind bei mir alle Gelenke der unteren Extremitäten bis zum Kniegelenk und der Arme bis zum Ellenbogen in einem derartig vulnerablen Zustande, daß ein genügendes Trauma einen Gichtanfall hervorrufen kann. Ich hatte beispielsweise einen neuntägigen Gichtanfall am linken Knie, nachdem ich mich im Dunkeln mit der Patolla gegen eine Bank gestoßen hatte, Gichtanfälle an den Handgelenken, nachdem ich ein sehr schweres Buch, einen schweren Handkoffer gehoben und eine Strecke weit getragen hatte, an beiden Handgelenken, nachdem ich ein schweres Boot gerudert, einen Gichtanfall am oberen Daumengelenk, nachdem ich beim Durchgehen durch eine Tür die betreffende Stelle heftig angeschlagen hatte. Den schwersten Gichtanfall, den ich überhaupt gehabt habe, verdanke ich der Stiefelhacke eines Knaben, der beim Turnen ausschlug und mein eines Knie traf. Auch zu langes Stehen und forciertes Gehen scheinen in diesem Sinne wirken zu können.

Merkwürdigerweise traten bei mir diese Reaktionen nicht unmittelbar nach dem Trauma auf. Fast immer verging noch ein Tag ohne alle Reaktion, die sich aber sicher am zweiten Morgen einstellte. Dies war so regelmäßig der Fall, daß ich nach einem verdächtigen Trauma jetzt schon in der Zwischenzeit antarthritische Maßregeln (Colchicin) ergreife und dadurch den Gichtanfall zwar nicht ganz vermeide aber doch erheblich mildere.

Das plötzliche Kommen und Gehen, was namentlich bei den ersten Podagraanfällen beobachtet wird, möchte ich auf die Beteiligung des Nervensystems zurückführen. Meines Erachtens handelt es sich bei diesen flüchtigen Prozessen nicht um eine komplette Entzündung, sondern um eine sehr starke arterielle Reizungshyperämie mit seröser Überflutung der Gelenkgegend. Wenn wir erwägen, daß regionäre Hyperämien anderwärts und experimentell durch Reizung der bezüglichen sensibeln Nervenbahnen zu Stande kommen, so liegt es, meine ich nahe, auch hier eine Reizung der sensibeln Nerven durch Trauma plus Harnsäure nicht bloß für die kolossalen Schmerzen, sondern auch für die ganze sogenannte Entzündung verantwortlich zu machen. Hört dann mit der wohltätigen Durchflutung des Reizgebietes die Reizung der sensibeln Nerven auf, so sinkt der ganze pseudophlogistische Aufbau wie ein Kartenhaus zusammen. — Beiläufig sei darauf hingewiesen, daß in der vermuteten Sachlage die allgemeinübliche warme Behandlung der gichtischen Lokalprozesse ihren wohlberechtigten Grund haben dürfte. Sie unterstützt durch warme Umschläge Bäder, Priesnitz (in der Schäfertherapie auch durch Bienenstich) die vorhandene arterielle Hyperämie und hilft ihr das Terrain von der Materies peccans zu reinigen.

Die oft ganz verblüffenden Erfolge gewisser Arzneimittel, vor allem des Colchicins und des Salicyls können wohl nur auf einer spezifischen Beziehung derselben zu den Nerven der gelenkbildenden und gelenkumgebenden Teile beruhen. Sie mindern den excessiven Erregungszustand der Nerven herab, beheben die Schmerzen und mittelbar die Hyperämie, ohne freilich auf die Wegschaffung der Harnsäure und der Gewebe einen günstigen Einfluß auszuüben.

In späteren Stadien der Krankheit, wo wir schon mit festen Ausscheidungen der Harnsäure zu rechnen haben, erweitert und modifiziert sich der einfache Verlauf des ersten Podagraanfalles. Die chronische Entzündung tritt in ihre Rechte. Die gichtische Diathese überschwemmt den Organismus immer aufs Neue mit Harnsäure und ihr verwandten regressiven Produkten. Durch eine vorsichtige Diät sucht man die Bildung der Harnsäure hintanzuhalten, durch Trink- und Badekuren sie auszuschwemmen und durch gesteigerten Sauerstoffverbrauch zu verbrennen. Man kann damit viel erreichen. Indessen muß auch der gewissenhafteste Patient mit einem wenn auch kleinen eisernen Bestande von Harnsäure in allen seinen Organen rechnen. Außerdem aber finden sich allmählich gewisse typische Schlupfwinkel, in denen sich die Harnsäure der Ausschwemmung hartnäckig widersetzt und schließlich auskrystallisiert. Häute und Höhlen, in denen ein geringster Wechsel der Körpersäfte angenommen werden darf, Sehnen und Sehnenscheiden, Schleimbeutel und Gelenke. Auf diese Ablagerungen von krystallinischer Harnsäure reagiert die gefäßhaltige Umgebung mit einer produktiven Entzündung. Neugebildetes Bindegewebe umwuchert die Harnsäuredepots, es entsteht eine elastisch-harte Geschwulst, die wir als einen gichtischen Tophus bezeichnen.

Etwa sieben Jahre nach dem ersten Gichtanfall konstatierte ich bei mir das Auftreten gichtischer Tophi. Ein linsengroßes Knötchen am linken Handrücken, welches sich mit der Strecksehne des Mittelfingers auf- und abbewegte, dann ein flaches Knötchen auf dem Periost des rechten Ringfingers, dann beiderseits harte halbkuglige Prominenzen an der ersten Phalanx der großen Zehe, ebensolche an den Calcanei. Endlich fühlte ich über dem rechten Olecranon einen etwa erbsengroßen, elastisch harten, leichtgelappten Körper, den ich zuerst für ein Fibrom hielt, bis mir seine Beziehung zur Gicht klar wurde. Ein gleicher Tumor entstand nach Jahresfrist auch linkerseits, und hier konnte ich das Wachstum durch Apposition immer neuer Knötchen bequem abtasten.

Alle diese Tophi waren absolut schmerzlos, so zu sagen hinter meinem Rücken entstanden. Erst als sie die Größe einer halben Kirsche erreicht hatten, wurden die beiden olecranialen unbequem. Ich durfte sie nicht zu stark drücken und mußte mich sehr vor einem unsanften Stoß an das verrufene Ellenbogeneckchen hüten, sonst enstand eine schmerzhafte Entzündung. Eine hühnereigroße, dunkelrote Geschwulst erhob sich und verbreitete sich gegen Ober- und Unterarm, so daß ich den Arm nicht gebrauchen konnte. Bursitis olecranialis acuta. Dann konnte ich die Tophi nicht mehr fühlen, ein Flüssigkeitserguß in die Bursa verhinderte es. Ein Beweis, daß die Tophi sich im Innern des Schleimbeutels entwickelt hatten und in der Wand festsaßen. Erst wenn die Entzündung zurückging und sich die flüssigen Teile des Exsudates verzogen hatten, kamen sie wieder zur Perception und zwar etwas vergrößert und mit einer weicheren Schicht umgeben.

Der linke Tophus olecranialis wurde mir schließlich durch seine Größe und das häufige Auftreten der Bursitis sehr unbequem. Er hatte inklusive Schleimbeutel im Frühjahr 1901 die stattliche Größe, auch ungefähr die Form einer Roßkastanie bekommen (Taf. XI Fig. 1). Er füllte das Lumen der Bursa fast vollkommen aus, die häufigen Kollisionen mit den Kleidern und Möbeln unterhielten eine stete Schmerzhaftigkeit. Ich beschloß also die Herausnahme. Ende März wurde die Operation von meinem Sohn ausgeführt. Die Schleichsche Methode machte sie soweit schmerzlos, daß ich jeden Schnitt ruhigen Auges verfolgen konnte. So kam ich in den Besitz eines Objektes, von dem ich mir interessante Aufschlüsse über den Aufbau eines gichtischen Tophus versprach.

Der Beutel war bei der Herausnahme an einer Stelle geborsten. Eine rahmähnliche Flüssigkeit hatte sich ergossen, die sich bei der mikroskopischen Untersuchung als eine Aufschwemmung feiner Krystallnadeln erwies, die Murexidprobe stellte Harnsäure fest. Der eröffnete Hohlraum mochte etwa den dritten Teil der normalen Lichtung der Schleimbeutel darstellen. Der Rest wurde von den festern Teilen des Tophus gebildet,

der nun in Formol-Müller fixiert und in Spiritus nachgehärtet wurde. So entstand ein gleichmäßig festes sehr gut schneidbares Objekt. Der Durchschnitt desselben bot jetzt ein recht buntes Bild dar. Es zeigte sich, dass die Harnsäure nicht bloß in einem großen Depot abgelagert war, sondern neben diesem in zahlreichen kleineren und kleinsten, die sich alle durch ihre lebhaft weiße Farbe in dem graugrünen Grunde eines einhüllenden Bindegewebes auszeichneten. Dabei fehlte niemals eine mehr bräunliche Grenzschicht, welche das Bindegewebe gegen die Harnsäure abschließt; wie wir sehen werden der Schauplatz wichtiger histologischer Vorgänge.

Was man außerdem mit bloßem Auge oder mit der Lupe erkennt, ist der Aufbau des festeren Teils des Tophus einerseits aus rundlichen Körpern von der Größe eines mittelstarken Schrotkorns, die eine dicke, aber durchscheinende Hülle von Bindegewebe und einen weißlichen Kern von Harnsäure haben; andrerseits aus Schichten von Harnsäure, die von Bindegewebsschichten überdeckt und eingefaßt sind. Die rundlichen Körper springen insbesondere an der freien, gegen das Lumen des Schleimbeutels gerichteten Fläche hervor und bedingten offenbar das kleinknotige Anfühlen des Tophus in situ. Versuchen wir nun die Entstehung desselben an der Hand der mikroskopischen Analyse zu ergründen.

Wir gehen von der Harnsäure aus, deren krystallinisches Auftreten im Inhalte der Bursa mucosa den ersten Anstoß zu allen weiteren anatomischen Veränderungen gegeben hat. Schleimbeutel haben einen wenig wechselnden, fast stagnierenden Inhalt. Mithin dürften sie die gichtische Säuerung der Körpersäfte länger festhalten und sich dadurch für die Anhäufung und Krystallisation der neu hinzukommenden Harnsäure besonders eignen. Auch die für lokale Wärmeentziehung besonders exponierte Lage mag der krystallinischen Ausscheidung Verschub leisten. In mikroskopischen Präparaten, die dem senkrechten Durchschnitt entnommen und mit glycerinhaltigem Wasser aufgehellt sind, präsentiert sich die Harnsäure in feinen Nadeln, welche größtenteils rundliche Ballen mit garbenförmiger Anordnung bilden. Seltener sind Radiärbüschel, in großer Menge dagegen Einzelkrystalle vorhanden.

So ist das Materialffen, welches sich uqoseq mit seiner sowohl chemisch als mechanisch reizenden Beschaffenheit der Wandung des Schleimbeutels gegenüberstellt. Zu heftig darf man sich übrigens den Konflikt nicht vorstellen. Schmerzlos wie ich schon sagte, unbeachtet vom Patienten, entwickelt sich zunächst wenigstens die Reaktion. Die Wand des Schleimbeutels produziert ein junges Bindegewebe, welches sich gegen die Harnsäure erhebt und sie in größeren und kleineren Portionen umwächst und einschließt. Dieses Bindegewebe ist entsprechend seiner langsamen Entstehung auffallend schön organisiert. Aufgebaut aus ziemlich gleich dicken Lamellen klar durchscheinender Grundsubstanz mit mäßig zahlreichen, in typischen Abständen eingestreuten Körperchen erinnert es lebhaft an die Struktur der Hornhaut. Die Zellen haben sämtlich Ausläufer, welche sich zumeist sternförmig in die Fläche verbreiten, zum Teil aber auch die Lamellen schräg durchbrechen und in die benachbarten Interlamellarspalten vordringen. Die Lamellen sind im ganzen um die einzelnen Harnsäuredepots konzentrisch geschichtet, doch gibt es auch bandartige Züge, welche sich von der Kapseloberfläche erheben und den Tophus in einigen Hauptrichtungen durchziehen. Wohlgefüllte Blutgefäße durchziehen die Neubildung. Man kann Arterien und Venen unterscheiden Eine Arterie spritzte stark bei der Operation und mußte unterbunden werden.

Über das „Werden" dieses idealen Bindegewebes konnte ich keine Aufschlüsse erhalten. Selten waren rundzellige Infiltrate, meist in der Nähe der Arterien, zu sehen. Erinnert aber wurde ich an die gleichgebauten Kapseln, welche sich in Zeit von etwa 8 Tagen um kleine Blutkoagula bildeten, die ich in den paradorsalen Lymphsäcken von Fröschen erzeugte, indem ich die nach der Haut durchziehenden kleinen Gefäße durchschnitt. Daß die intercellulären Lamellen hier durch Abspaltung von Protoplasma der Bildungszellen entstünden, wollte mir damals durchaus nicht einleuchten. Ich muß diese Experimente noch einmal aufnehmen.

Am interessantesten aber gestaltet sich der Befund da, wo dieses ideale Bindegewebe mit dem eingeschlossenen Harnsäuredepot zusammenstößt. Hier erhebt sich über die äußersten

Lamellen der Grundsubstanz eine nicht ganz kontinuierliche Schicht von Zellen, selten in einfacher, meist in doppelter Lage, aber auch zu kleinen Häufchen geballt. Die Mehrzahl ist stern- oder spindelförmig, wie die Bindegewebskörperchen in den Lamellen der Kapsel. Sie haben oft sogar sehr lange Ausläufer. Die Ausläufer richten sich aber nicht allein gegen die bindegewebige Unterlage sondern auch gegen den anstoßenden Harnsäurebrei, der sich hier im Kontakt mit dem Bindegewebe vollkommen in rundlichen Portionen von etwa 50—60 μ Durchmesser aufgeteilt hat (Taf. XI Fig. 2). Zwischen diesen Portionen sind lichte Straßen von 5—10 μ Breite ausgespart. Da hinein dringen die Zellen mit ihren Ausläufern — und in ganzer Person. Bis tief hinein kann man die vorgedrungenen Zellen verfolgen. Eine Zelle reicht der andern die Hand; so bilden sie mit ihren Anastomosen ein Zellennetz, das einen Teil des Harnsäuredepots durchspannt. Das Ganze macht den Eindruck einer versuchten Organisation der Fremdmasse, wie man sie ähnlich im Unterbindungsthrombus findet. Aber Harnsäure ist kein Blutcoagulum sondern eine den Zellen feindliche Substanz. Je weiter die Zellen nach innen vorgedrungen sind, desto deutlicher kann man an ihnen jenen Kernschwund und jene mangelhafte Färbbarkeit mit Karmin beobachten, welche den Zellentod bedeuten. Nur diejenigen, welche von der sehr gefäßreichen Kapsel nicht zu weit abgerückt und also wohl einer genügenden Alkalisierung durch das Blut zugänglich geblieben sind, lassen dunkle Kernfärbung und scharfe Konturen erkennen.

In dieser eigentlichen Grenzzone aber und unter dem Schutz des Blutalkalis vollziehen sich noch andere cellularpathologische Vorgänge, welche wie mir scheint einen Sieg der Zellen über die Harnsäure und — die Möglichkeit der Resorption derselben bedeuten.

Es ist ja bekannt und ich habe es an mir selbst erlebt, daß gichtische Tophi auch wieder kleiner werden und ganz verschwinden können. So ist von den oben erwähnten kleineren meiner Tophi der zuerst entstandene an der Strecksehne des linken Ringfingers ganz unfühlbar und derjenige am Schleimbeutel des rechten Olecranon gut um die Hälfte kleiner geworden, dabei wie in kleine Körnchen zerbröckelt.

Wenn ich mich nun nicht täusche, so wird diese Verkleinerung durch Freßzellen besorgt, die sich in Gestalt von vielkernigen Riesenzellen an die am meisten peripherisch gelegenen Harnsäureballen anlagern, sie allmählich ganz einschließen und zur Auflösung bringen.

Die Randzellen des Bindegewebes [1]) zeigen alle eine gewisse Tendenz zum Größerwerden. Ob nicht auch Abkömmlinge des alten Schleimbeutel Epithels darunter sind? Man sieht sie in Gruppen von 10—12 Stück um einzelne Harnsäureballen geschaart. Sie drängen sich. Ihre Kanten und kurzen Ausläufer greifen ineinander. Einige davon haben das charakteristische Aussehen der Riesenzellen; „zahlreiche bläschenförmige Kerne, alle gleich groß mit Kernkörperchen versehen, dazu ein überreichliches, feinkörniges Protoplasma". An anderer Stelle treten dann diese Riesenzellen mehr aus der Schar hervor und liegen mit breiter Fläche je einem Harnsäureballen an. Sie umwachsen ihn ganz. Dabei bleibt ihre Färbbarkeit ungeschwächt. Sie haben durchaus das Aussehen von gesunden Zellen. Was aber besonders den Eindruck eines kräftigen Weiterlebens des Protoplasma trotz der intimen Berührung mit den Harnsäurekrystallen macht, ist der Umstand, daß die Masse des Protoplasmas im umgekehrten Verhältnis zu den umschlossenen Harnsäureballen zu stehen scheint. Wir sehen enorm große Riesenzellen, die aber einen um so kleineren Ballen von Harnsäure umschließen.

Endlich sind Riesenzellen ohne Harnsäureeinschluß auch keine Seltenheit. Kurz, ich bin zur Ansicht gekommen, daß die Riesenzellen an der Grenze des Bindegewebes die Bedeutung von Freßzellen haben, die unter günstigen Bedingungen eine Verkleinerung der Harnsäuredepots wohl bewirken könnten.

Für den Gichtiker wäre es freilich wünschenswerter, wenn er hoffen könnte, seine Tophi und sonstigen krystallinischen Harnsäure-Ausscheidungen auch ohne celluläre Hülfe, etwa durch stärkere Alkalisierung seines Blutes auflösen und zur Ausscheidung bringen zu können. Indessen lehrt ihn unser Befund, daß die Riesenzellen auch nur im Bereich eines sehr gefäß-

[1]) Vergl. hierzu die Abbildung Taf. X Fig.

reichen Bindegewebes, also bei möglichst günstigen Alkaliverhältnissen, ihr nützliches Amt verrichten können, und er wird nach wie vor sein Heil bis zu einem gewissen Punkt in den Alkalien spendenden Speisen und Getränken suchen.

Erklärung der Abbildungen auf Tafel XI.

Fig. 1. Die Hälfte eines gichtischen Tophus, der sich in der Bursa olercani entwickelt hatte. Natürliche Größe.

Fig. 2. Partie von der Schnittfläche (Vergr. Leitz Ocul. III, Obj. 2); A Harnsäuredepot in rundlichen Garben von nadelförmigen Krystallen; B Neugebildetes Bindegewebe, den breiten, durchziehenden Septen angehörig; C Grenzgebiet zwischen A und B, Riesenzellen als Ureophagen.

XXII.

Über einen Fall von Syphilis des Herzens mit bedeutender Erweiterung der A. pulmonalis.[1])

Von

Prof. K. E. Wagner und Dr. G. I. Qwiatkowski in Kiew.

(Hierzu Taf. XII.)

Der Fall, den wir im folgenden erörtern, bietet wegen der großen Ausbreitung syphilitischer Veränderungen, die fast sämtliche Abteilungen und Bestandteile des Herzens bald in Form von Granula, bald von diffusen, interstitiellen Zuständen, ohne selbst die A. pulmonalis zu verschonen, betroffen haben, ganz besonderes Interesse. Die syphilitische Affektion der A. pulmonalis hat schließlich zu einer Erweiterung des Lumens derselben geführt, welche wegen ihrer bedeutenden Dimensionen eine große Seltenheit darstellt. Schon wegen dieser so außerordentlichen Erweiterung der A. pulmonalis ist unser Fall der Beschreibung wert.

Der Patient, W. L., 49 Jahre alt, Kleinbürger der Stadt Kiew, Schlosser von Beruf, wurde am 2. November 1900 in die Klinik aufgenommen. Vor einem Monat will der Patient an sich allgemeine Schwäche,

[1]) Mitgeteilt in der Gesellschaft für Dermatologie und Syphilidologie zu Kiew.

Appetitverlust und Kräfteverfall bemerkt haben; letzterer soll so hochgradig gewesen sein, daß der Patient nicht imstande war, seine gewöhnliche Arbeit zu verrichten. Zugleich sollen sich Atemnot und Herzklopfen, zunächst bei raschem Gehen, dann bei jeder, selbst unbedeutenden Bewegung einzustellen begonnen haben. Die Atemnotanfälle sollen in der letzten Zeit schon spontan, d. h. unabhängig von Bewegungen, auftreten und von mehr oder minder langer Dauer sein. Der Patient will auch seit dem Beginn der Erkrankung das Auftreten von Ödemen an den unteren Extremitäten bemerkt haben, welche erstere, an Umfang allmählich zunehmend, schließlich auf das Abdomen übergegangen sind. Desgleichen ist auch das Gesicht ödematös geworden. Zeitweise leidet der Patient an Blutwallungen zum Kopfe, besonders beim Husten, bei dem es zur Absonderung einer geringen Menge von Sputum kommt. Der Patient leidet ferner an mangelhaftem Schlaf, weil er infolge der Asthmaanfälle häufig erwacht. Er hat sich bereits an verschiedene Ärzte gewandt; unter dem Einflusse der von diesen verabreichten Medikamente sollen die Oedeme etwas geringer geworden sein und der Allgemeinzustand sich anscheinend etwas gebessert haben, trotzdem fühlte sich aber der Kranke schwer krank und hat sich aus diesem Grunde in das Krankenhaus aufnehmen lassen. Auf Befragen gibt der Patient an, früher an Pneumonie, Gelenkrheumatismus, Gonorrhoe (ohne genauere Angabe des Datums), dann an Syphilis, welche er vor 4 Jahren überstanden hat, vor 2 Jahren an Typhus und vor einem Jahre an Malaria (?) gelitten zu haben. Wegen Syphilis hat sich der Patient einer Behandlung nicht unterzogen.

Die objektive Untersuchung ergab folgendes: Körpertemperatur normal, Körpergewicht 148 Pfund. Sensorium vollständig erhalten. Knochensystem regelmäßig, Muskelsystem schwach entwickelt. Gelenke ohne sichtbare innere Veränderungen. Im Kniegelenk ist bei Bewegung ein leichtes Knistern zu vernehmen. Die Haut ist im allgemeinen blaß und zeigt am Gesicht, an den Händen und Füßen einen cyanotischen Schimmer, desgleichen die sichtbaren Schleimhäute. Panniculus adiposus schwach entwickelt. Das Ödem ist deutlich sichtbar an den unteren Extremitäten, den äußeren Geschlechtsteilen und im geringeren Grade am Rumpf, sowie am Gesicht. Die Hals-, Axillar- und Inguinallymphdrüsen fühlen sich etwas vergrößert an. Kniereflexe etwas gesteigert.

Lungenbefund. Der untere Lungenrand ist um eine Rippenbreite tiefer und gibt bei tiefer Inspiration sehr unbedeutende Schwankungen des Perkussionsschalles. Die Perkussion des Brustkorbes gibt an den den Lungen entsprechenden Stellen einen leicht tympanitischen Klang. Bei der Auskultation nimmt man im unteren Lappen der rechten Lunge ein abgeschwächtes, vesikuläres Atmungsgeräusch und ziemlich zahlreiche feuchte, klein- und mittelblasige Rasselgeräusche wahr. An den übrigen Stellen des Brustkorbes ist das Atmungsgeräusch vornehmlich rauh, mit zerstreuten, trockenen und feuchten Rasselgeräuschen. Im schleimig-eitrigen Sputum haben Tuberkelbazillen nicht festgestellt werden können.

Herz. Der Spitzenstoß ist unsichtbar, wird aber im 6. Interkostalraum eine Querfingerbreite links von der Mammilla schwach gefühlt. Die rechte Grenze der Herzdämpfung liegt 2 Querfingerbreiten links von der linken Mammillarlinie, die obere an der zweiten Rippe. Die Form der Herzdämpfung ist die eines abgestumpften Dreiecks. An der Herzspitze sind dumpfe, arhymthmische Töne wahrzunehmen. Am Sternum und im zweiten Intercostalraum ist rechts vom Sternum ein nicht besonders stark ausgesprochenes diastolisches Geräusch wahrnehmbar; im zweiten Intercostalraum links ist kein Geräusch zu hören; eine besondere Accentuierung der Töne ist nicht vorhanden, desgleichen keine Pulsation in der Herzgegend.

Die peripherischen Arterien zeigen ziemlich bedeutende Sklerose; der Puls ist hart, nicht hoch, arhythmisch und läßt etwa 90 Schläge in der Minute zählen. Das Abdomen ist aufgetrieben, die Leber bei der Palpation empfindlich, ragt 4 Querfingerbreiten unterhalb des Rippenrandes an der Mammillarlinie hervor und ist ziemlich derb; ihre Oberfläche ist glatt, der Rand stumpf; 3 Querfingerbreiten links von der Mittellinie fühlt man ebenfalls gleichsam die Leberincisur; der untere Rand reicht in der Mittellinie eine Querfingerbreite bis an den Nabel heran. Die Milz läßt sich nicht palpieren, desgleichen die Nieren. Harn: Die tägliche Harnquantität beträgt 1050 ccm, das specifische Gewicht des Harns 1016; der Harn reagiert schwach sauer, ist durchsichtig, von hellgelber Farbe, enthält keinen Zucker und keine morphologischen Elemente der Nieren, wohl aber Eiweißspuren.

Was nun die Diagnose betrifft, so unterlag es in Anbetracht der objektiven und subjektiven Befunde keinem Zweifel, daß wir es mit dem Bilde von Kompensationsstörung der Herzthätigkeit zu thun hatten. Dabei setzten uns die in der Anamnese vorhandenen Angaben auf eine überstandene syphilitische Erkrankung in den Stand, zu vermuten, daß sich die Herzaffektion vielleicht auf dieser Basis entwickelt hat, wenn es auch schwer war, sich positiv in dieser Richtung zu äußern, da sich Herzaffektionen bei Syphilitischen, von der Syphilis abgesehen, auch auf anderer Basis entwickeln können, und andererseits irgend welche charakteristische Symptome, welche der Herzsyphilis allein eigentümlich wären, leider nicht vorhanden sind. Das diastolische Geräusch am und rechts vom Sternum haben wir durch Insufficienz der Aortenklappen in Verbindung mit Hypertrophie des linken Ventrikels erklärt, wobei diese Insufficienz als organische oder aber, mit Rücksicht auf das Fehlen von stark ausgesprochenem Herzstoß und von Pulsus celer, mit gleichem Recht als infolge bedeutender Dehnung der Höhle des linken Ventrikels entstandene relative Insufficienz gedeutet werden konnte. Die Vergrößerung der rechten Grenze der Herzdämpfung ließ sich am besten durch Erweiterung der rechten Ventrikelhöhle infolge von Schwäche des Herzmuskels, die Verschiebung der oberen Grenze nach oben durch Erweiterung der linken Vorhofhöhle als Folge von

Stauungen im kleinen Blutkreislauf erklären. Jedoch ließen uns die so bedeutende Vergrößerung der Herzdämpfung und besonders die Gestaltung derselben in Form eines abgestumpften Dreiecks in Erwägung ziehen, ob nicht eine Ansammlung von Flüssigkeit in der Perikardialhöhle vorhanden ist. Anhaltspunkte für die Annahme einer Pericarditis waren nicht vorhanden, während man das Bestehen eines Hydropericardiums in Anbetracht der an anderen Stellen vorhandenen Ödeme kaum negieren durfte. Aus diesem Grunde war man mehr zu der Annahme berechtigt, daß die Vergrößerung der Herzdämpfung einerseits durch Vergrößerung des Herzens selbst, andererseits durch Transsudat im Pericardium bedingt war. Die konstatierten Erscheinungen von Bronchitis haben wir einerseits durch Lungenemphysem, andererseits durch Stauungen im kleinen Blutkreislauf, bedingt durch Abschwächung der Herzthätigkeit, erklärt. Die Lebervergrößerung war gleichfalls der Ausdruck dieser Stauung, wobei die gesteigerte Rigidität derselben an bereits eingetretene interstitielle Veränderungen denken ließ, welche eventuell auch specifischen Ursprungs sein konnten.

Der Kranke verblieb in der Klinik vom 2. bis zum 19. November. Er bekam die üblichen Herzmittel (zunächst Digitalis, dann Strophantus, mit Coffeïn) und Jodnatrium. Sein Zustand zeigte gewisse Schwankungen, wenn auch im allgemeinen eine gewisse Besserung. Die Ödeme haben nachgelassen, die Herzarhythmie ist verschwunden, die Anfälle von Atemnot und Erstickung sind etwas seltener geworden, die Herzdämpfung hat an Umfang etwas abgenommen. Am 10. November zeigte die Herzdämpfung folgende Grenzen: obere an der 4. Rippe, untere eine Querfingerbreite rechts von der Sternallinie, linke an der Mammillarlinie. Das diastolische Geräusch trat bald auf, bald verschwand es. Der Puls wurde voller. Eine der häufigsten Beschwerden des Patienten war die über Blutwallungen zum Kopfe, Ohrensausen und Schwindelanfälle beim Husten. Am 19. November trat um 6 Uhr abends plötzlich der Tod des Patienten ein. Am Morgen desselben Tages hat der Patient zwar über Schmerzen in der Herz- und Lebergegend besonders geklagt, jedoch konnte man einen so raschen letalen Ausgang keineswegs voraussehen, da die Herzthätigkeit und das Allgemeinbefinden an diesem Tage nicht schlimmer waren, als an den vorangehenden Tagen.

Die von Dr. G. I. Qwiatkowski ausgeführte Sektion ergab folgendes:

Regelmäßig gebaute, mäßig genährte Leiche. An der Rückenoberfläche hypostatische Verfärbung der Hautdecken. Die Haut der beiden Inguinalgegenden weist alte, lineäre, längliche Narben auf. Im Herzbeutel befindet sich eine größere Quantität durchsichtiger, seröser Flüssigkeit. Das Herz ist etwa 1½mal an Umfang vergrößert, hauptsächlich auf Kosten des rechten Ventrikels, der sich ebenso wie der linke an der Bildung der Herzspitze beteiligt. Das Epicardium ist stellenweise verdickt, von weiß-

licher Farbe. Die Wand des rechten Ventrikels ist etwas verdickt; der Herzmuskel ist derb und läßt beim Durchschneiden ein Knistern vernehmen. Die Höhle des rechten Ventrikels ist erweitert; das Endokard ist an einigen Balken und besonders am Conus arteriosus verdickt, von weißlich-grauer Farbe, mit zahlreichen, an der Oberfläche etwas prominierenden, hanfkorn- bis erbsengroßen, ziemlich derben, gelblich schattierten, knotigen Verdickungen. Beim Durchschneiden einiger dieser Verdickungen zeigt es sich, daß sie in der Tat weit größer und hauptsächlich in der Muskelschicht in Form trockener, käsiger, gelber Herde gelagert sind, an deren Peripherie ein grauer Saum wahrzunehmen ist; gleichartige Knoten befinden sich in einem der Papillarmuskeln, deren Dicke 2 cm im Durchmesser hat, wobei diese Herde etwas weicher, saftiger und grau-rötlich schattiert sind.

Die A. pulmonalis ist stark erweitert und mißt 12 cm im Durchmesser; ihre Wandungen sind stellenweise auf 6—7 mm verdickt; ihre innere Oberfläche ist in ihrer ganzen Ausdehnung uneben, gleichsam kleinhöckrig, infolge vorhandener zahlreicher flacher, plaqueartiger Verdickungen, von denen manche gelb-, manche rötlich-grau sind. Auf dem Querschnitt sieht man in der Dicke der arteriellen Wand gleichfalls stellenweise kleine, käsige, gelbliche Schichten. Die Klappen der Arterie zeigen bis auf unbedeutende Verdickung keine weiteren Veränderungen. Die Höhle des linken Ventrikels ist gleichfalls bedeutend verdickt, ungefähr ebenso wie die des rechten; die Muskelwand des linken Ventrikels ist mehr in der unteren Hälfte verdünnt, wo sie mit ziemlich breiten, zahlreichen, fibrösen Streifen durchsetzt ist; an der Herzspitze befindet sich hier ein ziemlich dicker, wandständiger, teils gelblicher Thrombus von der Größe einer Mandel; auf dem Querschnitt erscheint der Muskel trübe, grau-rötlich, in der unteren Hälfte des Ventrikels mehr grau; das Foramen atrio-ventriculare läßt leicht 3 Finger durch; die Valvula bicuspidalis ist verdickt, aber unbedeutend, desgleichen die Aortenklappen, deren Breite im Durchmesser 7 cm ausmacht; die Intima der Aorta ist verdickt und weist in der Nähe der Klappen einige kleinhöckrige, nekrotische Verdickungen auf. Das Endokard des linken Ventrikels ist im Gebiet des Septums, unterhalb der Aortenklappen, ungleichmäßig verdickt, von grauer, an Sehne erinnernder Farbe; an einer Stelle, 0,5 cm unterhalb der Insertionsstelle der Aortenklappen, am Septum ovale befindet sich ein einmarkstückgroßer Fleck von starker, ausgesprochen dunkelroter Farbe mit etwas rötlicher Oberfläche; auf dem Querschnitt zeigt das Septum an dieser Stelle in seiner Dicke einige etwas derbe, käsige, gelbe Herde, die bis erbsengroß sind und in Form eines Gürtels von grauem, fibrösem Gewebe umgeben sind. Die Kranzarterien des Herzens sind derb und klaffend; ihre Intima ist bedeutend verdickt.

Die rechte Lunge ist fast in ihrer ganzen Ausdehnung, die linke an einigen Stellen mit der Brustwand mittelst alter, derber, jedoch nicht besonders dicker Adhäsionen verlötet; die Pleura der rechten Lunge ist etwas verdickt, wobei an der Lungenspitze eine dickere, fibröse, glatte, mit strahlenförmigen

Rändern versehene Verdickung von der Größe eines 2-Markstückes zu sehen ist; beim Durchschneiden des Lungengewebes vernimmt man ein Knistern. Das Lungengewebe selbst fühlt sich lederartig an und ist von dünnen fibrösen Streifen durchsetzt, die den Gefäßen und Bronchien entlang verlaufen; eine geringe Verdickung der Wandungen nimmt man auch an den kleineren Verzweigungen der Lungenarterie wahr; die unteren Lungenlappen weisen am hinteren Rande Ödeme auf. In der linken Lunge sind dieselben Veränderungen vorhanden, die aber hier etwas weniger ausgesprochen sind. Außerdem treten hier aus den durchschnittenen Bronchien Tropfen eiterähnlicher Flüssigkeit hervor.

Die Milz ist ungefähr von normaler Größe und Konsistenz; ihre Kapsel ist etwas verdickt und geschrumpft. Auf dem Querschnitt sind die Balken stark markiert und verdickt; das Parenchym ist von dunkelkirschroter Farbe und läßt sich in geringer Quantität abschaben.

Die Leber ist ungefähr von normaler Größe, etwas verdickt; die Leberkapsel ist gleichfalls leicht verdickt; auf der vorderen Oberfläche des rechten Leberlappens befindet sich im unteren Drittel desselben eine strahlenförmige, stark eingezogene Narbe von des Größe einer Mandel; auf dem Querschnitte sieht man dieser Stelle fibröse Streifen, die sich strahlenförmig 2—3 cm weit in das Gewebe vertiefen; auf dem Querschnitt ist die Oberfläche des Organs glatt, von dunkelrot-grauer Farbe, fleckig, von schwach ausgesprochener Muskatform; die Lobuli sind verkleinert, ihre Grenzen nicht deutlich ausgesprochen. — Die Gallenblase zeigt keine besonderen Veränderungen.

Die Nieren zeigen normale Größe und sind etwas derber als in der Norm; die Nierenkapsel läßt sich leicht abziehen. Die Nierenoberfläche ist glatt, von gesättigt roter Farbe, mit deutlich markierten dunkelroten Vv. stellatae; auf dem Querschnitt erscheint die Rindensubstanz nicht verdickt, von gesättigt roter Farbe mit grauen Streifen; die Pyramiden sind dunkelrot, die Schleimhaut der Nierenbecken ist hyperämisch. Die Harnblase zeigt keine wahrnehmbaren Veränderungen.

Die Magenschleimhaut ist etwas verdickt, infolge von Stauungshyperämie dunkelrot und mit dichtem Schleim bedeckt. Die Schleimhaut des Dünndarms zeigt keine besonderen Veränderungen, die des Dickdarms ist leicht schiefergrau pigmentiert. Die Schädelhöhle wurde nicht eröffnet.

Epikrise. Erweiterung der Herzventrikel; Hypertrophie, Gummata und chronische fibröse Myocarditis des Herzmuskels. Erweiterung der A. pulmonalis in syphilitischer Endoarteriitis. Relative Insuffizienz der Klappen der A. pulmonalis, der Bicuspidalis und der Tricuspidalis. Sklerose der Kranzarterien. Chronische fibröse adhäsive Pleuritis. Verdichtung der Lungen. Syphilitische Narbe in der Leber. Cyanotische Verdichtung der

Leber, der Milz und der Nieren. Chronische katarrhalische Gastritis und Colitis.

Die von Dr. G. J. Qwiatkowski ausgeführte mikroskopische Untersuchung der aus den Lungen, der Leber der Aorta, sowie aus einigen Stellen der A. pulmonalis und des Herzmuskels hergestellten und gehärteten Schnitten ergab folgendes:

1. A. pulmonalis im oberen Teile. Intima schwach verdickt; in der Muskelschicht ödematöse Schwellung der Fasern nebst Bildung kleiner ödematöser Höhlen um die Kerne herum, Erweiterung der Kapillare, ödematöse Schwellung des Endothels und Verdickung der Wandungen der kleinen arteriellen Stämme nebst Verengerung des Lumens derselben infolge von ödematöser Schwellung der Muskelschicht; in einigen Gefäßen der Adventitia sind Erscheinungen von Endarteriitis zu sehen.

2. A. pulmonalis im mittleren Teile. Die Intima ist infolge von ödematöser Schwellung ihre Schichten unter Bildung von kleinen ödematösen Höhlen um die Kerne herum verdickt; in den inneren Schichten der Intima ist eine kleine Infiltration, vornehmlich mit multinukleären weißen Körperchen infiltrirt; diese Infiltration ist in der Muskelschicht am deutlichsten ausgesprochen, wo schon in der nächsten Nachbarschaft der Intima Erscheinungen von Proliferation stabiler Zellelemente und Entwicklung von Granulationsgewebe in fast diffuser Schicht, mit breiten Kapillaren, roten Blutkörperchen und multinukleären weißen Blutkörperchen inmitten von Granulationselementen wahrzunehmen sind; in manchen Kapillaren ist Proliferation des Endothels zu sehen. In den höher liegenden Schichten der Media ist das Granulationsgewebe herdweise angeordnet. In der Adventitia sind stellenweise gleichfalls Herde von Granulationsgewebe, stellenweise diffuse, nicht deutlich ausgesprochene Infiltrationen mit multinukleären weißen Blutkörperchen zu sehen; die diffuse Infiltration inmitten des Fettgewebes ist geringer; manche Gefäße bieten das Bild von Verdickung der Intima auf Kosten von Proliferation des Endothels dar. Auf anderen aus demselben Teil der A. pulmonalis hergestellten Präparaten erscheint die Intima etwas verdickt, stellenweise mit kleinen, runden Zellen schwach infiltriert. Der Media entsprechend erscheint die Wand locker und aus zarten bindegewebigen Fibrillen bestehend, inmitten deren einzelne, glatte Muskelfasern zu sehen sind; inmitten dieses Gewebes begegnet man breiteren Zwischenräumen, die mit jungem Granulationsgewebe, mit neugebildeten breiten Kapillaren ausgefüllt sind; dieses Gewebe zeichnet sich durch geringen Gehalt an zelligen Granulationselementen aus, inmitten deren multinukleäre weiße Körperchen in geringer Anzahl angetroffen werden; an der Grenze der Adventitia erscheint die Wand in Form dicht nebeneinander angeordneter bindegewebiger und ödemetös geschwollener elastischer Fasern Die Adventia weist Herde jungen Granulationsgewebes, das Fettzellgewebe eine nicht deutlich ausgesprochene diffus zellige Infiltration auf.

3. Die A. pulmonalis im unteren Teile. Die innere Schicht der Intima ist etwas aufgelockert und zeigt um die Zellen herum kleine, infolge von Ödem entstandene Höhlen; außerdem sieht man in den in der Nähe des Lumens gelagerten Schichten eine nicht sehr dichte, aber deutlich ausgesprochene Infiltration mit runden Granulationselementen. Inmitten der stark verdickten Intima sieht man auf dem Querschnitt einige kleinkörnige, strukturlose, nekrotische Partien, welche sich mit Eosin blaßrosa färben lassen; diese Partien sind von unregelmäßiger runder Form, von verschiedener Größe (dem unbewaffneten Auge erscheinen sie mohnkorngroß oder etwas größer) und gleichsam versenkt, von einem aus Granulationsgewebe bestehenden Herd umgeben, der in den äußern Teilen jünger und an Kapillaren reicher, in den den nekrotischen Partien anliegenden Teilen mehr sklerosiert ist; in diesen letzteren Partien sind die Zellelemente im äußeren Hof nicht so dicht angeordnet. Es treten spindelförmige Zellen auf, und man sieht zwischen den Zellen Ablagerungen von interstitiellem Fasergewebe; dagegen begegnet man in den peripherischen Teilen inmitten dicht liegender runder und ovaler Zellelemente ziemlich häufig multinukleären Riesenzellen von verschiedener Größe. In den sklerotischen Teilen erscheinen die Kapillaren komprimiert und das Endothel geschwollen. Außerhalb der Adventitia befindet sich eine ziemlich dicke Schicht groben, faserigen, sklerosierten Epikardgewebes, während die Adventitia selbst komprimiert und gleichfalls grobfaserig erscheint, wobei sie auf dem Präparat nur nach den hier und da auftretenden Überresten von Zellen des Fettzellgewebes und nach den Vasa vasorum erkannt wird, deren arterielle Ästchen ein ziemlich deutliches Bild von verdickter Intima mit Verengerung des Lumens zeigen; außerdem sieht man in dieser Schicht der Intima Herde von Granulationsgewebe und kleinzelliger Infiltration.

4. Konus der A. pulmonalis. Auf einem aus einem kräftigen, auf dem Septum unterhalb der Valvula der Pulmonalarterie gelagerten Knoten hergestelltem Präparat, sah man folgendes: Das Endokard ist oberhalb der Geschwulst ungleichmäßig verdickt und besteht aus Bindegewebe mit spindelförmigen Kernen und mancherorts mit multinukleären weißen Körperchen; stellenweise sind Überreste von Muskelgewebe zu sehen, hauptsächlich auf dem Querschnitt. Der größte Teil des Muskels ist jedoch in ein kleinmaschiges Netz verwandelt, welches bald aus zarten Fasern, bald aus dickeren Muskelfasern besteht; stellenweise sind aus bindegewebigen Fasern bestehende Schichten, stellenweise in Längsrichtung verlaufende Bündel von faserigem Bindegewebe zu sehen; inmitten dieser Fasern begegnet man bald dicht gelagerten, bald zerstreuten Granulationselementen. An einigen Stellen, hauptsächlich im Centrum des Schnittes, befinden sich stark begrenzte Partien von nekrotischem Gewebe, die bald kleinkernig, bald amorph sind, bald noch erkennbare Konturen von nekrotischen Muskelfasern in Form homogener Klümpchen aufweisen. Außerdem begegnet man, hauptsächlich in der Nähe des Endokards, Partien, wo neben kleinen Granulations-

zellen inmitten eines kleinmaschigen, aus interstitiellem Gewebe bestehenden Netzes ziemlich große, unregelmäßige ovale Zellen mit großem Kern liegen, die sich anscheinend an Stelle der der Atrophie verfallenen Muskelfasern entwickelt haben. In den Arterien, und zwar in denjenigen, die inmitten dieses Granulations- und nekrotischen Gewebes, wie auch in denjenigen, die in den nächstliegenden Partien noch erhaltenen Muskelgewebes gelagert sind, tritt deutliche Verdickung der Intima mit Verengerung des Lumens, stellenweise bis zu vollständigem Verschluß derselben hervor; diese Verdickung der Intima besteht aus faserigem Gewebe mit spindelförmigen und nur in der Nähe des Lumens runden Zellen. Aber auch an diesen Stellen, d. h. dort, wo das Muskelgewebe erhalten ist, sieht man Verdickung des interstitiellen Bindegewebes, stellenweise in Form von ziemlich breiten Strängen. An den Venen ist Verdickung der Wandungen nicht wahrzunehmen, sondern nur Erweiterung. Unter dem Epikard, das stellenweise etwas verdickt und sklerosiert ist, sieht man größere Partien kleinzelligen Granulationsgewebes mit schwachen Infiltrationen des umgebenden Gewebes, mit einzelligen Granulationselementen und multinukleären weißen Körperchen.

5. Auf dem Präparat, das der Wand des rechten Ventrikels in der Nähe eines nekrotischen Herdes entnommen ist, sieht man größere Partien fibrösen, faserigen, mit spindelförmigen Zellen versehenen Gewebes, welche die Muskelfasern bis zum vollständigen Schwund komprimiert und zur Atrophie gebracht haben. Nekrotische Partien finden sich hier nicht, Herde von Granulationsgewebe nur unter dem Epikard, das mit kleinen Zellen infiltriert ist. Das Endokard ist hier bedeutend verdickt, stellenweise aufgelockert und besteht, wie auf dem Querschnitt zu sehen ist, aus spindelförmigen und sternförmigen Elementen, die sich mit Hämatoxylin nicht besonders deutlich färben lassen. In den Partien des Muskelgewebes, die besser erhalten geblieben sind, sieht man stellenweise verdickte Fasern mit größeren Muskelkörperchen, während an anderen Stellen die Fasern atrophisch erscheinen und an deren Polen Ablagerung von braunem Pigment wahrgenommen wird. Erscheinungen von Endarteriitis sind auf diesen Präparaten gleichfalls vorhanden, wenn sie auch weniger ausgesprochen sind, als auf dem im Vorstehenden geschilderten Präparate.

6. In den der Wand des linken Ventrikels an dessen Basis, sowie auch an der Spitze entnommenen Präparaten befinden sich ebensolche Herde fibrösen, inmitten von Muskeln gelagerten Gewebes, wie die im Vorstehenden beschriebenen; nur sind die Herde an Beimengung von runden und spindelförmigen Zellen ärmer. Unter dem wenig verdickten Epikard verläuft ein schmaler Streifen von diffusem, aus kleinen Zellen bestehendem Granulationsgewebe. In den Gefäßen der Muskelwand sind hier die Erscheinungen von Endarteriitis weniger ausgesprochen, als auf den im Vorstehenden geschilderten Präparaten.

7. Auf den mit Orcein gefärbten Präparaten sind die elastischen Fasern ungleichmäßig gelagert; stellenweise sind sie stark geschwollen, und ihre Schichten werden hauptsächlich dort unterbrochen, wo Granulationsgewebe, Nekrose oder stark ausgesprochene Sklerose bestehen.

8. An der Aorta ist in der Nähe des Aortenbogens in der Intima eine nicht besonders stark ausgesprochene zellige Infiltration mit schwach konturierten Kernen, in der Adventitia eine ziemlich stark ausgesprochene Endarteriitis, mit ödematöser Schwellung des Endothels, Verdickung der Intima und Verengerung des Lumens der arteriellen Ästchen der Vasa vasorum zu sehen.

9. Befund an den aus der Leber hergestellten Präparaten: Kapsel verdickt, fibrös, stellenweise mit runden Zellen infiltriert; die der Kapsel anliegenden Leberzellen sind komprimiert und langgezogen, die Lobuli zeigen ungefähr normale Größe, die centralen Venen und Kapillaren sind etwas erweitert, die Wandungen der Lebervenen und des Bindegewebes der Pfortader entlang etwas verdickt und sklerosiert. Die Leberzellen sind nicht groß, das Protoplasma kleinkernig, die Grenzen zwischen den Zellen sind undeutlich.

10. An den aus den Lungen hergestellten Präparaten sind, außer emphysematöser Erweiterung der Lungenbläschen und außer bindegewebigen fibrösen Zwischenlagen dem intralobulären Gewebe entlang, mit bedeutender Ablagerung von Kohlenpigment an diesen Stellen, besondere Veränderungen nicht wahrzunehmen.

Der Komplex aller soeben geschilderten mikroskopischen Veränderungen, welche vornehmlich die A. pulmonalis, sowie den Herzmuskel betreffen und hauptsächlich in diffuser und circumscripter, granulöser Infiltration, die stellenweise in charakteristische syphilitische Gummata übergeht, in Endarteriitis, die stellenweise bis zur vollständigen Obliteration der Lumina der kleinen Gefäße führt, und schließlich in circumscripter, fibröser Myocarditis besteht, läßt mit absoluter Sicherheit annehmen, daß es sich hier um eine spezifische, nämlich syphilitische Affektion der Organe handelt, auf deren Rechnung auch die Endarteriitis der in der Adventitia der Aorta verlaufenden Gefäße, die strahlenförmige Narbe in der Leber, sowie der chronische interstitielle Prozeß in den Lungen und in der Leber zu setzen sind.

Der in Rede stehende Fall von gummöser Affektion des Herzens und der A. pulmonalis mit der ungeheuren Erweiterung der letzteren bietet hervorragendes pathologisch-anatomisches In-

teresse, sowohl wegen der Seltenheit, als auch wegen der gewaltigen Ausdehnung des Prozesses und derjenigen tiefen Veränderungen, welche schließlich Insuffizienz des Herzens bewirkt haben.

Der Syphilis des Herzens ist in letzter Zeit sowohl von pathologisch-anatomischer, wie auch von klinischer Seite besondere Aufmerksamkeit entgegengebracht worden, und die hierher gehörige Literatur ist ziemlich umfangreich. Wir nehmen davon Abstand, die Literatur hier anzuführen und verweisen diejenigen, die sich dafür interessieren, auf die Monographien von M. J. Breitmann[1–3]). Breitmann hat in seinen Monographien sehr sorgfältig die Literaturquellen gesammelt und den gegenwärtigen Stand der Frage der Syphilis des Herzens in vollem Umfange dargestellt. Wohl aber möchten wir auf die uns speziell interessierende Literatur, nämlich auf diejenige der syphilitischen Affektion der A. pulmonalis eingehen.

Gummöse Knoten in der A. pulmonalis sind in folgenden Fällen beobachtet worden:

1. C. O. Weber[4]) fand bei einem an Syphilis leidenden Mädchen Gummata der Schädelknochen und der Leber und außerdem im unteren Ast der rechten A. pulmonalis einen ovalen, bohnengroßen Knoten, der in das Lumen des Gefäßen hineinragte und dasselbe dermaßen verengte, daß nur eine spaltförmige Öffnung zurückblieb; dieser mit der unveränderten Intima bedeckte Knoten war weich, sülzeartig und bestand aus Granulationsgewebe, das sich aus der Media entwickelt hatte; letztere war noch in einiger Ausdehnung um den Knoten heram verdickt.

[1]) Breitmann: Über syphilitische Erkrankungen des Herzens. Sowromennaja Medicina i Hygiena 1901, Januar und Februar.

[2]) Derselbe: Ätiologie und Pathogenese der syphilitischen Erkrankungen des Herzens. Journal für Dermatologie und Syphilidologie 1901, Januar—Mai.

[3]) Vergleiche auch den Aufsatz von W. W. Mironowitsch: Syphilis des Herzens. Wratschebnaja Gazetta 39 und 40, und den Aufsatz von M. J. Breitmann: Wie sind syphilitische Herzerkrankungen zu studieren, und können dieselben genau diagnostiziert werden? Wratschebnaja Gazetta 1901, No. 50.

[4]) C. O. Weber (cit. nach Wagner): Das Syphilom im allgemeinen. Das Syphylom des Herzens und der Gefäße im speziellen. Archiv f. Heilkunde. Leipzig 1866.

2. E. Wagner[1]). Ein 31jähriger Mann, der vor 8 Jahren an konstitutioneller Syphilis und in den letzten vier Wochen seines Lebens an exsudativer Pleuritis gelitten hatte, starb plötzlich während des Defäcationsaktes. — Gummata der Zunge, des M. pectoralis major und des Herzmuskels; in der Leber fand man an der hinteren Seite des rechten Lappens zwei strahlenförmige Narben: Am Introitus der A. pulmonalis fand man zwischen zwei Klappen ziemlich stark hervorragende, glatte Knoten von der Größe einer Erbse und darunter; die größeren waren auf dem Querschnitt hellroth, weich, homogen; in der Wand der A. pulmonalis fand man an der linken Valvula eine schwache Vorstülpung und in dieser gleichartige einzelne Knoten; die Klappen selbst waren normal, die A. pulmonalis bedeutend verkürzt, die Dicke ihrer Wandung um die Hälfte verringert. Gleichartige Knoten, aber von der Größe einer Bohne fanden sich im Anfangsteil der linken A. pulmonalis, welche bedeutend verkürzt war und narbige Einziehungen hatte; die rechte A. pulmonalis war normal.

3. und 4. R. Virchow[2]) hat in einem Falle ein kleines, hartes, bläuliches Knötchen unmittelbar oberhalb der Klappen der A. pulmonalis gefunden; in einem anderen Falle (bei einem 19jährigen Mädchen) waren die Klappen und die denselben anliegenden Teile der A. pulmonalis mit kleinen Knötchen dicht bedeckt. In beiden Fällen waren die Knötchen gummöser Natur.

5. Schwalbe[3]). Eine 53jährige Frau, welche in den letzten sechs Wochen ihres Lebens an Herzklopfen, Atmungsbeschwerden gelitten und über Müdigkeit geklagt hatte, starb unter Erscheinungen von Lungenödem, Cyanose und Asthma. Im rechten Conus arteriosus fand man gelbliche, weiche, elastische Knoten von der Größe einer halben Erbse; außerdem fand man einen gleichartigen Knoten an der Pulmonalarterienklappe und zahlreiche gleichartige Knoten in der Arterienwand; daneben fand man narbige strahlenförmige Veränderungen in der Intima, die vom Conus bis an die Arterie heranreichten und an der Stelle der zerstörten linken Klappe besonders stark ausgesprochen waren; der Ausgangspunkt der gummösen Knoten war die Intima; in den den Knoten benachbarten Partien bestand interstitielle Myocarditis.

Das ist alles, was wir in der Literatur über Syphilis der Pulmonalarterie haben finden können. Unter diesen Umständen erscheint unser Fall in der Tat als eine große Seltenheit in der angegebenen Richtung.

Das meiste Interesse bietet er jedoch, und zwar sowohl für den Vertreter der pathologischen Anatomie, wie auch für den

[1]) l. c.

[2]) R. Virchow: l. c. dieses Archiv, Bd. XV.

[3]) Schwalbe: Zur Pathologie der Pulmonalarterienklappen. Dieses Archiv, Bd. CXIX.

Kliniker, von seiten der Erweiterung der Pulmonalarterie, welche sich auf syphilitischer Basis entwickelt und bedeutende Dimensionen angenommen hat, ohne zu Lebzeiten Erscheinungen gemacht zu haben, welche die Affektion auch nur hätten vermuten lassen können.

Die Literatur der Frage der Erweiterung der Pulmonalarterie ist keine reiche.

Sofern nach den vorhandenen Quellen geurteilt werden darf, hat Rokitansky[1]) im Jahre 1854 als erster einen Fall von zu Lebzeiten nicht diagnostiziertem Aneurysma der Pulmonalarterie von der Größe eines Enteneies beschrieben.

Dann macht Duchek[2]) einige wertvolle Angaben, wenn er auch vor allem sagt, daß Aneurysmen der Pulmonalarterie die größte Seltenheit abgeben. Nach seinen Ausführungen hat Crisp 915 Fälle von verschiedenen Aneurysmen beobachtet und darunter nur vier Fälle von Aneurysma der Pulmonalarterie gefunden. Nach den Untersuchungen von Skoda, Rodriguez und Dlouhy werden Aneurysmen der Pulmonalarterie häufiger am Stamme, als an den Ästen des Gefäßes angetroffen. Sie erreichen selten eine bedeutende Größe, wenn auch Fälle beobachtet worden sind, wo ihre Größe um das Doppelte das Lumen der normalen Pulmonalarterie übertraf. Nach der Ansicht dieser Autoren rufen Aneurysmen der Pulmonalarterie zu Lebzeiten keine charakteristischen Erscheinungen hervor, welche die Diagnose ermöglicht hätten. Häufiger findet man eine einfache Erweiterung infolge von Verengerung der Lungenkapillare, von Verengerung des linken Foramen venosum des Herzens, von Insuffizienz der Bicuspidalis und Insuffizienz der Pulmonalarterienklappen. Die Wandungen dieser Erweiterungen sind verdickt oder verdünnt; die Intima ist häufig atheromatös degenerirt. Der rechte Ventrikel ist gewöhnlich erweitert und hypertrophisch.

[1]) Rokitansky: cit. nach „Schmidts Jahrbücher der in- nnd ausländischen gesamten Medizin" 1854, Bd. 82. Referat des Aufsatzes: Über einige der wichtigsten Krankheiten der Arterie.

[2]) Duchek: Die Krankheiten des Herzens, des Herzventrikels und der Arterien. Erlangen 1862, S. 252—345.

Ferner hat Corrado Tomasi Crudeli[1]) einen Fall von Aneurysma der Pulmonalarterie beschrieben, welches sich als Folge von acquirierter Verengerung ihrer beiden Äeste entwickelt hat. Zu Lebzeiten wurde beim Patienten Vergrößerung der Herzdämpfung konstatiert. Zwischen beiden Tönen hörte man ein blasendes Geräusch, welches an der Herzbasis besonders deutlich war. Es bestand leichte Cyanose. Zu Lebzeiten wurde die Diagnose nicht gestellt. — Die Sektion ergab: Vergrößerung des Herzens, besonders des rechten Ventrikels und des rechten Vorhofs; letzterer war mit Blut überfüllt. Der linke Ventrikel und der linke Vorhof waren fast leer. Beide Hohlvenen waren erweitet. An der Bifurkationsstelle des Pulmonalarterienstammes waren die Öffnungen der beiden Äste infolge hochgradiger Sklerose und Verkalkung bedeutend verengt (die linke Öffnung bis 2 mm im Durchmesser); hier fand man ein frisches Blutgerinnsel — die wahrscheinliche Todesursache. Der Pulmonalarterienstamm selbst war aneurysmatisch erweitert (seine Breite betrug ca. 50 mm). Oberhalb der äußeren Valvula fand man zwei kleine Divertikel, deren Wandungen 0,5 mm dick waren, während an den übrigen Stellen die Wandungen des Aneurysmas eine Dicke von 1,6—2 mm aufwiesen. Im Aneurysma waren Spuren von Endarteriitis nicht vorhanden.

Wie schwer die Diagnose eines Aneurysmas der Pulmonalarterie sein kann, ist daraus zu ersehen, daß in der Literatur nur sehr wenig Fälle bekannt sind, in denen die Diagnose durch die Sektion bestätigt worden ist. Hierher gehört vor allem der Fall von Gilewski[2]). Zu Lebzeiten des betreffenden Patienten bestanden leichte Cyanose, systolisches Zittern links vom Sternum zwischen der dritten und sechsten Rippe, diffuser Spitzenstoß; zeitweise frémissement cataire. Die Perkussion ergab in der Herzgegend eine große Dämpfung, die folgendermaßen begrenzt war: einerseits durch eine vom inneren Viertel der linken Clavicula rechts bis zur sechsten Rippe an der Mamillarlinie verlaufende Linie, andererseits durch eine links bis zur siebenten Rippe 1 cm außerhalb der linken Mamillarlinie verlaufende Linie. An der

[1]) Rivista Clinica 1868, Bd. VIII, H. 2. Cit. nach Schmidts Jahrbücher 1870, S. 147.

[2]) Gilewski: Wiener med. Wochenschr. 1868, No. 33—38.

Biscuspidalis hörte man ein starkes systolisches und schwächeres diastolisches Geräusch, an der Trikuspidalis ein starkes systolisches und dumpfes diastolisches Geräusch. Links vom Sternum hörte man im ersten, zweiten und dritten Intercostalraum ein kurzes systolisches Geräusch; im dritten Intercostalraum, unmittelbar am Sternum ein leichtes diastolisches Reiben; rechts vom vierten Manubrium sterni ein systolisches Geräusch und einen dumpfen diastolischen Ton. Zu Lebzeiten wurde diagnostiziert: Insuffizienz der Bicuspidalis, Verengerung des linken Foramen venosum und Insuffizienz der Tricuspidalis; außerdem wurde in Anbetracht der Dämpfung links, der Vorstülpung des zweiten und dritten Interkostalraumes und des systolischen Geräusches an dieser Stelle der Verdacht auf Aneurysma der Pulmonalarterie, sowie auf Grund des diastolischen Geräusches auf Insuffizienz der Pulmonalarterienklappe ausgesprochen. Die Sektion hat in den Hauptzügen die Diagnose bestätigt. Die Pulmonalarterie war innerhalb des Perikards bis zur Größe einer Apfelsine erweitert. Die innere Wand des Aneurysmas war verdickt und mit glatten, gelblichen Auflagerungen bedeckt.

Der zweite Fall von zu Lebzeiten diagnostiziertem und bei der Sektion bestätigtem Aneurysma der Pulmonalarterie rührt von Buchwald[1]) aus der Klinik Biermers her. In diesem Falle waren charakteristische Symptome vorhanden. Jedoch wurde die Diagnose in Anbetracht der Seltenheit dieser Affektion und der Irrtümer, die den bekannten Klinizisten (Bamberger, Goldbeck, Lebert u. A.) bei Stellung dieser Diagnose unterlaufen waren, nicht positiv gestellt, sondern nur in vorsichtiger Weise der Verdacht auf Erweiterung der A. pulmonalis infolge von Erkrankung der Lungen oder der Lymphdrüsen ausgesprochen. Der Fall betrifft ein 21jähriges mit Lungentuberkulose behaftetes Mädchen. Links vom Sternum, zwischen der zweiten und fünften Rippe, sah man Pulsation, die im zweiten Intercostalraum am deutlichsten ausgesprochen war und hier einen 3 cm breiten Raum einnahm; bei der Pulsation fühlte man im zweiten und dritten Intercostalraum an der Pulsationsstelle ein deutliches Zittern. Bei der Exspiration nahmen Pulsation und Zittern zu, bei der Inspiration dagegen bis zur Unkenntlichkeit

[1]) Buchwald: Deutsche med. Wochenschrift 1878, No. 1—3.

ab. Am und rechts vom Sternum war Pulsation nicht wahrnehmbar. Der Spitzenstoß trat im fünften Interkostalraum hervor, die Dämpfung links begann im ersten Interkostalraum und ging nach unten, mit der Herzdämpfung konfluierend. Die rechte Grenze der Herzdämpfung war um 2 cm rechts vom Sternum verschoben; am oberen Teil des Sternums war Dämpfung nicht vorhanden. An der Herzspitze hörte man ein leichtes systolisches Geräusch, das beim Verschieben des Stetoskops in der Richtung zur Herzbasis immer stärker und stärker wurde und im zweiten Interkostalraum, links vom Sternum, am stärksten war. Hier hörte man stets ein lautes Zischen, welches sich bei der Systole noch steigerte und an der linken Lungenspitze das Atmungsgeräusch deckte. In der linken Carotis hörte man neben dem erten Ton ein Zwischengeräusch, in der rechten Carotis ein leichtes systolisches Blasen; letzteres wurde auch an der Aorta gehört. Der zweite Aortenton war rein, aber verstärkt. Der Puls war an beiden Aa. radiales gleichmäßig und synchron. Gegen Ende des Lebens kamen Nierenaffektion und deutliches diastolisches Geräusch in der Aorta hinzu. Die Kranke starb an akuter Endokarditis und sekundärer Embolie unter Erscheinungen von allgemeinem Hydrops. — Die Sektion ergab: Aneurysma des Pulmonalarterienstammes von der Größe eines Hühnereies, welches in der Nähe der Klappen lag. Der Ductus Botalli war offen und ließ einen dicken Katheter durch. Das Herz war exzentrisch hypertrophiert, nämlich mehr an der linken, als an der rechten Hälfte.

Auf Grund seines Falles gelangt Buchwald zu folgendem Schlusse: Um die Diagnose stellen zu können, ist das Vorhandensein einer pulsierenden Geschwulst nebst Zittern in zweiten und dritten Interkostalraum, dann eines systolischen und und diastolischen Geräusches, das am deutlichsten in der Höhe dieser Geschwulst auskultiert wird, erforderlich. Die Erscheinungen von seiten der Lungen sind nicht charakteristisch. Bei der Diagnose ist auszuschließen: 1. Aneurysma der Aorta, 2. offene Lage der Pulmonalarterie aus irgend einer anderen Ursache. Um ein Aneurysma der Pulmonalarterie von einem links liegenden Aneurysma der Pars descendens oder des Arcus aortae zu unterscheiden, ist folgendes von Wichtigkeit: Dislokation

des Herzens mit oder ohne Hypertrophie nach links und unten, Erscheinungen von Kompression des Oesophagus, der Bronchien und der Nerven, rasches Wachstum, bedeutende Größe des Sackes, der besonders deutlich nach rechts nachgiebt, Erscheinungen von Usur des Sternum, der Rippen oder der Wirbelsäule sprechen mehr für Aneurysma der Aorta; dagegen würden kleinere Geschwülste, Hypertrophie des rechten Ventrikels, langsames Wachten, Fehlen von Ausbreitung nach rechts eher für Aneurysma der Pulmonalarterie sprechen. Habitus phthisicus wird häufiger bei Erkrankung der Pulmonalarterie beobachtet.

Außer diesen beiden Fällen von Gilewski und Buchwald ist die auf Aneurysma der Pulmonalarterie gestellte Diagnose in den übrigen veröffentlichten Fällen entweder bei der Sektion nicht bestätigt worden, wie z. B. im Falle von Oliver[1]), in dem Aneurysma der Pars ascendens aortae für Aneurysma der Pulmonalarterie gedeutet wurde, oder es hat eine Sektion überhaupt nicht stattgefunden, wie z. B. in dem Falle von Wood, Smith und Balfour[2]) und im Falle von Albu[3]). Die beiden letzteren Fälle sind, da sie nicht durch Sektion kontrolliert worden sind, von nur beschränkter Bedeutung, und aus diesem Grunde möchten wir davon Abstand nehmen, sie ausführlich mitzuteilen. Es sei nur gesagt, daß die beiden Fälle junge, mit Tuberkulose behaftete Mädchen betreffen, bei denen in der Gegend des 2. und 3. Intercostalraumes links Dämpfung, sowie Pulsation mit Zittern, und Geräusche, und zwar in einem Falle nur ein systolisches, im anderen ein systolisches und diastolisches an Stelle der Pulsation konstatiert wurden. Außerdem bestanden in einem Falle Erscheinungen von Hypertrophie des rechten Ventrikels.

Auf die Schwierigkeit der Diagnose weist auch ein von Grigorjew[4]) beobachteter Fall hin, in dem ein Aneurysma der Pulmonalarterie als Aneurysma des Aortenbogens gedeutet wurde. Die Herzdämpfung begann in diesem Falle an der 3. Rippe, und in der Gegend des 2. linken Intercostalraumes bestand in der

[1]) Oliver. Medical Times and Gaz. 1881, Juli. Cit. nach Lüttich. Schmidts Jahrbücher 1884, Bd. 202.

[2]) Glasgow Medical Journal, 1879, 12. August. A. a. O.

[3]) Albu. Deutsche med. Wochenschr. 1896, Bd. 22, No. 21.

[4]) Grigorjew: Medizinische Obosrenie. 1886, H. 1.

Nähe des Brustbeins ziemlich starke Pulsation, die man mit der Hand aber besonders stark fühlte; sie war mit der Herzsystole fast synchron. An dieser Stelle hörte man auch ein Geräusch, und zwar nicht nur bei der Auskultation, sondern auch in einiger Entfernung. Töne waren nicht zu hören. In der Nähe des rechten Randes des Brustbeins hörte man gleichsam ein systolisches Geräusch, an der Spitze zwei dumpfe Töne. Geringe Pulsation im Scrobiculus cordis. — Bei der Section fand man bedeutende Vergrößerung des Herzens im Querdurchmesser und Hypertrophie des linken Ventrikels, Insuffizienz der Klappe der Pulmonalarterie, welche unmittelbar an ihrer Ursprungsstelle bis zur Bifurkationsstelle eine bedeutende Erweiterung von der Größe eines großen Hühnereies aufwies. Diese Erweiterung war vorn besonders deutlich zu sehen, wobei die vordere Wand mehr konvex als die hintere erschien. — Grigorjew nimmt nun an, daß das von ihm gefundene Aneurysma am meisten zu den sackartigen Formen gehört, und daß es durch chronische Endarteriitis bedingt war. Die ringförmige Anordnung der Kalkplaques, die an den Mündungen der beiden Äste der Arterien gefunden wurden, hat eine Verengerung der Lumina derselben bewirkt, und dies dürfte wahrscheinlich die Ursache der Erweiterung der Ursprungsstelle der Pulmonalarterie gewesen sein. Die Endarteriitis war, wie Verf. annimmt, durch Syphilis bedingt, an der die Patientin zweifellos gelitten haben mußte, wenn sie es auch hartnäckig negiert hatte.[1])

Indem wir nun die angeführte Literatur resumiren, sehen wir erstens, daß bedeutende Erweiterungen des Stammes der A. pulmonalis zu den seltenen Erscheinungen gehören. Was die unbedeutenden Erweiterungen betrifft, so kann man schon a priori annehmen, daß sie nicht selten vorkommen, weil alle

[1]) Um die Literatur zu vervollständigen, möchten wir noch auf den Fall hinweisen, der von Wiczkowski und Krzyszkowski im Przeglad Lekarski (No. 48 u. 49, 1901) veröffentlicht worden ist, in dem aber das klinische Bild leider nicht mitgeteilt wird. Der Tod war in diesem Falle plötzlich eingetreten. Bei der Sektion fand man Aneurysma der Pulmonalarterie, offenen Ductus Botalli, Hypertrophie des rechten Ventrikels, ferner Veränderungen in den Lungen, in der Pleura, im Perikard und in den übrigen Organen.

mehr oder minder lange anhaltenden Störungen im kleinen Blutkreislauf, die zu Drucksteigerungen im System der Pulmonalarterie führen, schließlich zu einer Erweiterung derselben führen müssen. Hierher gehören natürlich vor allem Klappenfehler am linken Foramen venosum; jedoch wird auf unbedeutend Erweiterungen des in Rede stehenden Gefäßen bei den Sektionen nicht weiter geachtet.

Was zweitens die Diagnose der Erweiterungen der Pulmonalarterie zu Lebzeiten betrifft, so ist dieselbe außerordentlich schwer. Um diese Diagnose stellen zu können, ist das Vorhandensein 1. von Pulsation und Dämpfung im 2. oder 3. Interkostalraum oder aber in den beiden linken Interkostalräumen in der Nähe des Brustbein, 2. von Hypertrophie des rechten Ventrikels, 3. von systolischem Geräusche an der Pulsationsstelle erforderlich. Schrötter[1]) fügt zu diesen Symptomen noch Aufblähung der Halsvenen und Cyanose hinzu. Außerdem ist das Vorhandensein von Insuffizienz der Valvulae semilunares der Pulmonararterie eines der wichtigsten Symptome, welche die Diagnose zu bestätigen vermögen. Von der Möglichkeit, die in Rede stehende Affektion mit Aortenaneurysma zu verwechseln, ist schon oben die Rede gewesen. Es kommen aber zweifellos Fälle vor, in denen die Erweiterung der Pulmonalarterie sehr bedeutend sein kann, ohne daß die für die Diagnose erforderlichen Symptome auftreten. In der Tat lag in unserem Falle nur Vergrößerung der Herzdämpfung nach rechts und oben vor, und außerdem senkte sich die obere Grenze, welche zu Beginn der Erkrankung an der zweiten Rippe lag, nach einigen Tagen bis zur 4. Rippe. Pulsation, Geräusche links vom Sternum, stark ausgesprochene Cyanose waren nicht vorhanden. Bei der Sektion wurde relative Insuffizienz der Pulmonalarterienklappe, der Bicuspidalis und Tricuspidalis gefunden. Aber alle diese Störungen äußerten sich bei der Auskultation nur durch diastolisches Geräusch am und rechts vom Sternum, welches Geräusch schwach war und zeitweise vollkommen verschwand. Man muß annehmen, daß die Ursache dieses Mißverhältnisses zwischen den organischen Ver-

[1]) Schrötter: Pathologie und Therapie von Nothnagel. Bd. 3, Heft 1, S. 256.

änderungen und den Auskultationserscheinungen in der Schwäche des Herzmuskels lag, welche ihre vollständige Begründung in den tiefen syphilitischen Veränderungen findet, die bei der Sektion festgestellt worden sind. Weshalb Pulsation links vom Sternum nicht bestand, ist schwer zu sagen. Vielleicht liegt auch die Ursache dieser Erscheinung in der Schwäche des Herzmuskels. Andererseits ist nicht außer Acht zu lassen, daß sich im Herzbeutel Flüssigkeit befunden und der Kranke an Lungenemphysem gelitten hat, d. h. es haben zwei Momente vorgelegen, die auf das Auftreten von Pulsation der Interkostalräume nicht ohne Einfluß im negativen Sinne bleiben konnten. Es ist zweifellos, daß in vielen Fällen die Diagnose durch die Röntgenoskopie gefördert werden kann. Diese Untersuchungsmethode ist in unserem Falle nicht angewendet worden, weil nicht einmal ein Verdacht auf Aneurysma bestanden hat, und der Zustand des Patienten ein so schwerer war, daß man sich nicht entschließen konnte, diesen nach dem in einem anderen Stadtteile liegenden röntgenoskopischen Kabinett zu transportieren.

Die Frage, in welcher Weise die in unserem Falle konstatierte Erweiterung der Pulmonalarterie zustande gekommen ist, ist schwer zu beantworten. Einerseits dürften wohl die syphilitischen interstitiellen Veränderungen in den Lungen, das Emphysem, die Verdickung der Wandungen der kleinen Verzweigungen der Pulmonalarterie zur Drucksteigerung im System der Arterie geführt, andererseits die stark ausgesprochenen syphilitisch-gummösen Veränderungen in den Gefäßwandungen die Nachgiebigkeit des Gefäßes bewirkt haben. Unter diesen Umständen mußte es natürlich früher oder später zu einer Erweiterung der Pulmonalarterie kommen.

XXIII.

Über Fragmentation der Herz- und Skelettmuskulatur und Kontinuitätstrennungen des elastischen Gewebes bei Beri Beri sowie über das Wesen dieser Krankheit.

Von

Dr. Max Glogner,

Regierungsarzt in Niederländisch-Indien.

(Hierzu Tafel XIII.)

Die Lehre von der Fragmentation des Herzmuskels ist, trotzdem die Veränderung in den beiden letzten Dezennien wiederholt Gegenstand von Untersuchungen gewesen ist, noch zu keinem befriedigendem Abschluß gekommen.

Von Virchow zuerst im Jahre 1847 in seiner Habilitationsschrift über „Kohäsionsveränderung des Muskelfleisches, speziell des Herzfleisches“ beschrieben, wurde dieselbe von Renaut im Jahre 1877 zum Gegenstand ausführlicher Untersuchungen gemacht und von ihm Myosite segmentaire essentielle genannt. Eine ganze Anzahl französischer Forscher beschäftigte sich dann in den achtziger Jahren damit, bestätigt im wesentlichen den von Renaut erhobenen Befund und nahm wie er an, daß die Fragmentatio myocardii eine intra vitam entstandene krankhafte Veränderung sei. In den neunziger Jahren folgten dann weitere Arbeiten von v. Recklinghausen, Zenker, Browicz, Tedeschi, Israel, Östreich, Karcher und Streckeisen.

Das Verdienst Tedeschis besteht hauptsächlich darin, den Einwand Knolls widerlegt zu haben, daß eine Fragmentation durch fixierende Flüssigkeiten entstehen könne. Nur die Flemmingsche Lösung ist nach ihm imstande, eine der Fragmentation ähnliche, an der Peripherie des fixierten Gewebes liegende Veränderung hervorzurufen. Auch Israel betont, daß eine kadaveröse Entstehung dieser Veränderung, sowie die Hervorrufung derselben durch Fixationsmittel ausgeschlossen sei.

Während gegenwärtig darüber kein Zweifel mehr herrscht, daß die Fragmentation der Herzmuskulatur sich vor dem Tode

entwickelt, sind die Ansichten über die Bedeutung derselben als Krankheitserscheinung immer noch geteilt. v. Recklinghausen machte auf dem internationalen Kongreß 1890 gegen die Auffassung der französischen Autoren Front, indem er hervorhob, daß der Beweis noch nicht mit Sicherheit erbracht sei, ob diese Muskelveränderung eine krankhafte Erscheinung sei, oder ob dieselbe in der Agone entstände, und deshalb nichts mit der Todesursache zu tun habe. Östreich schloß sich ihm an, geht sogar noch weiter als er und sagt auf S. 104, B. 135 dieses Archivs, daß eine andere Erklärung, als die einer agonalen Entstehung, nicht zuzugeben sei. Er macht besonders auf die Tatsache aufmerksam, daß eine schwere Fragmentation des linken Ventrikels wiederholt von ihm bei gutem Kontraktionszustande desselben gefunden sei, eine Erscheinung, welche sich mit einer antagonalen Entstehung der Fragmentation schwer vereinigen ließe. Er hebt weiter hervor, daß bisher in keinem vollständig untersuchten Falle der Beweis der vitalen Entstehung der Veränderung im Sinne einer wirklichen Krankheit erbracht worden sei.

In dieses Dunkel, welches über die Entstehung der Fragmentation herrschte, hat die Arbeit Karchers weiteres Licht gebracht. Seine Tierversuche zeigten, daß die Fragmentation leicht zu erzeugen sei, und zwar am leichtesten durch Störung der Ernährung des Herzmuskels, besonders wenn dieselbe mit einer Blutdrucksteigerung am Ende des Versuches verbunden wurde. Die Versuche wurden in der Weise angestellt, daß die Herzmuskulatur durch Chloral oder Durchschneidung des Vagus erst schwer geschädigt wurde und dann ein durch Strychnin hervorgerufener hoher Druck im Gefäßsystem dem Herzem größere Anstrengung auferlegte.

War mit diesen Experimenten der sichere Beweis einer vitalen Entstehung des Fragmentatio myocardii bei Tieren geliefert, so fehlte derselbe noch für den Menschen. Es würde für dieesen Beweis viel gewonnen sein, wenn es gelänge eine Fragmentation der Skelettmuskulatur nachzuweisen, welche von einer Agone unabhängig ist. Wenn man bei derartigen Fällen außer der Skelettmuskulatur, noch die Herzmuskulatur in fragmentiertem Zustande anträfe, dann dürfte wohl der Schluß

erlaubt sein, daß die Muskulatur des Skelettes wie die des Herzens unter denselben Bedingungen, also intra vitam entstanden seien.

Eine Fragmentation der Skelettmuskulatur ist bisher in der Literatur als Krankheitserscheinung noch nicht beschrieben. Ich bin heute in der Lage bei der Beri Beri, einer in tropischen und subtropischen Gegenden vielfach vorkommender Krankheit den Nachweis führen zu können, daß eine Fragmentation der Herz- und Skelettmuskulatur in ganz intensiver Weise vorkommt, daß ferner Kohäsionsabweichungen im elastischen Gewebe der großen Gefäße vorhanden sind, welche uns die im Vordergrunde stehenden Erscheinungen dieser Erkrankung zu erklären im stande sind. Ich bin bei diesen Untersuchungen zu Ergebnissen gelangt, welche zu einer anderen Auffassung nötigen, als diejenige ist, welche bisher von Scheube, Bälz, Pekelharing und Winkler gegeben wurde. Bevor ich hierauf näher eingehe, sei es mir gestattet, die im Krankenhause in Samarang auf Java beobachteten Fälle zu beschreiben.

Fall 1. Podiwongso, Javane, ungefähr 25 Jahr alt, wurde am 20. Februar 1897 mit Durchfall ins Krankenhaus aufgenommen. Er gab an, bereits seit 20 Tagen an Schmerzen im Unterleibe, dünnem Stuhlgang mit Tenesmus zu leiden. Bald nach seiner Aufnahme klagte er über Ameisenlaufen in den Unterschenkeln und Armen. Temperatur 37° C., Puls 112, Respiration 18. Der Stuhlgang war dünn ohne Schleim und Blut, in den letzten Tagen 3—4 mal täglich. Achillesreflexe nicht, Patellarreflexe schwach vorhanden, mechanische Reizbarkeit der Muskel- und Cremasterreflexe vorhanden. Gang steif, doch waren alle Bewegungen der unteren und oberen Extremitäten deutlich, wenn auch träge und langsam auszuführen. Alle Empfindungsqualitäten überall normal, mit Ausnahme des Schmerzgefühles, welches an den Waden herabgesetzt war. Herzdämpfung reichte nach rechts bis zum rechten Sternalrande, die Töne des rechten Herzens alle verstärkt, zweiter Pulmonalton verdoppelt, Pulsation der Karotiden. Leber und Milz vergrößert. Dieser Zustand blieb bis zum 4. März, da wurde er plötzlich in der Nacht zum 5. März hochgradig kurzatmig und starb.

Sektion 12 Stunden post mortem, kräftig gebaute Leiche eines muskulösen Mannes, Totenstarre an den Extremitäten. Zwerchfell links und rechts am oberen Rande der 4. Rippe. Lungen zeigen überall alte Verwachsungen an den Pleurae, Hydropericardium 130 ccm klare, seröse Flüssigkeit. Aus dem rechten Herzen fließen 776 ccm, aus dem linken 35 ccm flüssiges Blut, rechtes Ostium atrioventriculare für 4, linkes für

2 Finger durchgängig. Muskulatur blaß, rechtes Herz schlaff, dilatiert, linkes kontrahiert. Die Wanddicke des linken Ventrikels 12 mm, die des rechten 4—5 mm. Umfang der Aorta 6,5, der Arteria pulmonalis 7,1 cm. Gewicht 300 gr. Klappen intakt, linke Lunge 560, rechte 502 gr schwer, beide Lungen überall lufthaltig. Schnittfläche dunkelrot, in den oberen Lappen Ödem. Milz 27 cm lang, 18 breit, 9 dick, Kapsel hellgrau, Konsistenz fest. Pulpa quillt etwas auf der Schnittfläche hervor, die letztere ist von dunkelroter Farbe. Leber 28 cm breit, der rechte Lappen 10 cm hoch, 8 cm dick, blaß. Beide Nieren stark gerötet, von fester Konsistenz. Schleimhaut des Dickdarmes leicht rot, ohne Ulcera.

Für die mikroskopische Untersuchung wurden folgende Nerven nach Marchi fixiert. Nervus mediani dexter et sinister, radiales dexter et sinister, ulnares dexter et sinister, tibiales dexter et sinister, ein Muskelast des Nervus tibialis dexter, dann die Nervi peronei dexter et sinister. Die Nerven der Unterschenkel, wie Unterarme wurden möglichst weit unten herauspräpariert an Stellen, wo sie zahlreiche Muskeläste abgeben. Dann wurden Stücke aus 10 verschiedenen Skelettmuskeln, je ein Stück aus dem linken und rechten Ventrikel in Müllerscher Flüssigkeit gehärtet. Leber, Niere, Milz, Aorta, Arteria pulmonalis und einzelne ihrer Äste wurden in Flemmingscher Lösung fixiert. Die Objekte wurden in Paraffin eingebettet, die Nerven, wie auch in den übrigen Fällen, teils ungefärbt untersucht, teils mit van Giesonscher Lösung oder nach Weigert, die anderen Objekte mit Hämatoxylin-Eosin oder Eosin-Pikrinsäure gefärbt. Die Untersuchung der Herzmuskulatur ergibt folgendes. Im rechten Ventrikel starke Fragmentation, die Größe der fragmentierten Stücke entspricht teils der Größe einer Muskelzelle, oft ist sie aber viel kleiner, und wie dies Israel hervorhebt und Östreich in seiner Arbeit sehr ausführlich beschreibt, ist die Länge bisweilen ebenso groß als die Breite, in einzelnen Fällen selbst kleiner. Einzelne Primitivbündel sind schlangenförmig, bisweilen bemerkt man Längsrisse, welche Querrisse verbinden und eine noch weitergehende Zersplitterung des Primitivbündels veranlassen. Die Kerne haben zum Teil ihre Stäbchenform verloren, sie sind teils viereckig, mehr rundlich, haben sich an einzelnen Stellen schlecht gefärbt. An Präparaten, die mit Osmiumsäure gehärtet wurden, sieht man eine äußerst geringe fettige Degeneration, auffallend ist ein stärkeres Hervortreten

der um die Kerne in den Bündeln befindlichen Pigmentkörner. Der linke Ventrikel zeigt geringere Fragmentation als der rechte. Die Querstreifung ist hier zum größten Teil erhalten. In den Osmiumsäurepräparaten keine Fettmetamorphose. Die Stücke entsprechen meist der Größe einer Muskelzelle. Die Form der Kerne ist in derselben Weise verändert, wie im rechten Ventrikel, vereinzelte Kernfragmentation. Im linken Papillarmuskel keine Fragmentation.

Musculus suralis dexter: Starke Fragmentation, Querstreifung meist vorhanden, einzelne Primitivbündel korkzieherartig, bei starker Fragmentation oder Schlängelung des einzelnen Primitivbündels ist die Querstreifung verloren gegangen. Die Querrisse werden nicht selten in demselben Bündel durch Längsrisse verbunden, und so entstehen vielfache kleinere Fragmente; einzelne Bündel besitzen hyalines, blasses Aussehen. Musculus peroneus sinister zeigt starke Fragmentation, einzelne korkzieherartige Bündel. Im Musc. gastrocnemius sinister war nur geringe Fragmentation. Im Musculi tibialis anticus dexter sehr starke Fragmentation, dabei zeigten die Primitivbündel vorzüglich erhaltene Querstreifung, einzelne korkzieherartige Bündel; einzelne nicht fragmentierte hatten die Querstreifung verloren. In beiden Musculus peronei longi war starke Fragmentation, Querstreifung meist gut erhalten, in einzelnen Bündeln mit Eosin gefärbte Körner. An einzelnen Bündeln ist das Sarcolemm entweder mit durchgerissen oder es verbindet als dünne Fäden die beiden fragmentierten Bündelstücke. Diese Erscheinung ist in beinahe allen von mir untersuchten Muskeln vorhanden; einzelne korkzieherartige Bündel. Kerne, sowohl der Muskelbündel wie des interstitiellen Gewebes waren, wie in den bereits beschriebenen Muskeln, nicht vermehrt. Im Musc. extensor digitorum communis sinister war sehr starke Fragmentation, einzelne atrophische korkzieherartige Bündel, Querstreifung meist erhalten, keine Kernvermehrung. Musc. extensor digit. communis dexter zeigt starke Fragmentation, auch viel korkzieherartige Bündel, in den fragmentierten Bündeln ist im allgemeinen die Querstreifung gut, während dieselbe bei den schlangenförmigen und korkzieherartigen Bündeln öfters nicht vorhanden ist. In den Musculi flexor. digitor.

comm. sin. et dexter war mäßige Fragmentation vorhanden. Die Lungen zeigten viel Herzfehlerzellen, sowie unpigmentierte Alveolarepithelien und rote Blutkörperchen in den Alveolen. Die Kapillaren sind gefüllt und geschlängelt, die Alveolarwände verbreitert. Die Nierengefäße sind gefüllt, in einer Niere einzelne nekrotische Epithelien in den gewundenen Harnkanälchen. In sämtlichen 11 peripherischen Nerven war nicht die Spur einer Degeneration zu finden.

In der Arteria pulmonalis und zwar in ihrer Tunica media, mehr der Adventitia als der Intima naheliegend, beinahe durch das ganze Präparat hin, sieht man Spalträume von verschiedener Größe, welche teils wirkliche Lücken darstellen, teils durch fibrilläres aufgefasertes Bindegewebe ausgefüllt sind, in welchem vereinzelte freiliegende Stücke von elastischen Fasern zu erkennen sind. Die Spalträume haben unregelmäßige Form, hängen teilweise miteinander zusammen, an ihren Rändern, bisweilen sich gegenüberliegend, erkennt man nicht selten die abgerissenen Enden der elastischen Faser, an andern Stellen sieht man unzusammenhängende Stücke elastischen Gewebes, welche den Eindruck machen, durch vielfache Rupturen entstanden zu sein. In den Ästen der Arteria pulmonalis sind dieselben Verhältnisse, wenn auch geringer, vorhanden. In der Aorta findet sich nichts von den eben beschriebenen Verhältnissen. Die elastischen Fasern bildern hier überall ein zusammenhängendes Netzwerk, dessen Zwischenräume durch faseriges Bindegewebe ausgefüllt sind.

Fall 2. Tanoesari kam am 25. Februar 1897 in Behandlung, hatte seit 5 Tagen beim Gehen Schmerzen und Steifheit in den Kniegelenken, in ruhender Heltung merkte er nichts. Fieber will er nie gehabt haben. Er war Gefangener und hatte 3 Monate Gräben reinigen müssen, dem Stehen in schmutzigem Wasser schrieb er sein Leiden zu. Vom 28. Februar bis 5. März hatte er normale Temperatur, Pulszahl und Respiration. Am 7. März klagte über Ameisenlaufen in beiden Knien. Alle Empfindungsqualitäten erhalten, Stuhlgang einmal täglich, Schlaf und Appetit gut. Am Herzen fällt eine Verstärkung der Herztöne auf, besonders ist der zweite Pulmonalton deutlich accentuiert, ohne Geräusche und Beschleunigung der Herztätigkeit. Patellar- und Achillesreflexe nicht vorhanden. Gang etwas steif, die seitlichen Bewegungen beider Füße etwas herabgesetzt, besonders die Bewegungen nach außen, alle anderen Bewegungen frei.

Eiweiß im Urin. Am 20. März trat bei normaler Temperatur Pulsbeschleunigung und Zunahme der Respiration auf. Am 9. März 96 Puls und 24 Respiration. Vom 21. März hatte die motorische Schwäche in den unteren Extremitäten derartig zugenommen, daß er nur mit Mühe laufen konnte. Am 27. März abends 37,8° C., fühlt überall in den Beinen Müdigkeit und Ameisenlaufen. Schlaf schlecht. Händedruck beiderseits stark herabgesetzt. Herz nach rechts vergrößert, nicht nach links, Pulsation im Epigastrium und linken Sternalrand. Tast- und Ortssinn auf beiden Waden herabgesetzt. Druck in den beiden Arteriae radiales stark, in den Femorales viel weniger herabgesetzt. Er stirbt am 29. März unter Zunahme der Kurzatmigkeit und Herzvergrößerung.

Sektion 12 Stunden post mortem. Leiche eines kräftigen, ungefähr 40 Jahre alten Mannes. Venen der Stirn treten als blaue Linien hervor. Stirn und Wangen blaurot. Zwerchfell beiderseits am unteren Rande der 4. Rippe, in der linken Pleurahöhle ungefähr 165 ccm, in der rechten 275 ccm helle, seröse Flüssigkeit. Gewicht des Herzens 352 gr. Ostium atrioventriculare rechts für 3, links für 2 Finger durchgängig, im rechten Herzen ungefähr 560 ccm flüssiges Blut, sowie speckige und schwarze Blutgerinnsel, im linken Herzen 25 ccm flüssiges Blut, linker Ventrikel gut kontrahiert, rechter stark dilatiert. Die Wand des rechten Ventrikels 2—4 mm, die des linken 10—14 mm dick. Muskulatur von braunroter Farbe, Klappen intakt. Umfang der Aorta 6,2 cm, der der Pulmonalis 7 cm. Gewicht der linken Lunge 555 gr, das der rechten 600 gr, Schnittfläche dunkelrot, Lungen überall lufthaltig, an beiden Pleurae Ecchymosen, die beiden oberen Lappen der rechten, sowie der obere Lappen der linken Lunge ödematös. Centralvenen der Leber deutlich, umgeben von einer blaßgelben Zone, Konsistenz hart, 29 cm breit, 13 cm hoch, 9 cm dick. Beide Nieren graurot, von ziemlich fester Konsistenz. Milz 14½ cm lang, 10 cm breit, 5 cm dick, Konsistenz fest, Schnittfläche dunkelrot. Darm- und Geschlechtsorgane zeigen keine Abweichungen.

Die Nerven wurden nach Marchi gehärtet, die Muskeln in Müllerscher Flüssigkeit; Leber, Milz, Lunge und Herzmuskulatur sowie Aorta, Arteria pulmonalis in Müllers Formol fixiert. Es wurden untersucht die Nervi radiales dexter et sinister am Handgelenk, beide Herzvagi, Muskeläste von den Musc. peronei prof. links und rechts, der Nervus medianus dexter, tibialis dexter et sinister, der ulnaris dexter. In keinem dieser Nerven konnte mit Sicherheit eine Degeneration festgestellt werden. Die beiden Ventrikel zeigten ungefähr gleiche Erscheinungen: mäßige Fragmentation, eine Anzahl der Primitivbündel ist schlangenförmig, Kerne sind gut gefärbt, Querstreifung deutlich, geringe Pigmentbildung. Die Stücke der Muskel-

primitivbündel liegen trotz Fragmentation aneinander, im linken Ventrikel sind einzelne Kerne kuglich aufgebläht, zugleich viereckig. Im Musc. gastrocnemius dexter starke Fragmeniation, lauter kurze Stücke, welche die Querstreifung verloren haben, sich aber gut mit Pikrinsäure färben, setzen das mikroskopische Bild zusammen, wenige atrophische und hyaline Bündel, bedeutende interstitielle Kernentwicklung. Im Musc. tibialis anticus sinister einzelne korkzieherartige Bündel, mäßige Fragmentation, keine Querstreifung, keine Kernvermehrung. Die Leber enthält viel Pigment aus Körnchen und Klumpen bestehend. Beide Nieren enthalten zahlreiche nekrotische Epithelien in den gewundenen Harnkanälchen. In den Lungen sind an einzelnen Stellen die Kapillaren geschlängelt, mit Blut gefüllt, in den Alveolen rote Blutkörperchen und eiweißhaltige Flüssigkeit, an anderen Stellen sind die Alveolarwände verdünnt oder zerrissen. Die Milz enthält sehr viel Pigment, das retikuläre Gewebe ist verdickt. Die Arteria pulmonalis zeigt ähnliche Verhältnisse als die des vorigen Falles, auch hier sieht man eine Anzahl Lücken und Spalträume in der Tunica media, an verschiedenen Stellen mehr oder weniger lange, freiligende Stücke; an zwei Stellen — die eine liegt am Rande eines Spaltraumes — ist eine elastische Faser in mehrere kurze, nebeneinanderliegende Stücke zerfallen, eine krankhafte Veränderung, welche ohne Zweifel derjenigen gleichzusetzen ist, welche wir am Muskel vorfanden. Die Aorta zeigt im ganzen ein zusammenhängendes Netzwerk elastischer Fasern. Die Intima wie Adventitia der Arteria pulmonalis erscheint, wie im vorigen Falle, intakt.

Fall 3. Basinah, javanische Frau, wurde am 21. Februar 1898 mit starker Kurzatmigkeit ins Krankenhaus aufgenommen, ihre Krankheit fing mit einem 3tägigen Fieber an, welches früh um 9 Uhr anfing und um 11 Uhr aufhörte. Nach dem Fieber, welches von einem javanischen Arzt mit Chinin behandelt wurde, stellte sich Müdigkeit und Ameisenlaufen in den unteren Extremitäten ein. Die Kranke hatte bei ihrer Aufnahme 120 Pulsschläge in der Minute bei Ruhelage, 36 Atemzüge und 38.2° C. Temperatur. Tast- und Ortssinn an den unteren Extremitäten, Achilles und Patellarreflexe aufgehoben. Vordere Fläche beider Tibiae und Fußrücken ödematös. Im Urin kein Eiweiß. Herzdämpfung reicht nach rechts bis über den rechten Sternalrand, nach links bis 1 cm über die linke Mamillarlinie, 2. Pulmonalton verstärkt. Bewegung der Füße und Unter-

schenkel aufgehoben, die der Hände träge, Händedruck stark herabgesetzt. Unter zunehmender Kurzatmigkeit stirbt die Kranke 2 Tage nach ihrer Aufnahme.

Sektion 2½ Stunden post mortem. Kräftig gebaute Leiche einer Eingeborenen in den mittleren Jahren. Unterschenkel mäßig geschwollen. Gefäße des Gesichts treten als blaurote Stränge hervor. Zwerchfell beiderseits unterer Rand der 5. Rippe. Därme aufgebläht. Aus dem rechten Herzen fließen ungefähr 200 ccm, aus dem linken 100 ccm flüssiges Blut. Ostium atrioventriculare links für 4, rechts für 2 Finger durchgängig. Umfang der Aorta ½ cm, über dem Ursprung 6½ cm, der der Arteria pulmonalis 8½ cm. Beide Ventrikel dilatiert, der rechte hochgradig. Handdicke des rechten Ventrikels 2—3 mm, die des linken 13—17 mm. Klappen intakt. Gewicht 348 gr. Muskulatur fest, von braunroter Farbe. Beide Lungen lufthaltig. Durchschnitt in den oberen Lappen weißlichgrau, in den unteren hellgraurötlich. Milz 14½ cm lang, 8½ cm breit und 3 cm dick, von derber Konsistenz. Schnittfläche dunkelrot, Trabekel treten deutlich hervor. Leber blaß. Wand der Gallenblase ödematös. Beide Nieren stark gerötet, von fester Konsistenz.

Die Objekte für die mikroskopische Untersuchung wurden alle in Müller'scher Flüssigkeit fixiert. Die Muskulatur des rechten Herzens läßt nur an einzelnen Stellen Querstreifung erkennen, die Kerne zeigen dieselben Abweichungen, wie ich sie oben beschrieb. Fragmentation stark, leichte Pigmentierung der Muskelbündel, bisweilen sind sie korkzieherartig gewunden, im linken Ventrikel ist die Fragmentation gering, ebenso fehlen die Veränderungen an den Kernen. Die Milz zeigt reichlichen Pigmentgehalt, verdickte Trabekel und Gefäßwände, sowie mäßigen Blutgehält. Im Musc. extensor hallucis longus sinister leichte Fragmentation, einzelne gute Querstreifung zeigende, korkzieherartige Muskelprimitivbündel, Kerne gut färbbar, auch die fragmentierten Bündel zeigen im allgemeinen Querstreifung, doch ist dieselbe bisweilen undeutlich. Im Musc. suralis sinister sind ziemlich viel korkzieherartig gewundene Bündel, Fragmentation gering. Im Musc. peronaeus longus sinister mäßige Fragmentation, ebenfalls hyaline und korkzieherartige Bündel, welche meist keine Querstreifung erkennen lassen. In der Niere und Leber nichts Bemerkenswertes. In den Lungen Verbreiterung der Alveolarwände; Kapillaren mit Blut gefüllt, in den Alveolen eiweißhaltige Flüssigkeit, an einzelnen Stellen sind die Alveolarsepta verdünnt oder zerrissen. An den Nervi

tibiales dexter et sinister, den peronaei dexter et sin., sowie zwei Muskeläsien beiderseits, ferner den beiden Herzvagi wurde keine Degeneration gefunden.

In der Tunica media der Arteria pulmonalis erkennt man eine besonders große Anzahl der oben beschriebenen Spalträume, sie kommunizieren vielfach, und es entstehen an manchen Stellen Halbinseln, auf denen isolierte Stücke elastischer Fasern liegen, an einzelnen Stellen, wo das Gewebe im allgemeinen dünner erscheint, bemerkt man eine ganze Anzahl unzusammenhängender Stücke elastischer Fasern, an einer Stelle ist eine Faser in kurze, nebeneinanderliegende Stücke zerfallen. In dem einen Präparat ist die Elastica interna der Intima an einzelnen Stellen unterbrochen. Es versteht sich von selbst, daß die Spalträume in den Ästen der Arteria pulmonalis in diesem, wie dem oberen Falle, entsprechend kleiner sind. Die Aorta zeigt ein Netzwerck ununterbrochener, zusammenhängender Fasern.

Fall 4. Kromo, war auf einer Tabakplantage in Deli auf Sumatra Kuli und litt einen Monat an unregelmäßigem Fieber. In der 2. Hälfte des Fiebermonates merkte er eine schnelle Ermüdung nach körperlichen Anstrengungen, die sich allmählich steigerte und innerhalb 2—3 Wochen derartig zunahm, daß er allein nicht mehr gehen konnte. Er wurde als arbeitsunfähig entlassen und nach Java zurückgeschickt. Im Krankenhaus stellten wir folgendes fest: Patient ist ein kräftig gebauter und gut genährter Mann, im Alter von 25—30 Jahren, er klagt über Schwere und Ameisenlaufen in allen Extremitäten. Händedruck beiderseits leicht herabgesetzt, Gang allein unmöglich, die Bewegungen der Füße, Unterschenkel und Oberschenkel, besonders die der ersteren werden schwerfällig ausgeführt, sind aber sämtlich noch möglich, eine deutliche Lähmung, ebenso wie eine Atrophie sind nicht vorhanden. Die Empfindungsqualitäten sind sämtlich an den Unterschenkeln herabgesetzt, Achilles und Patellarreflexe sind aufgehoben, Druckschmerz in allen Muskeln der Extremitäten. Herzdämpfung reicht bis Mitte Sternum. Patient ist von Zeit zu Zeit kurzatmig, Herzton rechts verstärkt, er hatte Anfälle von Beklemmung bereits auf der Reise. Puls war 96, Respiration 28 in der Minute. Am 3. Tage seiner Aufnahme erfolgte der Tod.

Sektion ½ Stunden post mortem. Leichtes Prätibialödem. Zwerchfell rechts oberer Rand, links unterer Rand der 4. Rippe. In der Bauchhöhle 200 ccm klare, seröse Flüssigkeit, im linken Brustraum 80, im rechten 45 ccm. Aus dem rechten Herzen fließen 300 ccm flüssiges Blut heraus, das linke Herz enthält nur wenige Teelöffel Blut und ist gut kontrahiert. Ostium atrioventriculare links für 2, rechts für 3 Finger durchgängig.

Herzfleisch braunrot, Epicardium stark fetthaltig. Rechter Ventrikel dilatiert, Wanddicke rechts 2, links 10—12 mm. Umfang der Arteria pulmonalis 7, der der Aorta 5 cm. Herzgewicht 295 gr. Beide Lungen klein, zusammengefallen, von weißlichgrauer Farbe. Gewicht der linken Lunge 215 gr, das rechten 245 gr. Milz 16 cm lang, 13 cm breit, 9 cm dick. Konsistenz fest, Kapsel weißgrau, Schnittfläche dunkelrot. Pulpa leicht hervorquellend. Nieren gerötet. Leber und Darm keine Abweichungen.

Im linken und rechten Ventrikel finden sich noch viele geschlängelte Muskelbündel, von denen ein großer Teil nur Längsstreifung zeigt und die Querstreifung verloren hat. Mäßige Fragmentation, ein großer Teil der Kerne hat sich nicht gefärbt und diejenigen, welche die Farbe angenommen haben, zeigen die oben mitgeteilten Formveränderungen; auffallend ist, wie dies Israel bei seinen Untersuchungen hervorhebt, die starke Lockerung der sekundären Bündel. Im linken und rechten Papillarmuskel sind nur ganz vereinzelte fragmentierte Muskelbündel zu sehen, doch sind auch hier die meisten Bündel geschlängelt und ist die Querstreifung vielfach verloren. Die Leber zeigt weite Kapillaren, leichte Fettinfiltration und einen ungeheuren Pigmentreichtum. Die Milz ist blutreich und ebenfalls sehr pigmentreich. Im Musc. tibialis anticus sinisters starke Fragmentation, Querstreifung verloren, einzelne korkzieherartige und atrophische Bündel. Im Nervus peronaeus profund. sinister keine Degeneration, der Nerv war nach Marchi, alle andern Objekt in Müllerscher Flüssigkeit fixiert.

Fall 5. Kromostiko, seit 6 Monaten krank, in den ersten 3 Monaten hatte er Fieberanfälle. Seit einem Monat leidet er an Kurzatmigkeit, einem Gefühl von Vollsein im Epigastrium. In der allerletzten Zeit hat sich Ameisenlaufen in Armen und Beinen eingestellt, sowie ein Gefühl der Schwere in den unteren Extremitäten. Händedruck leicht herabgesetzt, die Bewegungen aller vier Extremitäten frei; die Füße wurden langsam und schwerfällig bewegt. Alle Empfindungsqualitäten erhalten, bis auf den Drucksinn, der an den unteren Extremitäten aufgehoben ist. Achillesreflexe fehlen, ebenso der rechte Patellarreflex. Gang sehr steif. Milz vergrößert. Herz nach links bis über die linke Mamillarlinie, nach rechts bis zum rechten Sternalrand vergrößert. Herztöne dumpf, rechts stärker als links, Herztätigkeit beschleunigt, Puls 88, Respiration 32 in der Minute, Temperatur 36,8° C. Gesicht und beide Unterschenkel geschwollen. Kein Eiweiß im Urin. So bleibt der Zustand unter leichter abendlicher Temperatursteigerung bis zu seinem Tode, welcher 17 Tage nach der Aufnahme unter

Zunahme der Kurzatmigkeit erfolgt. Die Sektion wurde nicht erlaubt, jedoch gestattet, daß ein Stück der Nervi mediani, radiales, peronaei und tibiales herauspräpariert wurde. Die Nerven wurden in Marchi fixiert.

Es wurden folgende Nerven untersucht: Nervus medianus sinister, radialis sinister, peronaeus dexter et sinister superficialis, tibialis dexter. In keinem dieser 5 Nerven konnte Degeneration nachgewiesen werden.

Dann wurde noch die Muskulatur des linken und rechten Ventrikels von einem weiteren Fall von Beri-Beri untersucht. Im rechten Herzen starke Fragmentation. Die Primitivbündel haben, ebenso wie ihre Kerne, die Farbe gut aufgenommen. Die letzteren sind stark verändert, sehen wie aufgequollen aus, einzelne sind fragmentiert, die Querstreifung zeigen deutlich nur wenige Bündel. Im linken Ventrikel ist die Fragmentation nicht so stark als im Rechten, hier ist die Querstreifung deutlicher, die Primitivbündel liegen mehr zusammen und zeigen nicht so viel Lücken, als im rechten Ventrikel. Im rechten Ventrikel an einzelnen Stellen Kernvermehrung des interstitiellen Gewebes. Leichte Pigmentierung der Bündel sowohl im rechten wie im linken Ventrikel. In den Lungen sind die Kapillaren stark gefüllt und geschlängelt. Die Alveolarwände verbreitert, in den Alveolen eiweißhaltige Flüssigkeit, an manchen Stellen sind die Alveolarwände zerrissen oder dünn, die Alveolen vergrößert. Die Leber und Nieren zeigen einzelne nekrotische Stellen. Die Milz ist blutreich und enthält viel Pigment. Nerven und Muskeln wurden nicht untersucht. Von einem andern Fall wurde der Nervus medianus und peronaeus sinister untersucht, es fand sich keine Degeneration.

Bei Fall 3 wurde die linke Arteria tibialis antica, bei Fall 5 die Arteria radialis dextra untersucht, bei der ersteren zeigten sich auf Längsdurchschnitten durch die Tunica media die glatten Muskelzellen bisweilen durch auffallende Lücken getrennt. Da ich mir keine weiteren Objekte von kleineren Gefäßen mitgenommen habe, so wage ich aus dieser einzigen Beobachtung keinen bindenden Schluß zu ziehen. Die arteria radialis war in Flemmingscher Lösung gehärtet, der Durchschnitt zeigte verschiedene Risse, teils durch das ganze Gewebe hin, teils nur

ein Stück hinein. Da, wie ich oben mitgeteilt habe, diese Flüssigkeit bisweilen einen das Gewebe schädigenden Einfluß besitzt, so möchte ich auch hier mich eines Urteils enthalten. Die an den großen Gefäßen beschriebenen Veränderungen sind bereits früher an Aneurysmen, welche nicht auf arteriosklerotischer Grundlage beruhen, von Manchot, später in kalkhaltigen Lungen von Davidsohn beschrieben wurden.

Ich möchte besonders hervorheben, daß keiner der oben beschriebenen Fälle an Krämpfen der Extremitätenmuskulatur gelitten hat, eine Erscheinung, welche ich selbst unter mehreren Tausenden von Beri-Berifällen niemals beobachtet habe und die jedenfalls zu den größten Seltenheiten gehört.

In früheren Arbeiten über Fragmentation ist von verschiedenen Beobachtern, wie Oestreich und Tedeschi, betont worden, daß die Fragmentation am linken Papillarmuskel, wenn sie irgendwo am Herzen gesehen wird, stets vorkommt, und ferner, daß im allgemeinen die Papillarmuskeln am häufigsten und intensivsten und darnach erst die Ventrikel erkranken. Diese Beobachtungen können wir am Beri-Beriherzen nicht bestätigen. Der Teil des Herzens, welcher am heftigsten erkrankt, ist zweifellos der rechte Ventrikel. Der linke Papillarmuskel erwies sich in einem unserer Fälle nicht fragmentiert, während der rechte und linke Ventrikel diese Veränderung sehr deutlich zeigten. Von einer Untersuchung des Rückenmarks ist in unsern Fällen Abstand genommen, da von früheren Beobachtern in keinem einzigen Falle irgendwelche Veränderungen festgestellt wurden.

Aus den mitgeteilten Fällen geht mit Sicherheit hervor, daß die wichtigste Gewebsveränderung in der quergestreiften Muskulatur und dem elastischen Gewebe der großen Gefäße, besonders der Arteria pulmonalis gelegen ist und daß ein typischer Fall von Beri-Beri, wie die erwähnten Fälle sämtliche sind, ohne eine deutliche Erkrankung der peripherischen Nerven verlaufen kann, daß das Wesen der Beri-Beri deshalb niemals, wie dies seit 20 Jahren angenommen wird, in einer Erkrankung der peripherischen Nerven bestehen kann; denn das Wesen einer Krankheit muß in allen Fällen, besonders bei denjenigen welche mit dem Tode enden, in unverkennbarer Deutlichkeit

nachzuweisen sein. Diese Beobachtungen veranlassen mich einige kritische Bemerkungen über die bisherigen Untersuchungen der Beri-Beri hinzuzufügen.

Wenn man, wie Virchow dies zu tun pflegte, die Krankheit als ein „Leben unter gefährlichen Verhältnissen“ auffaßt und demnach unter dem Wesen einer Krankheit die Veränderungen der Gewebe versteht, welche diese Gefahr bedingen, dann haben wir das Wesen der Beri-Beri in den Veränderungen des Herzens und Gefäßapparates zu suchen, denn nicht die motorischen Störungen der Extremitäten sind es, an denen der Kranke zugrunde geht, sondern diejenige des Herzens und des Gefäßsystems, welche diese Lebensgefahr bedingen, sie besitzen für den Ausgang der Krankheit die hervorragendste Bedeutung, denn wenn das Herz intakt ist, dann kann man, leidet der Kranke auch an den schwersten motorischen und sensiblen Störungen aller Extremitäten, den weiteren Verlauf ohne Sorge um das Leben des Patienten abwarten; zeigt das Herz aber auch nur die geringste Abweichung, dann dürfte kein Arzt einen günstigen Verlauf mit Sicherheit vorhersagen können.

Wenn es also gelingt anatomische Veränderungen am Herzen und Gefäßapparat nachzuweisen, welche uns die klinischen Erscheinungen zu erklären imstande sind und in derselben Form, wie am Herzen und Gefäßen auch an den Extremitäten vorkommen und in einer Verbreitung sich zeigen, daß der Satz „a potiori fit denominatio“ Anwendung findet, dann ist das Wesen der Beri-Beri erforscht.

Stellen wir nun die Frage, ob die Forscher, welche das Wesen der Beri-Beri in einer Erkrankung der peripherischen Nerven sehen, diese Forderung erfüllt haben?

Bevor Scheube und Bälz ihre Untersuchungen über Beri-Beri veröffentlichten, gingen die Ansichten der Ärzte über das Wesen dieser Krankheit auseinander. Die einen hielten dieselbe für eine Erkrankung des Blutes, andere für eine Rückenmarkserkrankung, Wernich stellte krankhafte Spannungsverhältnisse in den Arterien fest. Im Jahre 1881 schien durch Scheube und Bälz die langersehnte Auflösung des Beri-Berirätsels gefunden zu sein. Scheube beschrieb im deutschen Archiv für klinische Medizin, Bd. 32 drei Fälle, welche jedoch für unsere

Betrachtungen deshalb auszuschließen sind, weil bei dem ersten die Nerven nicht untersucht wurden und die beiden andern Fälle mit Syphilis und Typhus kompliziert waren, Krankheiten, welche an und für sich multiple Neuritis hervorzubringen imstande sind und für die Entscheidung der Frage, ob das Wesen der Beri-Beri in einer multiplen Neuritis bestehe, recht unglücklich gewählt waren. Scheube ging deshalb nach Niederländisch-Indien, wo er an einer weiteren Reihe von Beri-Berifällen seine Untersuchungen fortsetzte. Er machte im ganzen, in Japan und Niederländisch-Indien, 20 Sektionen, bei 4 von diesen 20 Fällen wurden die Nerven nicht untersucht, 2 schließen wir wegen Syphilis und Typhus aus, so daß für unsere Besprechung 14 in Betracht kommen. Bei 9 hat Scheube die Herznerven untersucht, sie zeigten unregelmäßige Konturen, Einschnürungen, Varikositäten, Zerklüftung und Zerfall des Markes, er bezeichnet diese Veränderungen der Herznerven als leichte. Scheube bediente sich bei seinen Untersuchungen der Osmiumsäure, wie lange er die Nerven damit behandelte, gibt er nicht an. Die Osmiumsäure spielt auch heute noch, wie vor 20 Jahren, eine große Rolle bei Nervenuntersuchungen, man bedient sich ihrer gern zum Nachweis frischer Degeneration des Markes, welches in Kügelchen zerfällt und durch dieselbe schwarz gefärbt wird und da ist es recht auffallend, daß bei der Beschreibung der untersuchten Herznerven bei keinem einzigen von diesen schwarzen osmierten Fettkügelchen gesprochen wird, es ist immer nur die Rede von den oben angegebenen Veränderungen wie Zerklüftungen, Einschnürungen u. s. w.

Bei 9 Fällen untersuchte er die Unterschenkelnerven und zwar bei 5 je einen Muskelnerv, in 4 Fällen mehr oder weniger zahlreiche Nerven. Auch bei der Beschreibung der Unterschenkelnerven fehlen Angaben sicherer eingetretener Degenerationsprodukte mit Ausnahme von No. 4, 5 und 15, wo das Mark glänzende Körnchen und einzelne schwarze Kugeln enthielt. Unter 15 Fällen, bei denen er die Herzmuskulatur untersuchte, fand er bei 10 starke diffuse, in den übrigen mäßige Fettmetamorphose der Herzmuskulatur, und es ist zweifellos, daß nach seiner Beschreibung das Herzmuskelleiden viel stärker entwickelt war als die Erkrankung der Herznerven, welche er selbst als

leichte bezeichnet. An einer andern Stelle behauptet er, daß die Erscheinungen vonseiten des Herzens auf die Beteiligung der Vagi zurückzuführen sind.

Man hat an Tieren, besonders an Vögeln, den Einfluß der Funktionsausschaltung des Vagus nach Durchschneidung desselben studiert und gefunden, daß eine akute starke Fettmetamorphose der Herzmuskulatur entsteht und es würde, wenn man diese experimentell gewonnene Tatsache auf das Beri-Beriherz überträgt, eine leichte Vagusveränderung eine schwere Herzmuskelerkrankung zur Folge gehabt haben. Auf diese von Scheube beschriebenen leichten Veränderungen an den Vagi komme ich unten noch einmal zurück.

Die Durchschneidung anderer peripherischer Nerven hat für die betreffenden Muskeln ebenfalls bestimmte Veränderungen zur Folge, die sich von denjenigen nach Vagusdurchschneidung unterscheiden. Mantegazza fand eine einfache Atrophie, bei der hypertropische Fasern nicht fehlten. Erb kam 1868 und 1869 zu demselben Resultat. Vulpian gibt als Haupterscheinung Atrophie und völliges Schwinden der Muskulatur unter Kernwucherung und Bindegewebsvermehrung, sowie Fettbildung an, ebenso sah Kraus Atrophie. Ricker hat in seiner Dissertation 1893 eine einfache Atrophie beschrieben, ebenso Stier, Ricker und Ellenbeck.

Unter 9 Fällen, bei denen Scheube die Muskulatur der Unterschenkel untersuchte, fand er bei 7 Fettmetamorphose, bei 5 schmälere Bündel als in normalem Zustande, bei 2 fibrilläre Zerklüftung. Wenn als Resultat der Durchschneidung peripherischer Nerven keine Fettmetamorphose, sondern übereinstimmend sich eine Atrophie ergibt, so ist es richtiger die parenchymatösen Veränderungen nicht, wie es Scheube tut, abhängig von der Erkrankung der Nerven machen zu wollen, sondern dieselben als primäres Muskelleiden aufzufassen. Scheube teilt in der betreffenden Arbeit mit, daß in allen Fällen die untersuchten Nerven eine mehr oder weniger starke Degeneration darboten, deren Grad den während des Lebens vorhandenen Lähmungserscheinungen entsprach. Leider gibt er keine Krankengeschichten und damit keinen Beweis für diese Behauptung. Auch nach der Ansicht von Bälz sind die peri-

pherischen Nerven der Hauptsitz der Erkrankung. Man findet nach ihm eine Degeneration derselben analog derjenigen, welche nach Durchschneidung von Nerven eintritt, d. h. es kommt zu einem Zerfall des Markes mit Kernwucherung, in chronischen Fällen fand er eine „gallertig aussehende Wucherung der Neuroglia und die Nervenfasern atrophisch". In einem untersuchten Vagus war das Mark in einen Detritus von kleinen fettkörnerähnlichen Partikeln zerfallen, die sich aber mit Osmiumsäure nicht deutlich färbten und auf Essigsäurezusatz nicht aufhellten. Die Fettmetamorphose der Herzmuskulatur hat er teils vermißt, teils fand er sie besonders am rechten Herzen ausgeprägt. Bei der Untersuchung der Skeletmuskulatur fand er in einzelnen Fasern Verfettung und Trübung oder eine der colloiden Degeneration ähnliche Beschaffenheit, die meisten Fasern waren kaum halb so breit als die normalen, ferner einen Zerfall in Längsbündel. Bälz gibt in seiner Abhandlung nur die Resultate seiner Untersuchungen, er teilt nirgends mit, wie viel Fälle er untersucht, auf welche Weise er die einzelnen Objekte behandelt, in welcher Ausdehnung er die einzelnen Veränderungen gefunden hat. Es ist dies recht zu bedauern, da man schwer zu einem Urteil über die Ausbreitung der Nervendegeneration, sowie über den Wert seiner Untersuchungen gelangt.

Nach Scheube und Bälz sind es hauptsächlich die Untersuchungen der Holländer Pekelharing und Winkler, welche uns weiter beschäftigen sollen. Sie wurden im Jahre 1885 von der holländischen Regierung nach Indien geschickt, um das Wesen und die Ursache der Beri-Beri zu erforschen, die auf dem Kriegsschauplatz in Atjeh in nie vorhergesehener Heftigkeit herrschte. In einem Werk „Onderzoek naar den aard en de oorzaak der Beri-Beri" haben die Verfasser ihre Erfahrungen niedergelegt. Sie erklären die Beri-Beri für eine multiple Neuritis und zwar für eine primäre Degeneration der Nervensubstanz. Sie wählten sich für ihre Untersuchungen besonders die Nervi tibiales und peronaei, weil an den Unterschenkeln, mit Ausnahme des Herzens, die krankhaften Erscheinungen besonders deutlich zu erkennen sind. Sie gaben der Zerzupfungsmethode der Nerven in Nelkenöl, nach vorhergegangener Härtung in Osmiumsäure und Alkohol, den Vorzug vor der Einbettung in

Celloidin oder Paraffin, die jedoch auch angewandt wurde. Sie fanden klumpige und schaumige Degeneration. Bei der ersten war die Markscheide in mehr oder weniger große zusammenhängende Klumpen zerfallen, bei der letzteren war das Mark beinahe ganz verschwunden, meist fanden sich kleine schwarzbraune oder schmutziggelb gefärbte Kügelchen, welche mit einer Schaum ähnlichen, sich mit Karmin leicht rot färbenden Masse vermengt waren. In den atrophischen Fällen fanden sie außerdem Kernvermehrung als Zeichen der Regeneration; sie untersuchten von 85 Fällen nur bei 5 die verschiedenen Endzweige der Nervi vagi. In dem Vagusstamm von 2 Fällen fanden sie lokale Verdickungen der Axenzylinder, dann eine Anzahl Fasern, welche mit körnigem Detritus erfüllt waren, sowie die Anzahl der dicken Fasern geringer als in einem normalen Vagus. Die Veränderungen der Skeletmuskulatur bestanden in körniger Trübung, wachsartiger Degeneration, auch atrophische Fasern wurden beobachtet. Am Herzen fanden sie nur geringe Veränderungen. die Fettmetamorphose war äußerst gering, die Querstreifung erhalten. Es ist aus ihren Angaben nicht ersichtlich, ob bei allen untersuchten Fällen diese geringe Fettmetamorphose der Herzmuskulatur vorhanden war, oder ob auch an einzelnen Herzen keine Veränderung festzustellen war. Überhaupt leidet die Arbeit von Pekelharing und Winkler, wie die von Bälz, an dem großen Übelstande, daß sie nur die Resultate ihrer pathologischen Untersuchungen mitteilen, sie beschreiben nirgends die bei jedem einzelnen Fall gefundenen Veränderungen, so daß man nicht in der Lage ist sich über die Ausbreitung dieser Veränderungen an Nerv und Muskel zu orientieren. Das ist aber eine Forderung, welche man an jeden Forscher stellen muß, der es unternimmt, die Frage zu beantworten, ob das Wesen der Beri-Beri in einer multiplen Neuritis besteht, denn er hat nicht nur nachzuweisen, daß Veränderungen an den Nerven vorhanden sind, sondern auch vor allem, in welcher Ausbreitung dieselben vorkommen, ob nach dem Satz „denominatio fiat a potiori" die Beri-Beri eine Erkrankung der peripherischen Nerven genannt werden darf. Diese Forderung haben weder Pekelharing und Winkler, noch Bälz erfüllt.

Ich habe oben bereits erwähnt, daß sich diese Forscher, wie

auch Scheube, mit Vorliebe bei der Untersuchung der Nerven der Zerzupfungsmethode bedienten. Die Nerven wurden in einprozentige Osmiumsäure gehärtet, mit Alkohol weiter behandelt und dann in Glycerin oder Nelkenöl untersucht. Scheube beschreibt die Veränderungen an den Nervi vagi als „leichte", sie bestanden in Unregelmäßigkeit der Konturen, Einschnürungen, Varikositäten und Zerfall des Markes in längliche Stücke und Kugeln. Auch bei einer Anzahl Unterschenkelnerven werden nur diese Veränderungen erwähnt, wie bei No. 7, 10, 13, 14. Pekelharing und Winkler haben eine klumpige Degeneration der Nerven beschrieben, welche zum Teil der von Scheube als „leicht" bezeichneten Veränderungen entspricht.

Ich habe im Pathologischen Institut in Berlin diese Untersuchungsmethode der Nerven nachgeprüft. Verschiedene Nerven von 10 Individuen, welche nicht an multipler Neuritis gelitten hatten, wurden in 1 pCt. Osmiumsäure 24 Stunden gehärtet, dann wurden dieselben in Alkohol entwässert und in Nelkenöl oder in Glycerin zerzupft, um festzustellen, ob etwaige Formveränderungen zu erkennen waren, welche den von Scheube, Pekelharing und Winkler festgestellten glichen. Es wurden verschiedene Nervi vagi untersucht, ferner Muskeläste der Nerven der Unterschenkel, dann Äste des Splanchnicus. Die Zerzupfung wurde so vorsichtig wie möglich ausgeführt.

Es hat sich nun ergeben, daß sämtliche Formveränderungen des Markes, welche von Scheube an den Nervi vagi beschrieben und in seiner Arbeit über Beri Beri auf Tafel I No. 1—3 und von Pekelharing und Winkler auf Tafel II, Figur 3 (a, b) und 4 abgebildet und als klumpige Degeneration beschrieben wurden, bei den von mir untersuchten Nerven in allen Fällen ebenfalls festgestellt wurden, so daß es durchaus unrichtig ist, wie Scheube, Pekelharing und Winkler dies tun, aus diesen Veränderungen auf eine Nervenerkrankung schließen zu wollen. Wahrscheinlich handelt es sich um postmortale Veränderungen oder um Einwirkung der verschiedenen Fixationsflüssigkeiten: der Osmiumsäure und des Alkohols oder um Veränderungen, welche die Zerzupfung zur Folge hat. Mit diesem Befunde wird der Beweisführung von Scheube, Pekel-

haring und Winkler eine wesentliche Stütze entzogen.

Man kann nun, wie ich dies bereits oben geäußert habe, in den Arbeiten der genannten Autoren, nicht mit Sicherheit ersehen, in welcher Ausbreitung die genannten Formveränderungen des Markes bei den einzelnen Fällen vorkommen, da weder Pekelharing und Winkler, noch Bälz genauere Angaben darüber machen. Scheubes Beschreibungen dagegen lassen dies zu und da möchte ich noch einmal hervorheben, daß sämtliche Veränderungen an den Nervi vagi und einzelnen Unterschenkelnerven zu diesen, für „krankhaft gehaltenen", aber keineswegs in dieses Gebiet gehörenden Erscheinungen gehören. Jedenfalls ist damit der Schluß gerechtfertigt, daß von einem überzeugenden Beweise, daß das Wesen der Beri-Beri in einer Erkrankung der peripherischen Nerven bestehe, nicht die Rede sein kann.

Es soll damit nun keineswegs der Zweifel ausgesprochen sein, daß eine Degeneration peripherischer Nerven bei Beri-Beri vorkomme, wir werden weiter unten sehen, daß eine Schädigung gerade der feineren Muskelnerven, als Folge der primären Muskelerkrankung sehr wahrscheinlich ist.

Außer den Arbeiten der erwähnten Autoren möchte ich weiter Wernich anführen, welcher in einem Falle körnige Trübung und Verfettung des Herzfleisches, Anderson, welcher in einem Falle nichts Krankhaftes an der Herzmuskulatur fand. Simons konnte in 2 Fällen Degeneration der Herzmuskulatur nachweisen. Miura teilt in seiner Arbeit mit, daß die Nerven der an akuter Kakke gestorbener Fälle gesund befunden wurden, unter 4 Fällen fand er nur einmal Fettmetamorphose der Herzmuskulatur, sonst ließ sich an sämtlichen Herzpräparaten keine besondere pathologische Abweichung nachweisen, die Skelettmuskulatur zeigte parenchymatöse Veränderungen, kolloide Enartung, ferner spiralige Bruchlinien und Scheiben, in denen die Muskelzellen zerfallen waren. Haga fand in 8 Fällen die Nervi vagi, phrenici und ischiadici gesund, die Skelettmuskulatur war dagegen mehr oder weniger fettig degenerirt, die Herzmuskulatur zeigte in allen Fällen starke Fettmetamorphose.

Wenn wir die bisherigen Untersuchungen über Beri-Beri

überblicken, dann finden wir Autoren, welche eine Degeneration der Nerven nachwiesen. Andere, welche diesen Befund nicht erheben konnten, die einen fanden keine, andere geringe, wieder andere schwere krankhafte Veränderungen an der Herzmuskulatur, welche aber zum großen Teil nicht mit einer Nervendegeneration in Verbindung gebracht werden konnten. Alle Autoren fanden Veränderungen an der Skelettmuskulatur, kein einziger hat eine befriedigende Erklärung für die schweren klinischen und anatomischen Erscheinungen gegeben, welche am Herzen und Gefäßen im Vordergrunde stehen und diejenigen, welche die Beri-Beri für eine multiple Neuritis erklären, stehen mit dem klinischen Bilde der letzteren in vollem Widerspruch zu dem klinischen Verlauf der Beri-Beri. Denn wenn die Beri-Beri eine multiple Neuritis sein soll, dann wird man auch erwarten dürfen, daß sie als solche verläuft und daß sich ihre klinischen Erscheinungen mit denen der multiplen Neuritis decken.

In Europa ist die multiple Neuritis nach Infektionskrankheiten keine seltene Erscheinung, und die Literatur der beiden letzten Dezennien enthält eine ganze Anzahl Mitteilungen. Es sind bei dieser Erkrankung besonders drei Erscheinungen, welche konstant wiederkehren, das sind 1. Lähmung, 2. Atrophie der Muskeln, 3. Entartungsreaktion. „Das Krankheitsbild, sagt der Entdecker der multiplen Neuritis, von Leyden, unterscheidet sich von den seit langer Zeit bekannten peripherischen Lähmungen dadurch, daß die Lähmungen der multiplen Neuritis vielfache sind und endlich dadurch, daß diese Lähmungen in der Mehrzahl der Fälle zur Atrophie führen. Die Muskeln zeigen herabgesetzte Erregbarkeit und die atrophische Entartungsreaktion."

Ich habe in der Literatur 55 Krankengeschichten auf diese hauptsächlichen klinischen Erscheinungen geprüft und festgestellt, daß in 50 Fällen vollständige Lähmungen, in 6 Fällen nur Paresen, in 48 Fällen Atrophie der Muskeln eingetreten waren. Unter 33 elektrisch untersuchten Fällen fand sich bei 30 meist totale, bei wenigen partielle Entartungsreaktion, in 3 Fällen war die Erregbarkeit auf den elektrischen Strom in mehr oder weniger heftigem Grade herabgesetzt. Von diesen 55 Fällen waren 39 an allen 4 Extremitäten gelähmt, 11 allein

an den unteren, 5 allein an den oberen Extremitäten. Nur in 4 Fällen, von denen 2 Fieberbewegungen zeigten, wurden Erscheinungen von Seiten des Herzens beobachtet. Die Sensibilität war in verschiedenem Grade herabgesetzt, in einzelnen Fällen wurden ataktische Störungen wahrgenommen. Wenn ich mit diesen 55 Fällen multipler Neuritis 97 Fälle von Beri-Beri vergleiche, welche ich in den Jahren 1894 und 1895 im Krankenhaus in Samarang beobachtete, so ergibt sich, daß nur 10 vollständige Lähmungen zeigten. 46 Fälle hatten objektiv nachweisbare Störungen der Sensibilität, 51 nur leichte Parästhesien, bestehend in Ameisenlaufen oder einem Gefühl von Schwere oder Müdigkeit, nur bei 10 fand sich deutliche Atrophie, bei 85 Herzerscheinungen, meist mit Vergrößerung oder Herzdämpfung nach rechts, in seltenen Fällen nach links, Verstärkung und Verdoppelung der Töne des rechten Herzens, speziell der Pulmonalis.

Was die Reaktion auf den elektrischen Strom betrifft, so habe ich außer diesen 97 noch weitere 39 Fälle von Beri-Beri untersucht, deren Krankengeschichten mir auf der Reise nach Europa abhanden gekommen sind, also zusammen 136. Da sich die Lähmungen vorwiegend an den unteren Extremitäten lokalisieren, wurden die Nervi tibiales, peronei und die Musculi tibiales antici untersucht. Es geschah dies mit einem galvanischen Apparat von Stöhrer, einem Galvanometer mit Rheostat und einem Dubois-Reymondschen Schlittenapparat. Mit dem galvanischen Strom wurde mit einer Elektrode von 10 Quadratcentimeter die minimalste Zuckung bei Kathodenschließung bestimmt. War bei dem Schlittenapparat die Rolle mit dem sekundären Strom über den Magneten geschoben, dann wurde der stärkste Strom erreicht und die Rolle stand auf 0. Zunächst wurden bei 20 gesunden Individuen die Normalwerte für beide Stromarten bestimmt.

Sie schwankten für die

	Nervi peronaei		Nervi tibiales	
	rechts	links	rechts	links
v. 1½—6½ milliampères	2—6½ ma.		3—7½ ma.	3—8 ma.
49—55 Rollenabstand	37—67 R.A.		38—61 R.A.	36—55 R.A.

Musculi tibialis antici	
rechts	links
3—9½ ma.	3½—7½ ma.
39—52 R.A.	41—50 R.A.

Nach diesen Werten habe ich die bei 136 Kranken erhaltenen Befunde beurteilt. Auch hier wurden bei jedem Kranken in verschiedenen Krankheitsperioden diese Untersuchungen angestellt und nur die Beobachtungen der schwersten Erkrankungszeit für unsere Betrachtung herangezogen. Es würde zu weit führen, diese vielen hunderte Ziffern mitzuteilen, ich beschränke mich deshalb darauf, anzuführen, daß unter diesen 136 Kranken nur 4 Entartungsreaktion zeigten, 71 litten an einer leichten, 14 an einer schweren Herabsetzung der elektrischen Erregbarkeit, bei 65 Kranken lagen die Werte für die minimalste Zuckung innerhalb der oben bei Gesunden gefundenen Werte. Von diesen 96 starben 6, nachdem sie kurz vor dem Tode elektrisch untersucht waren, es fand sich nur bei einem einzigen eine schwere Herabsetzung der Erregbarkeit auf beide Stromesarten, nämlich für die Nervi tibiales, rechts 5½ ma. und 31 R.A. für den faradischen Strom, links 10 und 10, für die Nervi peronaei, rechts 2 und 34 R.A., links 3½ ma. und 30 R.A. für die Musculi tibiales antici, rechts 11 ma. und 0 R.A., links 8 ma. und 0 R.A.

Bei den meisten elektrisch untersuchten Kranken, auch bei denjenigen mit normalen Reizgrößen, war die Kontraktion der Muskeln eine träge, bisweilen äußerst langsame, eine Erscheinung, die von Scheube, Pekelharing und Winkler in ihren Arbeiten wiederholt hervorgehoben wird und welche darauf hinweist, daß das Leiden in der Muskulatur liegt.

Wenn man nun die klinischen Erscheinungen der multiplen Neuritis mit denjenigen der Beri-Beri vergleicht, dann findet man bei jener Krankheit Lähmungen, Atrophie und Entartungsreaktion in einem so großen Prozentsatz, daß man von einer Konstanz dieser Erscheinungen sprechen darf, dagegen nur in wenigen Fällen Erscheinungen von Seiten des Herzens, während bei der Beri-Beri nur in ganz wenigen Fällen (10) vollständige Lähmung und Atrophie unter 97 und (4) Entartungsreaktion unter 136 gefunden werden, dagegen die Erscheinungen von Seiten des

Herzens überaus häufig vorhanden sind. Auch was die Sensibilität betrifft, unterscheiden sich diese Krankheiten nicht unwesentlich voneinander. Bei der multiplen Neuritis finden sich sensible Störungen stets, bisweilen in starkem Grade, sodaß sie zu ataktischen Störungen führen können, während bei der Beri Beri die objektiven sensiblen Störungen nicht selten fehlen und sonst nie zur Ataxie führen. Ein weiterer Unterschied besteht darin, daß bei der multiplen Neuritis die oberen Extremitäten viel häufiger mitergriffen sind, als bei der Beri-Beri. Unter 55 Fällen von multipler Neuritis fanden sich 44 mal Lähmungen an den oberen Extremitäten und 50 mal an den unteren Extremitäten, während bei ebensoviel Beri-Berifällen 1 vollständige Lähmung der oberen und 10 der unteren Extremitäten beobachtet wurden. Ferner ist hervorzuheben, daß bei der multiplen Neuritis die Lähmungen schneller auftreten, als bei der Beri-Beri. Die meisten Beri-Berikranken kommen, wie ich dies noch einmal hervorheben will, über einen geringen bis mittleren Grad motorischer Schwäche nicht hinaus. Man trifft nicht selten Kranke, welche im stande sind, ihre oberen und unteren Extremitäten frei bewegen zu können, wenn man sie aber auffordert zu gehen und zu stehen, dann brechen sie bei diesen Versuchen hilflos zusammen. Scheube teilt in seiner Abhandlung über Beri-Beri mit, daß unter 100 Fällen im Jahre 1880 der rudimentären Form 91, der atrophischen 6, und im Jahre 1881 der erste Form 89 und 7 der letzten angehörten. Die Fälle von „rudimentärer Form" leiden nach ihm an Verminderung der rohen Kraft an den Beinen und in geringerem Grade auch an den Armen, mehr oder weniger ausgedehnter Hautanästhesie leichtesten Grades, Empfindlichkeit einzelner Muskeln, besonders der Waden, auf Druck, Veränderungen am Herzen, Fälle demnach, wie wir hinzufügen wollen, ohne Lähmung und Atrophie, welche einer multiplen Neuritis durchaus unähnlich sind.

Es besteht bei den meisten Autoren der leicht erklärliche, aber keineswegs empfehlenswerte Gebrauch, in ihren Arbeiten immer nur die schwersten und von der Beri-Beri am längsten heimgesuchtesten Fälle zu beschreiben, welche gelähmt sind, zu Atrophie, Entartungsreaktion oder schwerer Herabsetzung der elektrischen Reizbarkeit geführt haben, und welche dann aller-

dings der multiplen Neuritis klinisch vollständig gleichen, sodaß in dem Leser, welcher die Beri-Beri nicht aus eigener Anschauung kennt oder eine nicht genügende Anzahl von Fällen beobachtet hat, die Überzeugung wachgerufen wird, daß diese Erscheinungen ein notwendiger, stets vorhandener Bestandteil des klinischen Bildes der Beri-Beri seien.

Es kann nicht genug betont werden, daß dies durchaus unrichtig ist. Diese Fälle werden dann, wenn der Exitus eintritt, mit Vorliebe für mikroskopische Untersuchungen benutzt, weil die betreffenden Autoren glauben, die bei der Beri-Beri entstandenen Gewebsveränderungen am deutlichsten ausgeprägt zu finden. Bei diesen Fällen dürfte eine Erkrankung der peripherischen Nerven aus unten weiter anzuführenden Gründen nicht zu den Seltenheiten gehören. Es ist aber durchaus der Zweifel gerechtfertigt, ob gerade diese Fälle für Untersuchungen über das Wesen der Beri-Beri als geeignet anzusehen sind.

Wenn man das Wesen der Beri-Beri, wie dies aus unseren oben mitgeteilten Fällen hervorgeht, in einer primären Erkrankung der Herz- und Skeletmuskulatur, sowie in Kontinuitätstrennungen des elastischen Gewebes in den Gefäßen, besonders in der Arteria pulmonalis und ihren Ästen erblickt, dann dürften wir bei der Erklärung der klinischen, wie anatomischen Erscheinungen nirgends auf Schwierigkeiten stoßen. Eine Veränderung der Cohäsion des elastischen Gewebes der Arteria pulmonalis und ihrer Äste wird zu einer langsameren und schwierigeren Fortbewegung des Blutes, sowie zu Stauungen im kleinen Kreislauf führen, welche nicht nur die bei Beri-Berikranken so häufigen Beklemmungen und Kurzatmigkeit, sondern auch die Hypertrophie des rechten Herzens erklären dürften, denn das rechte Herz wird durch die im kleinen Kreislauf entstehenden Widerstände zu erhöhter Tätigkeit angetrieben, welche ihrerseits die Hypertrophie zur Folge hat.

Beklemmungen, Kurzathmigkeit und Stauung im kleinen Kreislauf dürften ferner ihre Entstehung einer Erkrankung der Atmungsmuskeln selbst verdanken. Ich bin leider nicht in der Lage, den direkten Beweis hierfür zu erbringen, da ich keine

Objekte von Atmungsmuskeln konserviert habe, es würde jedoch auffallend sein, wenn bei einem so ausgebreiteten Muskelleiden die Atmungsmuskeln verschont blieben. Durch eine mangelhafte Funktion der Atmungsmuskeln wird die Sauerstoffaufnahme gehindert und die Fortbewegung des Blutes im kleinen Kreislauf erschwert.

Mit den erhöhten Widerständen und Druck im kleinen Kreislauf wird der so häufig verstärkte und verdoppelte zweite Pulmonalton erklärt. Die an der Trikuspidalklappe nicht selten zu beobachtenden systolischen Geräusche dürften durch mangelhaften Schluß dieser Klappe infolge von Überdehnung des rechten Ventrikels entstehen. Diese Dilatation des rechten Ventrikels ist als eine konstante Erscheinung an der Beri-Berileiche nachgewiesen und entsteht zweifellos durch die Erkrankung der Muskulatur, in erster Linie infolge der Fragmentation.

Die Ansicht, welche O. Israel im Jahre 1893 am Ende seiner Arbeit ausprach, daß nämlich zum Zustandekommen der Fragmentatio myorardi sowohl ein gegen das mittlere Maß erhöhte Arbeitsbelastung, als auch eine Schwächung des regulären Zusammenhanges des Primitivbündels erforderlich sei, eine Anschauung, welche Kracher experimentell bekräftigt hat, finden wir am Beri-Beriherzen aufs Neue bestätigt. Wir können mit Sicherheit annehmen, daß im Blut des Beri-Berikranken ein die Muskulatur und ihren „regulären Zusammenhang“ schädigender Stoff zirkuliert. Das erkennen wir, ganz abgesehen von der Fragmentation der Skelettmuskulatur selbst an den schweren parenchymatösen Veränderungen der Muskulatur. Durch die oben beschriebene Erkrankung der Gefäße, besonders der Arteria pulmonalis und ihrer Äste, sind erhöhte Widerstände und Druck im kleinen Kreislauf gegeben.

Wir haben deshalb beim Beri-Berikranken für den rechten Ventrikel die beiden ursächlichen Momente vereinigt, mit welchen Kracher auf leichte Weise eine Fragmentatio myocardii hervorgerufen hat, und werden die stärkere Entwicklung dieses krankhaften Zustandes gerade an dieser Stelle dem linken Ventrikel gegenüber ohne weiteres verstehen. Die Fragmentation des Herzmuskels wird uns eine Dilatation des betreffenden Ventrikels und die damit im Zusammenhange stehende,

beim Beri-Berikranken nicht selten zu beobachtende vergrößerte Herzdämpfung nach links oder rechts erklären. Sie kann uns ferner zur Erklärung der Hypertrophie selbst dienen; ich habe vor 10 Jahren den Nachweis geführt, daß man im klinischen Verlauf der Beri-Beri nicht selten Zeitpunkte von plötzlicher Verschlechterung feststellen kann, welche sich in einer plötzlich eintretenden Zunahme der Herztätigkeit teils mit, teils ohne Fieber, in einer Zunahme der Beklemmung und Kurzatmigkeit, in einer Zunahme der motorischen Schwäche zu erkennen geben. Diese Zeiten von Verschlechterung sind dann gefolgt von solchen, in denen sich der Kranke wohler fühlt, und es ist die Annahme wohl zulässig, wie ich dies in der damaligen Arbeit auch hervorhob, daß das Krankheitsgift in gewissen Zeiten verderblicher wirkt, als in anderen. Stellen wir uns nun vor, daß in einem Beri-Beriherzen eine gewisse Anzahl Muskelbündel fragmentiert wird, sie werden außer Tätigkeit gesetzt, sie werden aber, wenn auch vielleicht etwas mangelhafter, als sonst, wegen Zerrung der Capillaren, die ihnen Blut zuführen, weiter ernährt, und verschwinden nicht, so wird der Herzmuskel den Ausfall der Funktion, den er durch diese fragmentierten Bündel erlitten hat, durch Zunahme von Muskelsubstanz zu ersetzen suchen, weil die Widerstände, welche durch die Fortbewegung des Blutes dem Herzen entstehen, jetzt relativ größer geworden sind, und so werden wir auch in einzelnen Fällen ohne Erkrankung der Gefäße und Widerstände in denselben eine Herzhypertrophie bei Fragmentatio Myocardii uns denken können.

Die motorischen Störungen an den Extremitäten, die in wenigen Fällen eintretenden Lähmungen, die Atrophie und Entartungsreaktion können ohne weiteres auf ein primäres Muskelleiden zurückgeführt werden, wie ich dasselbe bei den oben mitgeteilten Fällen geschildert habe. Die Langsamkeit der eintretenden Lähmungen, die langsamen Zusammenziehungen auf den elektrischen Strom, weisen direkt auf dieses Muskelleiden hin.

Die sensiblen Störungen, die in den meisten Fällen nur in Parästhesien, in einer gewissen Gruppe von Fällen in objektiv nachweisbaren Veränderungen bestehen, halte ich wegen ihrer geringen Intensität für funktionelle Störungen.

Das Fehlen der Nervenveränderungen bei Fällen, welche an diesen sensiblen Störungen litten, gibt uns ein Recht zu dieser Auffassung. Es soll damit keineswegs geleugnet werden, daß in einzelnen Fällen, wo schwerere sensible Erscheinungen bestanden, eine Degeneration der Nerven eine Erklärung dafür abgeben kann.

Was fangen wir nun mit den von Scheube, Bälz, Pekelharing und Winkler gefundenen degenerierten Nerven, deren Existenz wir nicht bestreiten wollen, deren Ausbreitung im Beri-Berikranken jedoch in einer für die Diagnose „multiple Neuritis" gänzlich ungenügenden Weise untersucht ist. Nun, sie selbst haben uns zu einer Erklärung geholfen. Sie teilen in ihren Arbeiten mit, daß vorzugsweise die feineren Muskeläste der Nerven erkranken, die dickeren Nervenstämme dagegen gar nicht oder nur in viel geringerer Intensität. Wenn man unter den krankhaften Erscheinungen der Muskulatur der Fragmentation die erste Stelle einräumt, dann wird man sich vorstellen können, daß in einem Muskel, in welchem ein Teil der Muskelprimitivbündel fragmentiert ist, die an diesen Bündeln hängenden feinen Nervenfasern bei jeder Bewegung einer Zerrung und einem Druck unterworfen sind, der sich natürlich auch auf die größeren Äste fortpflanzt. Damit würde nicht nur eine ganze Anzahl sensibler Störungen, wie Schmerzen und Parästhesien erklärt, sondern wir werden in diesem mechanischen Insult zum Teil die Ursache einer organischen Schädigung sehen können. Ich sage zum Teil, denn es ist kein Grund vorhanden, die Ansicht von der Hand zu weisen, daß der giftige Stoff, welcher beim Beri-Berikranken so zahlreiche Veränderungen zu Wege bringt, nicht auch bisweilen Nervenfasern zur Degeneration führen könne.

Es gibt eine epidemiologische Erscheinung, für die man bisher vergeblich eine Erklärung gesucht hat, und welche man in den Kolonialberichten der verschiedenen Länder immer wieder angeführt findet. Es ist dies das Vorherrschen der Beri-Beri unter Soldaten, Kulis und Gefangenen, also Menschengruppen, welche vorzugsweise für körperliche Anstrengungen bestimmt sind. Ich möchte heute den Versuch machen, die von mir zuerst als Haupterscheinung erkannte und bisher bei Beri-Beri

noch nicht beschriebene Fragmentation der quergestreiften Skelettmuskulatur mit dieser epidemiologischen Tatsache in Zusammenhang zu bringen. Es ist ohne weiteres zuzugeben, daß der Riß in der Herz- oder Skelettmuskulatur sowie an der elastischen Faser in letzter Instanz durch Bewegung und zwar wahrscheinlich durch eine intensive Zusammenziehung des betreffenden Muskels zustande kommt, und deshalb finden wir die Fragmentation hauptsächlich an den Stellen, welche im menschlichen Körper am meisten einer stetigen oder häufigeren Bewegung unterworfen sind, nämlich dem Herzen, Gefäßen und den unteren Extremitäten. Bei den oben genannten Menschengruppen werden nun gerade diese Teile des Körpers in besonders starkem Maße angestrengt. Der Soldat, der arbeitende Kuli und Gefangene verlangen von ihrer Herzmuskulatur und ihren Gefäßen größere Bewegung und Tätigkeit, als der in den Dörfern unter gewöhnlichen Verhältnissen lebende Eingeborene, sie strengen aber — und dies gilt besonders für den Soldaten, — ihre unteren Extremitäten mehr an, als die oberen, und das wieder würde uns eine Erklärung für die Erscheinung abgeben, daß die unteren Extremitäten bei Beri-Beri viel häufiger erkranken, als die oberen.

Wenn man der Beri-Beri einen Namen geben will, so würde „Muskelbruchkrankheit“ am passendsten sein. Wir wollen sie jedoch mit Rücksicht auf die andern parenchymatösen Veränderungen am Muskel lieber „Polymyositis“ oder nach dem Vorgang von Renaut „myosite segmentaire“ nennen.

Es entsteht die Frage, ob alles, was man bis jetzt Beri-Beri genannt hat, aus der Erkrankung, welche ich mit dem Namen „Polymyositis“ belegt habe, besteht, oder ob nicht auch echte Fälle von multipler Neuritis in tropischen und subtropischen Gegenden vorkommen, welche bis jetzt zur Beri-Beri gezählt wurden. Ich möchte diese letztere Frage bejahen, schon deshalb, weil die multiple Neuritis nach Infektionskrankheiten nicht zu den Seltenheiten gehören und Infektionskrankheiten in Ländern, wo Beri-Beri herrscht, häufig beobachtet werden. Diese Scheidung von Polymiositis und multipler Neuritis in tropischen und subtropischen Ländern müssen weitere Beobachtungen herbeiführen.

Am 14. November letzten Jahres wurde er von einem heftigen Erbrechen befallen, bei dem er eine große Menge gelblicher Massen von sich gab. Seither hat er nicht mehr erbrochen, auch hat er nicht bemerkt, daß mit dem Stuhl Blut oder schwarze Massen abgingen. Die Urinmenge hat seit dem Erbrechen langsam abgenommen, der Urin hat ein sehr trübes Aussehen. Der Schmerz im Hypochondrium ist so stark geworden, daß er dem Kranken jeden Schlaf genommen hat.

Status praesens: Mann von gutem Körperbau, aber stark heruntergekommen. Subkutanes Fettgewebe sehr spärlich, dünne Muskulatur. Haut ein wenig trocken, aber noch glatt, von fahlem Aussehen. Lymphdrüsen nicht vergrößert, auch nicht in der linken Fossa supraclavicularis. Abdomen geschwollen, zeigt bei der Betrachtung auf der linken Seite eine Auftreibung, unter welcher man eine Masse fühlt, die, unregelmäßig gestaltet, sich nach dem Rücken hinzieht und nach vorn bis über die Nabelgegend hinausreicht.

Die Masse ist deutlich zusammengesetzt aus einer Menge dicker Knoten, deren Ausgangspunkt die linke Regio mesogastrica ist; einige solcher anscheinend freien Knoten findet man auch unterhalb des Nabels und auf der rechten Seite. Die ganze Masse bewegte sich mit der Respiration, aber noch mehr war sie durch Drücken nach den Seiten hin zu verschieben. Nach hinten erreicht sie die hintere Axillarlinie, nach unten berührt sie die Crista iliaca und erstreckt sich bis etwa zwei Querfinger breit über die linke Spina iliaca. Nach rechts überschreitet sie die Mittellinie, jenseits welcher sich, wie gesagt, einige freie Knoten befinden. Überall fühlt man, sowohl an den Rändern wie an der Oberfläche der Masse, Höcker und Einziehungen.

Zwischen der oberen Grenze der Geschwulst und dem Rippenbogen kann man die Finger einer Hand hineinlegen und bemerken, wie die Massen sich nicht nach oben, wohl aber in die Tiefe fortsetzen. Bei rechter Seitenlage fällt der Tumor nach rechts hinüber; wenn man dann an seiner oberen linken Grenze perkutiert, so hört man an der vorderen unteren Milzgrenze in einem drei Querfinger breiten Raume tympanitischen Schall. Die Milzgrenzen sind: nach vorn in der hinteren Axillarlinie, nach oben im 8. Interkostalraum, nach unten im 10. gelegen, die Milz also im ganzen etwas nach oben verschoben.

Vor dem Tumor konnten wir keine Darmschlingen fühlen, auch kein Gurren, trotz seiner großen Unregelmäßigkeit lag der Tumor unmittelbar der vorderen Bauchwand an. Bei Berührungen ist der Tumor schmerzhaft. Beim Aufblasen des Dickdarms ändern sich die Lageverhältnisse der Geschwulstmassen nicht, es bleibt alles, wie es war, nur wird die Breite des tympanitischen Schallbezirkes etwas größer, auch rücken die kleinen, nach rechts und unterhalb der Hauptmasse gelegenen Knoten anscheinend ein wenig von der Bauchwand ab, bleiben aber deutlich fühlbar.

Die Leber liegt innerhalb der normalen Grenzen.

Geringe Menge Flüssigkeit in der Peritonaealhöhle.

Thorax ohne Besonderheiten, außer leichtem, chronischem Bronchialkatarrh.

Blutuntersuchung: nichts Besonderes, Hämoglobin zwischen 60 und 65.

Zahl der roten Blutkörperchen, in 1 cmm, 3780000, die der weißen 6000; Verhältnis der weißen zu den roten wie 1 : 630

Urin-Analyse: Aussehen trübe, Farbe dunkelgelb. Spec. Gew. 1025. Reaktion leicht sauer. Eiweiß ½ pro mille. Gallenpigment. Indican ziemlich reichlich. Chloride normal, Sulphate ebenfalls, Phosphate etwas vermehrt. Mikroskopisch: hyaline und granulierte Cylinder, Nierenepithelien.

Untersuchung des Auswurfs: keine Tuberkelbazillen.

Der Kranke wurde während der kurzen Zeit seines Aufenthaltes in der Klinik immer schlechter, die Gelbsucht nahm zu, die Flüssigkeitsmenge in der Bauchhöhle wuchs an. Es entwickelte sich eine Bronchopneumonie, die schnell zum Tode führte, der nach kurzer Agonie eintrat.

Die am 23. Dezember 1899 von Prof. Pianese ausgeführte Sektion ergab folgendes:

Dura mater leicht ikterisch. Große Menge Blut im Sinus longitud. superior. Pacchionische Granulationen reichlich vorhanden. Dura mater gespannt, verdickt und trübe. Starke Füllung der Venen. Vermehrung der Flüssigkeit im Durasack, sie opalesziert mehr, als in normalen Fällen. Alle Sinus an der Basis des Gehirns stark mit Blut gefüllt. Kleinhirn von normaler Form und Ausbildung. Leichte Verdickung der Arterien an der Hirnbasis, besonders in den Fossae Sylvii. Hyperämie und Ödem der Hirnsubstanz. Leichte Vermehrung der Flüssigkeit in den Ventrikeln. Stauung in den Chorioideal-Venen. Kapseln und große Ganglien ohne Besonderheiten; desgleichen Kleinhirn, außer Hyperämie und Ödem. — Lungen: die Ränder sind emphysematös. Einzelne alte, pleuritische Adhäsionen rechts. Chronischer Bronchialkatarrh. Bronchopneumonie rechts (Schluckpneumonie). Stauungsödem. — Herz: klein, mit leichter, brauner Atrophie, Endocard verdickt und ikterisch. Leichte Arteriosklerose an den Mündungen der Koronar-Arterien. Sonst nichts von Bedeutung. — In der Bauchhöhle etwa 3 Liter einer klaren, serösen Flüssigkeit von gelblicher Farbe. — Peritonaeum parietale leicht verdickt. Mitten in der in die Quere verzogenen Bauchhöhle liegt, bedeckt vom großen Netz, welches teils frei bis ins Becken hinabhängt, teils in der linken Regio hypochondrica adhärent ist, eine große Geschwulstmasse. Ihre Größe ist die eines Manneskopfes, sie hat einen schmäleren, nach rechts gerichteten Pol, der bis zur Axillarlinie reicht, und einen breiteren, unter dem linken Rippenbogen gelegenen, der sich in die Tiefe erstreckt. Diese zum Teil vom großen Netz bedeckte Masse hat transversal eine Ausdehnung von 25 cm, vertikal von 15 cm; durch sie werden die Darmschlingen nach unten ins kleine Becken und nach rechts verdrängt. Ober-

halb der Geschwulst liegt nur das Colon transversum, dessen Umfang geringer als gewöhnlich ist. Der Magen in normaler Lage, etwas dilatiert. Leber und Milz überragen nicht den Rippenbogen. — Was nun die Lage des Tumors zu den verschiedenen Organen betrifft, so sieht man, daß das Colon descendens, von dem Umfang eines Dünndarms, mit kontrahierten, verdickten Wandungen, hinter dem linken Pol des Tumors liegt. Darüber liegt die zusammengedrückte Flexura lienalis in einem zwischen Tumor und Milz freibleibenden Raume. Unter dem Colon transversum erscheint an dieser Stelle der untere Pol der linken Niere, der Höhe der neunten Rippe entsprechend. Das große Netz sitzt durch zwei Stränge links am Tumor fest, es ist in allen seinen Teilen glatt und durchscheinend, man findet in ihm keine Geschwulstknoten, außer einem haselnußgroßen in der Nähe des Magens. Zwischen Tumor und Magen verläuft das verkleinerte Colon transversum, etwas nach hinten gedrängt. Der ganze Tumor kommt aus dem Ligamentum colico-lienale hervor. — Magen: mit chronischem Katarrh, zahlreichen hämorrhagischen Erosionen, etwa 1 l schwärzlicher Flüssigkeit enthaltend. — Duodenitis chronica. — Leber etwas verkleinert, Oberfläche glatt, leicht ikterisch gefärbt. Konsistenz etwas vermehrt. Gallenblase stark ausgedehnt, Ductus cysticus durchgängig. Am Leberhilus kein Geschwulstknoten. Gallenstauung und beginnende biliäre Atrophie. — Milz leicht vergrößert, Kapsel faltig, gelblich. Splenitis interstitialis. Fibroma capsulare und Zeichen alter Hämorrhagien. Am Hilus sitzt der Tumor. — Nieren: Nephritis interstitialis. — Retroperitonaealdrüsen vergrößert.

Vom linken Hoden findet sich keine Spur, weder in der Bauchhöhle, noch im kleinen Becken, weder im linken Leistenkanal, noch in der Bauchwand.

Untersuchung der Hauptgeschwulst:

Die ganze Geschwulstmasse besteht aus Knoten und Cysten, die mit seröser Flüssigkeit gefüllt sind. Der größte Knoten erreicht den Umfang eines Fötuskopfes, hat glatte Oberfläche und liegt im linken Hypochondrium. Zwecks mikroskopischer Untersuchung werden kleine pyramidenförmige Stücke aus dem Tumor herausgeschnitten, deren Basis der Kapsel, deren abgestumpfte Spitze dem Zentrum des Tumors entspricht.

Die Kapsel besteht aus Bindegewebe, an der Peripherie finden sich einige quergestreifte Muskelfasern. Dieser Befund ähnelt sehr einem von Senftleben gemachten, bei welchem es sich um ein Rhabdomyom des Hodens handelte. Dabei waren quergestreifte Muskelfasern deutlich mit Bindegewebsfasern verflochten. Dieses Bindegewebe, welches in unserem Fall die

Knoten vollständig einschließt, wird von Fasern gebildet, die hier und da auseinanderweichen, um den Zügen von Geschwulstzellen Platz zu machen, oft aber sich teilen und von der Peripherie fortgehen, um einen Nachbarknoten zu umhüllen. In dieser Weise sieht man zwischen je zwei Knoten fibröse Septen, in denen reichlich Gefäße entwickelt sind, Arterien und Venen sowie Bündel von Bindegewebszellen. An der Grenze der Septen und Geschwulstzellen liegen ausgedehnte Blutungen. Die zentrale Geschwulstmasse besteht aus kleinen Rundzellen mit einem oder zwei Kernen, einige auch mit großem bläschenförmigen Kern.

Keine Spur einer fettigen Degeneration ist vorhanden (nach Behandlung der Präparate mit Osmiumsäure), dagegen läßt sich eine myxomatöse Degeneration in den am meisten entarteten Knoten erkennen und zwar sowohl an der in ihnen enthaltenen Flüssigkeit als auch an den Zellen.

Zwei Tatsachen ergeben sich aus der Untersuchung der Schnitte als besonders wichtig:

1. In der Mitte der Neubildung sieht man eine unvollkommen kreisförmige Figur, wie einen von zwei nicht diametral entgegengesetzten Punkten zusammengedrückten Kreis.

Umgeben von Sarkomzellen liegt außen herum eine Hülle von Bindegewebsfasern, welche das ganze Innere einschließen, an einer Stelle senken sie sich ins Innere hinein und gehen bis über das Zentrum der Figur fort. Diese Fasern umschließen Zellen, die den außen liegenden ähnlich sind, daneben auch amorphe Massen, die die innere Wand auskleidenden Zellen haben dagegen einen epithelialen Charakter. Serienschnitte zeigen wie diese Ringfigur sich verändert und vierseitig wird, die kürzeren Seiten sind abgerundet. Das Innere ist von Bindegewebe eingenommen. Schließlich sieht man eine klammerähnliche Form daraus hervorgehen, welche nur noch aus dicht stehenden Bindegewebsfasern besteht. Diese Bildungen müssen früher thrombotische Blutgefäße enthalten haben, weil man in ihrer Nachbarschaft thrombotische Gefäße findet und in einigen noch rote Blutkörperchen entdeckt werden konnten.

2. In einem weniger stark entarteten Knoten sieht man mit schwacher Vergrößerung und auch schon mit bloßem Auge M-ähnliche Figuren, dessen Schenkel aus dichterem neoplastischen

Gewebe bestehen, wie man mit stärkerer Vergrößerung erkennen kann. Mit andern Worten: das Rundzellengewebe verdichtet sich an einzelnen Stellen so, daß serpentinförmige Streifen entstehen, die keine besondere Begrenzung haben, sich aber stärker färben. Ihre Größe beträgt 470—480 μ (vergl. Fig. I). Auf dem Querschnitt sieht man an einzelnen Stellen die Spur einer ganz feinen, aus Bindegewebsfäserchen bestehenden Membran. Weiter unten werden wir sehen, wie diese Kanälchen zu erklären sind.

Unter den Tumorstücken und den hyperplastischen retroperitonealen Lymphdrüsen, die in unser Institut gebracht wurden, erregte ein Stück unser besonderes Interesse. Es hatte die Größe und Form einer Bohne, auf dem Durchschnitt war es fibrös, von fleischähnlicher Farbe. Es war ganz und gar von Peritonaeum überzogen und erregte stark den Verdacht, daß es der atrophische Hoden wäre. Einige Schnitte zeigten nach Härtung der Stücke in Müllerscher Flüssigkeit und Färbung mit Hämatoxylin-Eosin, außer den Zeichen der Neubildung, schwer diagnosticierbare Elemente, die ganz den Eindruck von Muskelfasern machten. Die Querstreifung war aber bei rascher Alkoholhärtung nicht ganz deutlich. Ich ließ deswegen andere Teile desselben Stückes mehrere Monate in Alkohol liegen, färbte nach Paraffineinbettung, mit Boraxkarmin und konnte folgendes deutlich an den Präparaten erkennen: der kleine Knoten war von ziemlich trockenem Bindegewebe umgeben, das an verschiedenen Stellen Verzweigungen ins Innere ausschickte, er setzte sich gewissermaßen aus 3 Teilen zusammen, die wir bequem jeden für sich beschreiben können:

1. Ein Teil besteht aus quergestreiften Muskelfasern, welche als Stroma die sich ins Innere ziehenden Bindegewebsfasern haben (Perimysium), wodurch größere und kleinere Bündel abgeteilt werden. Dem Auge des Beobachters geben sie ein Bild wie der Querschnitt eines tierischen Muskels. Man bemerkt in diesen Zügen Quer- und Längsschnitte von kleinen Arterien und Venen mit sehr feiner Wand und starker Füllung wohlerhaltener Blutkörperchen. An der Grenze dieses Teiles und des folgenden erscheinen neoplastische Elemente.

2. Ein zweiter mittlerer Teil ist zusammengesetzt aus

längsgetroffenen, deutlich quergestreiften Muskelfasern und neoplastischen Elementen.

3. Ein dritter Teil besteht ausschließlich aus neoplastischen Elementen (siehe Taf. XIV, Fig. 2).

Längsmuskeln sieht man nur im mittleren Teil an den Grenzen der Ringmuskeln, sie sind in Bündeln von sieben bis acht Fasern vereinigt, aber niemals so dicht, daß man nicht die einzelnen Fasern mehr erkennen könnte. Gegen den rein neoplastischen Abschnitt hin werden die Fasern isoliert und haben Zellen der Neubildung zwischen sich. Die Arterien in diesem Abschnitt sind von den Fasern durch einen ringförmigen, mit Sarkomzellen besetzten Raum getrennt.

Das neoplastische Gewebe besteht aus kleinen Rundzellen mit wenig Protoplasma und großem bläschenförmigen Kern mit 1 oder 2 Kernkörperchen. Die Grundsubstanz ist sehr spärlich, nur an einigen Stellen ist sie mehr entwickelt, die Zellen verschwinden, man sieht runde Löcher oder vollständig leere Räume. Die Gefäßentwicklung ist hier minimal, nur einzelne stark mit Blut gefüllte Venen sind vorhanden. Nichts, was an Sertolische Zellen erinnert.

Die Muskelfasern, die dem Befunde eine so große Bedeutung verleihen, verdienen eine ganz besonders genaue Untersuchung.

Wir kennen heute zwei scharf von einander geschiedene Arten von quergestreifter Muskulatur. Lorenzini war der erste, der das erkannte, aber Ranvier gebührt das Verdienst, sie genau getrennt und definiert zu haben. Er unterschied zuerst bei Nagetieren, dann auch beim Menschen rote und weiße, quergestreifte Fasern, die nicht nur durch die Farbe, sondern auch durch ihre histologische Struktur, ihren Sitz und ihre Funktion von einander zu trennen sind. In unserem Tumor haben wir verschiedene Muskelfasern gefunden, die wir als verschiedene Entwicklungsstadien der roten von Ranvier ansehen können; dagegen haben wir Fasern mit wenig, dicht unter dem Sarkolemm gelegenen, abgeplatteten Kernen, mit spärlicher Längsstreifung, mit geschlängelter Querstreifung, die von Ranvier als weiße quergestreifte Fasern beschriebenen, nirgends finden können. Die von uns gefundenen sind wohl entwickelte, quergestreifte Muskelfasern von 70—80 μ Durchmesser, mit sehr deutlicher Quer- und sehr

feiner Längsstreifung (Fibrillen). Die Geradlinigkeit der queren Streifen unterscheidet sie scharf von den weißen Muskeln. Die 4 bis 9 Kerne in jedem Primitivbündel haben keine Kernkörperchen, sie sind von ovaler Form, liegen aber nicht, wie Ranvier von den Kernen der roten Muskeln verlangt, in Furchen tief im Innern der quergestreiften Substanz, sondern oberflächlich. Das Perimysium internum geht nicht nur zwischen die einzelnen Bündel, sondern auch zwischen die einzelnen Fasern. In diesem aus lockerem Bindegewebe bestehenden Gewebe liegen Sarkomzellen. Bemerkenswert ist, daß die Muskelfasern in der Nachbarschaft dieser Sarkominfiltration in ihrer Form unverändert bleiben.

A. Fujinami beschäftigte sich mit dem Verhalten quergestreifter Muskelfasern in der Nachbarschaft bösartiger Geschwülste. Er studierte die Art, wie Sarkom- und Karzinomzellen in die Muskeln eindringen, und beschrieb die gleich dabei auftretenden Veränderungen sowie ihre späteren Schicksale. Nach seinen Untersuchungen gibt es verschiedene Wege (Lymphe, Gefäße, Sarkolemm), auf denen die Zellen in die Muskeln hineinkommen. Die Muskeln zeigen dabei alle nur möglichen Veränderungen, die man sonst nur bei den stärksten Muskelleiden trifft; sie ändern sich in Länge und Breite und zwar nicht nur infolge mechanischen Druckes, sondern auch infolge chemischer Wirkungen. Die interstitiellen Veränderungen, die in einer Rundzelleninfiltration bestehen, bemerkt man am besten in den Teilen des Gewebes, die an der Grenze des Tumors liegen. Die Zellgebilde (Sarkoliten), die sich aus veränderten Muskeln entwickeln, nehmen manchmal an der Bildung von Tumorzellen teil. Schließlich muß man eine dem Bindegewebe ähnliche Umwandlung von Muskelfasern zulassen.

In unserem Falle haben wir das nicht: die Muskelfasern sind wohl erhalten und zeigen nicht die von Fujinami u. a. beschriebenen Veränderungen. Kurz zusammengefaßt, bestehen die von mir gefundenen Veränderungen der quergestreiften Muskeln in folgendem:

1. Einige haben kein Sarkolemm.

2. Andere haben eine verzweigte Gestalt, wie man es gewöhnlich nur am Herzen und an der Zunge findet.

3. Viele sind mit Granulationen bedeckt, die sich nicht auf die Gegend der Kerne beschränken, sondern die ganze Faser ausfüllen.

4. Es liegen im Haupttumor einige Elemente, die man für embryonale Entwicklungsstufen quergestreifter Muskulatur halten kann oder für nicht vollständig ausgebildet.

Wir haben also eine vollständige Übersicht über die Entwicklungsstufen der quergestreiften Fasern. Sie bilden sich auf Kosten von embryonalen Zellen die länger werden, deren Kern ovale Form annimmt und sich vervielfältigt, allmählich geht das Protoplasma Veränderungen ein, wodurch es sich in die quergestreifte Substanz umwandelt. Während dieser Zeit wird die Zellmembran widerstandsfähiger und bildet die Hülle, das Sarkolemm. Zuerst werden nur die peripherischen Teile des Protoplasmas in dieser Weise umgewandelt, im Innern an den Kernen bleibt immer ein Rest nicht transformierten Protoplasmas zurück. Die Kerne bleiben unter dem Sarkolemm dauernd liegen, umgeben von einer spindelförmigen Masse granulierten Protoplasmas. Zuerst hat Max Schultze darauf hingewiesen.

Im Tumor finden wir auch Muskelelemente, die kaum irgendwelche Querstreifung erkennen lassen, bei denen dagegen die Längsfaserung sehr deutlich zu sehen ist. Ein großer Teil des Protoplasmas ist granuliert und nicht alles vollständig transformiert. Die Querstreifung der Fibrillen ist an einigen Stellen sehr deutlich, ich halte sie, mit Kölliker für aufeinanderfolgende Aufblähungen des Protoplasmas und nicht, wie Willis, für fehlerhafte Anordnung desselben. Die kurzen Fasern sind wie durch Gewalt zerrissen, die meisten haben stumpfe Enden, nur wenige sind spindelförmig.

Der Lymphdrüsenbefund bei Untersuchung der mesenterialen und retroperitonaealen Drüsen war folgend:

1. Bei schwacher Vergrößerung erscheinen die meisten vollkommen normal. Rindensubstanz teilweise gut entwickelt, in der Mitte liegen im Reticulum deutliche Follikel, welche oft sehr groß und mit Keimzentren ausgestattet sind. Reticulum nicht verdickt, keine Spur von Indurationen, Blutgefäße mäßig gefüllt.

Bei starker Vergrößerung: gut entwickelte Follikel, stark hervortretende Keimzentren, welche ich in dieser Weise sonst nur bei vollkommen gesunden jungen Tieren gesehen habe, denn in ihnen sieht man viele Karyokinesen, die auf eine vermehrte Tätigkeit der Zellen hinweisen, Zeichen von Kernzerstörung sind daneben nur wenig vorhanden.

2. In andern Drüsen sind außer den aufgeführten Eigenschaften deutliche Zeichen von Metastasenbildung sarkomatöser Elemente zu erkennen.

3. In keiner Drüse fanden sich quergestreifte Muskelfasern.

Bei der Untersuchung der übrigen Organe, Leber, Milz, Nieren, fanden sich keine Metastasen. Die mikroskopische Untersuchung dieser Organe, ebenso die des Herzens und der Lungen, bestätigte die grob anatomisch diagnostischen Veränderungen.

* * *

Die letzte Bemerkung im Sektionsprotokoll: Fehlen des Hodens auf der linken Seite ließ die Frage aufkommen, ob es sich wirklich um ein einseitiges Fehlen handelte, ein noch nicht oft dagewesener Befund, oder ob nicht vielmehr hier, wie so oft, ein Kryptorchismus vorläge und die Geschwulst sich im verlagerten Hoden entwickelt hätte, wie das ebenfalls schon oft beschrieben worden ist.

Denn, wenn man die Fälle von ein- oder doppelseitigem Anorchismus durchgeht, so findet man zahlreiche Irrtümer, meist handelte es sich auch dabei um Ektopie der Hoden, nicht um wirkliches Fehlen. Nach der Gruberschen Statistik vom Jahre 1868 bleiben im ganzen 23 Fälle von einseitigem Anorchismus übrig, zu denen ich noch 2 hinzufügen kann. Seitdem sind bis jetzt keine weiteren Zusammenstellungen von Bedeutung gemacht worden, die Grubersche erstreckt sich auf einen Zeitraum von über 300 Jahren. Dabei muß hervorgehoben werden, daß die meisten Befunde bei Monstren oder nicht lebensfähigen Früchten gemacht worden sind, viele auch in ganz dunklen Zeiten. Massa zitiert ein Beispiel, welches Lauth für das einzige sichere hält: es fehlten neben dem linken Hoden in jenem Falle auch die Vasa spermatica auf der linken Seite.

So selten nun aber ein, wenn auch nur einseitiger Anorchismus ist, so häufig ist die Verlagerung des Hodens. Marshall fand unter 10800 Fällen 11mal einseitigen Kryptorchismus, d. i. 1,02 ‰. In einer Stadt mit 2 Millionen Einwohner, also etwa 1 Million Männer, würde das 1000 Fälle von Kryptorchismus ergeben. Besonders ist es der linke Hoden, der davon betroffen ist, obwohl nicht alle Autoren mit Marshall, Wrisberg, Camper, Petrequin, Oustolet darin übereinstimmen. Godard fand unter 36 Fällen von Ektopie 14mal den rechten, 22mal den linken verlagert.

Wenn man als Ursache dafür die ungewöhnliche Größe des Organs, die Enge des Inguinalkanals oder seiner Orificien annimmt, so muß man meines Erachtens auch an etwaige peritoneale Adhäsionen denken, die das Herabsteigen des Organs unmöglich machen können. Die Theorie Godards, der fehlerhaften Lage und Struktur des Gabernaculum Hunteri, hat viele Anhänger gefunden. Wenn das Leitband des Hodens fehlt, wird er im Abdomen liegen bleiben. — Die Theorie gründet sich auf wenige anatomische Facta.

Betrachten wir nun die Strukturverhältnisse des in der Bauchhöhle zurückgebliebenen Organs, so finden wir die Meinungen geteilt. Godard glaubt, daß die Ektopie eine Atrophie erzeugt ohne weitere Veränderungen, so daß der Hoden, ins Skrotum gebracht, funktionsfähig sein würde. — Gombaux und Follin dagegen meinen, daß der ektopierte Hoden eine fibröse oder fettige Degeneration eingeht, bis schließlich seine eigentliche Struktur ganz verschwindet. — Monod und Terrillon erklären diese Differenzen dadurch, daß sie annehmen, in den jugendlichen Fällen Godards wären die Veränderungen, die sich im späteren Alter mit Sklerose einzustellen pflegen, noch nicht zu erkennen gewesen. Diese Annahme wird durch die histologischen Untersuchungen in beiden Arbeiten vollständig als richtig erwiesen, ebenso durch die Betrachtungen, die ich gleich anknüpfen werde. Über allem steht jedoch die von vielen Autoren gleichsam als Dogma angenommene Tatsache, daß im ektopierten Hoden häufig, sogar ziemlich sicher, maligne Tumoren gefunden werden.

Monod und Terrillon berichten über 42 Fälle bei Per-

sonen von 30—40 Jahren, bei denen maligne Tumoren im ektopischen Hoden sich entwickelt hatten.

So stark ist der Glaube, daß Ektopie für Geschwülste prädisponiert, daß Szymanowski die prophylaktische Exstirpation der verlagerten Hoden vom chirurgischen Standpunkte aus für gerechtfertigt hält.

Nach diesen allgemeinen Gesichtspunkten wollen wir nun den Sitz der Geschwulst, die Drüsenmetastasen und ihren histologischen Bau betrachten.

Der pathologische Anatom (Prof. Pianese) glaubte in unserem Fall, daß der Tumor im Ligamentum spleno-colicum seinen Sitz habe. Wir kennen drei Varietäten bei der abdominalen Hodenlage: 1) die, bei welcher der Hoden unter der Niere liegt, 2) bei welcher er im Becken liegt, und 3) die, bei welcher er dicht hinter der vorderen Bauchwand, unmittelbar neben dem inneren Leistenring sich findet. Es könnte nun jemand einwenden, der Sitz des Hodens ist hier nicht der, der sich gewöhnlich bei Ektopie findet. Auf den ersten Blick hat dieser Einwurf großen Wert. Aber der in seinem Descensus aufgehaltene Hoden braucht überhaupt keine Beziehungen zu den Orten zu haben, die der normal herabsteigende berührt; ich halte die Stelle, an welcher hier die Geschwulst gefunden ist, nicht für maßgebend, um eine sichere Entscheidung, ob die Geschwulst ein Hoden war oder nicht, geben zu können.

Der zweite Punkt die Drüsenmetastasen betreffend, ergibt meist, wenigstens zunächst, ein Befallensein der retroperitonaealen Lymphdrüsen, welche vor der Lendenwirbelsäule liegen, weil die Lymphgefäße des Hodens dort hingehen. (Ein ähnlicher Fall wurde am 9. Dez. 1894 von Prof. Cardarelli in der Klinik vorgestellt, es handelte sich um ein Karzinom des linken Hodens mit Metastasen im Adomen, man fühlte da in der Tiefe einen steinharten Tumor der unbeweglich fest vor der Wirbelsäule lag, es waren das die erkrankten, von Karzinom-Metastasen befallenen retroperitonaealen Lymphdrüsen). In den Fällen von Virchow, Leube, Friedreich wurde auch noch eine Metastasenbildung in den Supraclaviculardrüsen beobachtet, aber das ist selten (Troiser, Poncet). In unserm Falle spricht das Er-

griffensein der retroperitonaealen Drüsen jedenfalls nicht gegen die Annahme, daß der Tumor aus einem Hoden entstanden sei.

Eine sichere Entscheidung ergibt aber erst die mikroskopische Untersuchung der Geschwulst. Man darf sich nicht wundern, wenn der Tumor nicht die Struktur des Hodens zeigt. Es gibt zwar einige Fälle, in denen der ektopische Hoden funktionsfähig war, aber gewöhnlich greifen bedeutende Veränderungen Platz, die mit der vollständigen Atrophie des funktionierenden Gewebes ihre Höhe erreichen. Follin beobachtete ein vollkommenes Verschwinden des Hodens, in einigen Fällen konnte man noch an wenigen Stellen die tubulöse Struktur erkennen, aber mit Hilfe des Mikroskops sah man ein opalescierendes, gleichsam fibröses Gewebe, welches sich auch ebenso auffasern ließ.

Die Canaliculi seminiferi werden so verändert, daß sie zellig infiltrierten Fasern ähnlich sehen, schließlich erkennt man keine Kanälchen mehr und hat nur noch einfache Fasern vor seinen Augen.

Eine andere Art der Veränderung ist die fettige Degeneration. Wieder war es Follin, der bei einem atrophischen Hoden innerhalb der Albuginea eine dicke Fettmasse abgelagert fand: mit Ausnahme einer Stelle war überall die tubulöse Struktur verschwunden. Artaud und Monod bestätigen an der Hand mehrerer Fälle die Angaben Follins. Sie heben eine beträchtliche Verdickung der Albuginea hervor.

Stilling hat auf experimentellem Wege die histologischen Veränderungen des in der Bauchhöhle retinierten Hodens studiert. Er operierte an Kaninchen und ging in folgender Weise vor: er öffnete die Bauchhöhle in der Mittellinie, zog den Hoden heraus, durchschnitt die Bänder, die ihn im Skrotum zurückgehalten hatten und setzte ihn auf die Fossa iliaca. Die überlebenden Tiere untersuchte er dann nach verschiedenen Zeitstufen und konnte so konstatieren, daß die Umwandlung der Samenkanälchen sehr schnell auftritt und etwa 7—8 Tage nach der Verlagerung des Hodens beginnt die Atrophie.

Was nun die Diagnose des Tumors betrifft, so haben wir hier unzweifelhaft ein kleinzelliges Sarkom vor uns, welches, speziell in dem beschriebenen Knoten großenteils aus wohl

charakterisierten Elementen, mehr oder weniger gut entwickelten quergestreiften Muskelfasern besteht. Diese Fasern sind zu Bündeln vereinigt und durch kleine Rundzellen von einander getrennt, die den Raum des intermuskulären Bindegewebes einnehmen. Körperchen oder Zellen von rundlicher Gestalt, verschiedener Größe, mit einer streifigen oder faserigen Anordnung des Protoplasmas, die andere Autoren gesehen und für unvollständig entwickelte Muskelzellen oder Bindegewebszellen gehalten haben, habe ich trotz genauester Untersuchung nicht finden können. Trotzdem handelt es sich hier ohne Zweifel um ein Rhabdomyom (Zenker) bezw. um ein Sarcoma striocellulare (Virchow).

Bisher wurden folgende Fälle von Rhabdomyom publiziert:

1. 1849 Rokitanski: Sitz der Geschwulst in der Albuginea. Zeitschr. d. Ges. d. Ärzte. S. 331. Wien.
2. 1850 Virchow: Myocystosarkom des Eierstocks. Phys. med. Ges. zu Würzburg I.
3. 1854 Weber: Anatomische Untersuchung einer hypertrophischen Zunge nebst Bemerkungen über die Neubildung quergestreifter Muskelfasern. Dieses Archiv Bd. VII, S. 115.
4. 1855 Billroth: Hodencystoid mit quergestreiften Muskelfasern. Dieses Archiv Bd. VIII, S. 433.
5. 1856 Derselbe: Beschreibung eines dreimal operierten und dreimal recidivierten Cystomyoms der Schulter. Dieses Archiv Bd. IX, S. 172.
6. 1858 Senftleben: Cancroides Hodencystoid mit verschiedenartigen Gewebstypen. Die Muskelbündel waren mit Bindegewebsbündeln dicht verflochten. Dieses Archiv Bd. XV, S. 344.
7. 1860 Lambl: Karzinom der Tibia-Epiphyse bei einem dreijährigen Kinde. Im Stroma fand sich eine große Menge Muskelfasern. Fr. Jos.-Kinder-Spital, Prag. T. I, S. 191.
8. 1860 Billroth: Untersuchungen über den feineren Bau der Brustdrüsengeschwülste. Ein Mammasarkom bei einem 16jährigen Mädchen mit quergestreiften Zellen, dessen Aussehen ganz dem bei anderen Rhabdomyomen beobachteten entsprach. Dieses Arch. Bd. XVIII, S. 51.
9. 1862 Virchow: Cystisches Hygrom bei einem Neugeborenen. Es hatte zwischen der Analöffnung und der Hüfte seinen Sitz und enthielt Muskelfasern. Monatsschr. f. Geburtsk. Bd. XIX, S. 407.
10. 1862 v. Recklinghausen: Taubeneigroße Herzgeschwulst bei einem Neugeborenen, welche großenteils aus Muskelfasern bestand. Monatsschr. f. Geburtsk. Bd. XX, S. 1.

11. 1864 Virchow: Zwei Fälle von Herzgeschwulst, die unter dem Namen „Myoma cavernosum“ beschrieben werden. Zum Schluß der Arbeit bemerkt der Verfasser, daß in jedem der beiden Fälle die Substanz der Geschwulst dem Muskelgewebe ähnlich war, und daß sie sicher von einer Hyperplasie der Herzmuskulatur abstammte. Dieses Archiv Bd XXX, S. 468.

12. 1865 Buhl: Zwei Fälle von Rhabdomyom. Der eine bei einem Mädchen am Rücken, 14 Jahre nach der Exstirpation bildete sich der Tumor von neuem, erreichte Kinderkopfgröße, wurde wieder exstirpiert, ohne zu rezidivieren. Zeitschr. f. Biologie Bd. I, S. 263.

13. 1867 Weber: Über die Neubildung quergestreifter Muskelfasern u. s. w. Spindelzellensarkom des Uterus mit glatten und quergestreiften Muskelfasern. Dieses Archiv Bd. XXXIX, S. 216.

14. 1867 Derselbe: Über die Beteiligung der Muskelkörperchen und der quergestreiften Muskeln an den Neubildungen u. s. w. Tumor im Pectoralis maior. Dieses Archiv Bd. XXXIX, S. 254.

15. 1867 Skrzeczka: Eigentümliche kavernöse Entartung der Muskelsubstanz des Herzens. Dieses Archiv Bd. XI, S. 181.

16. 1870 Taruffi: Myom des Herzens im linken Ventrikel. Compend. di anatomia e patologia generale, Bologna. S. 311.

17. 1871 Erdmann: Kleiner Tumor an der Nase eines Kindes, Färbung und Konsistenz muskelähnlich, mit dem Mikroskop sah man quergestreifte Muskelfasern. Dieses Archiv Bd. XLIII, S. 125.

18. 1871 Virchow: Ein Tumor im Mediastinum mit reicher Entwicklung quergestreifter Muskelfasern. Dieses Archiv Bd. LIII, S. 444.

19. 1872 Eberth: Myoma sarcomatosum in der linken Niere eines Mädchens, von Mannskopfgröße. Bei genauester Untersuchung fanden sich neben kleinen zwei- oder dreikernigen Spindelzellen quergestreifte Fasern, von denen einige deutlich aus mehreren Fibrillen zusammengesetzt waren. Dieses Archiv Bd. LV, S. 518.

20. 1872 Kaschewarowa-Rudnewa: Rhabdomyoma sarcomatosum der Vagina. Nach der Exstirpation wuchs die Geschwulst wieder. Dieses Archiv Bd. LIV, S. 63.

21. 1874 Bystroumow und Eckert: Rhabdomyom des Uterus. Bündel von quergestreifter Muskulatur im rasch gewachsenen Tumor. Zwischen den Muskelbündeln einige sehr derbe und aus mehreren Fibrillen bestehende. Rudnews Journal S. 442.

22. 1874 Kunert: Über Sarcoma uteri. Arch. f. Gyn. Bd. VI, S. 115.

23. 1875 Cohnheim: Heterologe Bildung von quergestreifter Muskulatur in der Niere eines Mädchens. Die Muskelfibrillen bildeten Bündel, zwischen denen quergestreifte, spindelförmige und eine große Menge solcher Rundzellen lagen, wie man sie in Rundzellensarkomen antrifft. Dieses Archiv Bd. LXVI, S. 64.

24. 1875 Nepveau: Markschwamm des Hodens bei einem 61jährigen. Es ist nicht ganz klar, ob es sich um Sarkom oder Karzinom handelte. Viele Züge quergestreifter Muskulatur in der Nähe des Nebenhodens, der noch zu erkennen war. Möglicherweise stammten die Muskelfasern vom Kremaster ab. Der Tumor wurde für ein Rhabdomyom gehalten. Pathol. Transact. XXXIII, S. 320.
25. 1876 Kocher und Langhans: Ein Fall von Adenosarkom der Niere. Im Stroma lagen quergestreifte Muskelfasern. Deutsch. Zeitschr. f. Chirurgie LX, H. 3, 4.
26. 1877 Landsberger: Myosarcoma striocellulare der Niere.
27. 1878 Marchand: Myosarcoma striocellulare der rechten Niere. Dieses Archiv Bd. LXXIII, S. 289.
28. 1878 Rindfleisch: Rhabdomyom des retroperitonaealen Fettgewebes und der Vagina. Pathol. Gewebelehre, V. Aufl., S. 128.
29. 1879 Huber und Boström: Zur Kenntnis des Rhabdomyoms der kindlichen Niere. Deutsch. Arch. f. klin. Med. S. 205.
30. 1882 Williams: A case of myosarcoma of the kidney probably of congenital origin. Bei einem 13 Monate alten Kinde war die eine Niere vollständig von einem typischen Rhabdomyom eingenommen. Pathol. Transact. 33, S. 317.
31. 1882 Colomiatti: Contribuzione allo studio dei tumori dell' utero. Rhabdomyom des Uterus. Arch. per le scienze med. 5, S. 1.
32. 1882 Eve: Specimens of tumours composed of striped muscle and sarcome tissue (striped myosarcoma) connected with the kidney. Zwei Fälle, bei Kindern, im ersten lag die Geschwulst am oberen Pol der Niere, im zweiten im Nierenbecken. Pathol. Transact. 33, S. 312.
33. 1882 Hauser: Beiträge zur Genese des primären Scheidensarkoms. Ein Fall von Rhabdomyom der Vagina. Dieses Arch. Bd. XXXVIII, S. 165.
34. 1884 Brosin: Kongenitales Nierensarkom mit quergestreiften Muskelfasern. Dieses Archiv Bd. 96, S. 453.
35. 1885 Prudden: Rhabdomyom der Parotis. Americ. Journ. of med. sc. April.
36. 1885 Marchand: Über eine Geschwulst aus quergestreiften Muskelfasern u. s. w. Geschwulst an der Tuberositas ossis ischii eines vierjährigen Kindes. Dies Arch. Bd. 100, S. 42.
37. 1886 Ribbert: Über ein Myosarcoma striocellulare des Nierenbeckens und des Ureters. Dieses Archiv Bd. 106, S. 282.
38. 1886 Hlava: Rhabdomyom des Herzens. (Citiert von Kolisko.) Sbornik lékařský, I, H. 3, Juli.
39. 1886 Neumann: Ein Fall von Myoma striocellulare des Hodens. Dieses Archiv Bd. 103, S. 497.
40. 1887 Vincenzi, L.: Ein Fall von Rhabdomyom der Blase. Riv. clin. di Bologna No. 42.

41. 1888 Pernice: Über ein traubiges Myosarcoma striocellulare uteri. Dieses Archiv Bd. 113, S. 46.

42. 1889 Rieder: Rhabdomyom des Herzens. Jahrb. d. Hamburg. Staats-Krankenh. Bd. I.

43. 1890 Zenker: Ein Fall von Rhabdomyom der Orbita. (Der erste in dieser Region beobachtete Fall.) Dieses Archiv Bd. 120, S. 536.

44. 1890 Goebel: Myosarcoma striocellulare des Nierenbeckens. Dissertation, Bonn.

45. 1890 Arnold: Ein Fall von glykogenhaltigem Myoma striocellulare am Hoden. Zieglers Beiträge Bd. 8, S. 109.

46. 1890 Bayer: Rhabdomyoma orbitae. Nord. med. Ark.

47. 1891 Torley: Tumor des Nierenbeckens. Dissertation, Bonn.

48. 1891 Wälzholz: Tumor aus der Schläfengegend eines 1½jährigen Mädchens. Rhabdomyosarkom. Dissertation, Bonn.

49. 1891 Nannotti: Sopra un rabdomiolipoma della coscia (der Tumor bestand aus Fett und quergestreiften Muskeln). Il Morgagni XXIII, ott.

50. 1892 Hanau: Rhabdomyosarkom der weiblichen Genitalien, unentschieden, ob vom Uterus oder von einem Ovarium ausgehend. Ges. d. Ärzte in Zürich, 27. Juli 1892.

51. 1892 Targett: Congenital myxosarcoma of the neck containing striped muscle cells (der Tumor saß unter dem Kopfnicker und hatte einen Fortsatz bis zum Schulterblatt). Pathol. Transact. Bd. 43, S. 157.

52. 1892 Ribbert: Beiträge zur Kenntnis der Rhabdomyome. (Bericht über 5 Fälle, 1 in der Niere, 4 am Hoden. Außerdem neue Untersuchungen der Fälle von Torley, Goebel, Wälzholz und Eberth). Dieses Archiv Bd. 130, S. 249.

53. 1892 Pfannstiel: Das traubige Sarkom der Cervix uteri. Dieses Archiv Bd. 127, S. 305.

54. 1893 Heidemann: Myosarcoma striocellulare renis. Deutsche med. Woch. S. 267.

55. 1894 Wolfensberger: Über ein Rhabdomyom der Speiseröhre. Zieglers Beiträge Bd. 11, S. 491.

56. 1895 Brock: Ein Nierentumor mit quergestreiften Muskelfasern. Dieses Archiv Bd. 140, S. 493.

57. 1898 Pavone: Un caso di rabdomioma della vescica. Policlinico S. 263, vol. V.

58. 1899 Cantelli: Rhabdomyom des Herzens. Atti dell' academia di Medicina, 30. Juni 1899.

59. 1900 Fujinami: Ein Rhabdomyosarkom mit hyaliner Degeneration im willkürlichen Muskel. Geschwulst der Hüfte. Dieses Archiv Bd. 160, S. 203.

Wir haben also 64 Fälle im ganzen, die man nach dem Sitz in folgende Gruppen teilen kann: 8 am Herzen, 39 am Urogenitalapparat (davon 13 an der Niere, 9 am Hoden, 6 am Uterus, 3 am Nierenbecken, 3 an der Vagina, 3 an der Harnblase, 2 am Ovarium, 1 am Uterus oder Ovarium?, 1 an der Zunge, 1 an der Orbita, 15 in verschiedenen Organen außer den vorgenannten (Schulter, Tibia, Mamma, Anus, Rücken, Pectoralis major, Nase, Mediastinum anticum, Femur, Parotis, Tuberositas ossis ischii, Hüfte, Hals (unterm Kopfnicker), Speiseröhre, Schläfengegend).

Das Hodenrhabdomyom erscheint in der Häufigkeitsreihe also unmittelbar hinter dem der Niere und dem des Herzens. In den Urogenitalorganen sitzen 60 pCt. der Fälle, und zwar 13 pCt. im Hoden, 19 pCt. in der Niere. Wolfensberger hat 63 Fälle aus der Literatur zusammengestellt, von denen 38 auf das Urogenitalsystem entfallen, darunter 16 auf die Niere, 6 auf den Hoden, 5 auf das Herz; also auch nach dieser Statistik sind die Hodengeschwülste nach denen der Niere die häufigsten. Im ganzen besteht also eine Übereinstimmung zwischen den beiden Statistiken; denn Henocque, der nur 3 Fälle gelten lassen will, den von Buhl, Kaschewarowa und Erdmann, geht in seiner Rigorosität entschieden zu weit. Einige Fälle, so z. B. die von Hoisholt, Koslowski habe ich allerdings auch fortgelassen, weil es sich da um Teratome handelt, auch die bei Tieren gemachten Beobachtungen, z. B. den Fall von Kolessinokow, habe ich nicht in meine Statistik aufgenommen. Dagegen habe ich alle diejenigen Fälle hinzugenommen, in denen bei klein- oder spindelzelligen Sarkomen deutliche Mengen von quergestreiften Muskelfasern gefunden wurden, wenn sie Organe betrafen, die sonst frei von quergestreifter Muskulatur sind, und dann noch solche Fälle, bei denen eine deutliche Proliferation von Muskelfasern, oft von embryonalem Habitus, stattfand, dahin gehören die Tumoren der quergestreiften willkürlichen Muskeln und des Herzens.

Nach der Statistik ist das Rhabdomyom des Hodens nicht selten. In meinem Falle ist nun, wie schon erwähnt, keine Spur von Hodengewebe in der Geschwulst gefunden worden, aber es ist auch kein ernster Einwand zu machen, auf Grund

dessen man hier den Hoden ausschließen müßte; es gibt eben im verlagerten Hoden so starke Veränderungen, daß schließlich kein bischen von den ursprünglichen Bestandteilen des Organs mehr zu erkennen ist, ja man kann sogar viele Beobachtungen aufführen, wo die vollständige Umwandlung des Organs keine Spur von Hodengewebe mehr auffinden ließ. Ein außerordentlich gutes Beispiel hierfür ist der Fall von Jackson Clarke, welcher einen durch Gilles bei einem einjährigen Kinde exstirpierten Hoden in der Londoner Pathologischen Gesellschaft am 19. November 1895 zeigte. Der Tumor war eigroß, von der Tunica albuginea bekleidet, ohne jede Spur eines tubulösen Gewebes. Hunter sagt, der ektopische Hoden ist schon in der ersten Zeit des embryonalen Lebens mißgebildet. Vergegenwärtigen wir uns nun auf der einen Seite die Veränderungen, die die Ektopie des Hodens mit sich bringt, auf der anderen die, welche die Neubildung in ihm hervorruft, so muß jedes Erstaunen und alle Verwunderung über das Nichtvorhandensein von Hodenelementen weichen. Andrerseits gibt es in unserem Tumor Stellen und Bildungen, die man als Überreste von Hodengewebe ansehen kann. Zuvörderst die fibröse Kapsel, welche den Tumor ganz umschließt, ihr Reichtum an Bindegewebszellen und die fibrösen Septen, welche ins Innere hineingehen, erinnern außerordentlich stark an die Albuginea. In diesen Septen sind die Gefäße reichlich entwickelt, genau so, wie in den Septen des Hodens, in denen die letzten Verzweigungen der Vasa spermatica interna verlaufen. Ferner, wie soll man die dicht nebeneinander in geschlängelten Zügen liegenden Zellen erklären, wenn nicht als die letzten Ausläufer der Samenkanälchen, deren Wand absorbiert worden ist? Die neoplastischen Proliferationen an der inneren Wand der Samenkanälchen beginnen damit, daß zuerst das Lumen der Kanäle verengert und schließlich ganz ausgefüllt wird. Man sieht dann große Massen von kleinen Rundzellen, die eine sehr feine, bindegewebige Wand um sich herum haben, welche manchmal auch ganz verschwinden kann. Ich halte es für ausgeschlossen, den oben erwähnten Befund anders zu interpretieren (vergl. Fig. I, Taf. XIV). Man könnte vielleicht noch an Proliferationen der embryonalen Kanäle denken, welche nichts anderes als Reste von Samenkanäl-

chen sind, welche mit neoplastischen Zellen gefüllt, ihre Vereinigung mit dem Wolffschen Gang nicht gefunden haben oder aberriert sind.

Wie dem auch sei, immer kann nur durch den Hoden dem Befund eine plausible Erklärung gegeben werden. Und selbst wenn diese Erklärung rein hypothetisch wäre, so stehen dem die Tatsachen zur Seite, welche Pilliet und Costes bei Fällen gefunden haben, die dem unsrigen gleich waren, Fällen von Hodengeschwülsten, welche jeden Zweifel beseitigen. Ich will noch hinzufügen, daß bei verlagerten Hoden die Samenkanälchen nicht leer gefunden worden sind, sondern ihr Lumen war angefüllt mit Gerinnseln und Detritus von abgestoßenen Epithelzellen.

Der Ursprung der quergestreiften Fasern im Hoden ist in verschiedener Weise erklärt worden, die hauptsächlichsten Erklärungen lassen sich auf fünf verschiedene zurückführen:

1. Die quergestreiften Fasern kommen von einer Hyperplasie der normalerweise im Hoden vorhandenen her.
2. Sie entstehen durch Umbildung aus glatten Fasern.
3. Sie entstammen den Cremasterfasern, die sich in den Hoden einsenken.
4. Sie leiten sich von den Muskelfasern des Gubernaculum Hunteri ab.
5. Sie stehen mit embryonalen Einschlüssen oder Keimverirrungen in Zusammenhang.

Die erste Hypothese wurde von Henocque aufgestellt, er hält sie für richtig, obgleich nicht geleugnet werden kann, daß sehr oft im Hoden, ebenso wie in andern Organen, möglicherweise accidentelle, quergestreifte Muskelfasern zu finden sind, wie z. B. Capobianco und Crispino solche in der Schilddrüse, in welcher normalerweise keine existieren, gefunden haben. Von den letzten Arbeiten über die Struktur des Hodens möchte ich die von Varaglia und Serafini erwähnen, welche gestreifte Muskelfasern in der Wand der geraden und gewundenen Samenkanälchen gefunden haben.

Da es sich in unserem Falle um einen in der Bauchhöhle retinierten Hoden handelt, so ist die Ableitung der Muskelfasern vom Cremaster hier nicht in Erwägung zu ziehen.

Die von Ribbert vertretene Ansicht der Umwandlung glatter in gestreifte Muskelfasern wurde von vielen Autoren nicht geteilt und kann tatsächlich kaum acceptiert werden, weil keine Zwischenstufen oder Übergangsformen jemals gesehen worden sind. Ribbert selbst hat an der Hand neuer Fälle diese Theorie vollständig aufgegeben.

Den Ursprung auf die Muskelfasern der Media der kleinen Arterien zurückzuführen, halte ich für unangebracht, man kann diese Hypothese nicht stützen, auch besteht die Media hauptsächlich aus elastischen Fasern, will man aber diese in gestreifte Muskelfasern sich verwandeln sehen, so stößt man auf dieselben Schwierigkeiten, wie bei der vorigen Theorie.

Über zwei Hypothesen läßt sich in unserem Falle nur diskutieren, über die Ableitung der gestreiften Fasern vom Gubernaculum Hunteri und über ihre Herkunft aus embryonalen Einschlüssen. Erstere Ansicht hat Kölliker zuerst ausgesprochen, Neumann trat ihr auf Grund seines Falles von Rhabdomyom bei; er beschrieb einen Tumor bei einem dreijährigen Knaben, der Sitz der Geschwulst entsprach demjenigen Punkte am hinteren Pol des Hodens, an dem sich die Tunica vaginalis ansetzt, eine Entwicklung aus den Muskelfasern des Gubernaculum Hunteri war also wohl möglich, aber Ribbert hat erst durch mehrere Fälle dieser Theorie die notwendige Stütze gegeben. Sie in unserem Falle anzunehmen, hat seine großen Schwierigkeiten, weil 1. Ribbert nicht in allen Fällen klar und deutlich diesen Ursprung nachweisen konnte, 2. nicht alle Autoren die quergestreiften Muskelfasern in dem Leitband als vorhanden annehmen, so glaubt Hertwig, daß nur glatte Muskelfasern in ihm liegen, Kölliker will nur in den letzten Schwangerschaftsmonaten gestreifte Fasern gefunden haben (beim Weibe entspricht dem Gub. Hunteri das Lig. rotundum uteri), Beck hat gar keine gefunden. Einige andere Autoren meinen, daß die Fasern von der Bauchwand her in das Gubernaculum gelangen.

3. Die Anwesenheit embryonaler Muskelfasern ließe sich schwer erklären.

4. Es gibt im ganzen nur 9 Fälle von Rhabdomyom des Hodens. Will man da eine Lehre aufstellen, so darf man nicht gleich mit Ausnahmen beginnen. Ferner aber, wie will man

die Rhabdomyome der Niere erklären? Ribbert nimmt die gestreiften Muskelfasern aus denen des Nierenbeckens, aber das geht nicht in allen Fällen, daher gleich wieder Ausnahmen. Deswegen ist es viel wahrscheinlicher, an ein Vitium primae formationis zu denken, besonders wo die Rhabdomyome hauptsächlich im Hoden, Eierstock, den Nieren ihren Sitz haben und sich sehr ähnlich sehen, in Organen also, die einen gemeinsamen, embryonalen Ursprung haben. In anderen Fällen trägt die Jugendlichkeit der Patienten, in unserem Falle der Kryptorchismus und die Hernia congenita, zur Bestärkung dieser Annahme bei. Der erste, der diese Hypothese aufstellte, war Cohnheim. Er sagt bei der Besprechung eines Nierenrhabdomyoms folgendes:

„Wenn es aber gestattet ist, auf so dunklem Gebiete eine Hypothese zu äußern, so möchte ich daran erinnern, daß die erste Urogenitalanlage hart und unmittelbar neben den Urwirbelplatten gelegen ist, aus denen ja sehr beträchtliche Teile der Stammmuskulatur ihren Ursprung nehmen. Liegt es nicht nahe, anzunehmen, daß vermöge einer fehlerhaften Abschnürung einige von den Muskelkeimzellen sich von Anfang an der ersten Urnierenanlage beiderseitig beigemischt haben, die hernach erst in den schon fertigen Nieren, und zwar links früher als rechts zu pathologischer Entwicklung, das ist also geschwulstartiger Neubildung, gelangt sind? Mir selber scheint wenigstens eine solche Annahme mehr plausibel und unseren Gesamtanschauungen besser zusagend, als der Versuch, den Bestandteilen der fertigen Niere die Fähigkeit zu imputieren, daß sie aus sich heraus quergestreifte Muskelfasern zu produzieren imstande sein sollten."

Das Rhabdomyom oder besser das Myosarcoma striocellulare steht in der Mitte zwischen Teratom und Sarkom. Zur Genese der Teratome muß man oft eine Disturbation aller drei Keimblätter zu Hilfe nehmen, denn die Theorie eines parthenogenetischen Ursprungs stößt auf viel Widerspruch: der Ursprung der Rhabdomyome an Nieren, Hoden, Eierstock läßt sich auf eine fehlerhafte embryonale Anlage, auf eine Störung bei der Bildung des Wolffschen Körpers zurückführen.

Nimmt man eine embryonale Störung, Einschluß oder Ab-

erration, als Ursache an, so lassen sich die Rhabdomyome des Hodens bezw. Eierstocks erklären als Folgen einer Verirrung von Muskelfasern in dem Teil des Wolffschen Ganges, der später in die Ausführungswege des Hodens umgewandelt wird, die Rhabdomyome der Niere aber, wenn die Muskelfasern in dem Teile des Wolffschen Ganges sitzen, von dem aus der Ureter später entsproßt, von welchem wiederum die Ausführungswege der Niere ihren Ursprung nehmen.

Diese Hypothese findet ihre anatomische Bestätigung durch den häufigen Sitz der Rhabdomyome in der Niere und im Hoden; die Muskelfasern von Nierenbecken und Gubernaculum abzuleiten, scheint richtig zu sein, aber wie kommen sie überhaupt in den Wolffschen Körper hinein?

Der Wolffsche Körper ist aus Drüsenkanälen zusammengesetzt, welche nach einigen Autoren vom Wolffschen Gang hervorsprossen, nach andern vom Coelomepithel, während die hinter dem Wolffschen Gang gelegenen, quer dazu verlaufenden Kanäle zweifellos vom Mesoderm entstehen. Der Urnierengang entsteht vom äußeren Keimblatt und liegt dicht neben der Zellschicht, welche an die Chorda und das Nervenbündel grenzt, aus welcher sich die gesamte quergestreifte Muskulatur entwickelt.

Das Vorhandensein von Muskelfasern im Wolffschen Körper könnte mit einer Aberration von Zellen in Verbindung stehen, welche während des embryonalen Lebens durch einen Teil einer Myomere hindurchwachsen und infolge der Nachbarschaft mit dem Urnierengang in diesen eingeschlossen werden.

Als Ätiologie für die Rhabdomyome kommt daher meiner Ansicht nach hauptsächlich der fötale Einschluß eines Myomerenteiles in ein benachbartes Organ in Frage.

Zum Schluß der Arbeit erfülle ich die angenehme Pflicht, auch an dieser Stelle Herrn Professor Cardarelli für die Überlassung des Materials meinen ergebensten Dank auszusprechen.

Literatur.

1. Andry: Monatsschr. f. prakt. Dermatologie. No. 11, 1. Juni 1900.
2. Bayer: Nord. Med. Ark. XIV, 19. 1882.
3. Besaçon et Labbé: Bull. soc. anatom. 27. Mai 1898.

4. Bramann: Beiträge zur Lehre von dem Descensus testiculorum und dem Gubern. Hunteri. Arch. f. Anatomie 1884.
5. Broca: Arch. génér. de Méd. XXXI, S. 265.
6. Bochory: Contributions à l'étude des tumeurs du testicule. Thèse de Paris. 1900.
7. Cohnheim: Dieses Archiv Bd. 66. 1875.
8. Crispino: Policlinico No. 7. 1902.
9. Cuneo et Pécine: Revue de Chir. de Ollier. 7. Juli 1900.
10. Deville: Bull. de la soc. anat. de Paris. 1848. XXIII.
11. Duval: Compendio d'Istologia. Turin 1899.
12. Felizet: Soc. de Chirurg. Paris. 8. März 1893.
13. Fujinami: Dieses Archiv Bd. 161. 1900.
14. Felizet et Branca: Journal de l'anatomie et de la physiologie. Paris. 1898.
15. Le Gendre: Soc. de Biologie. 1860, 3 u. 145.
16. Le Gendre et Bastian: Soc. de Biologie. 1856.
17. Godard: Recherches teratologiques sur l'appareil séminal de l'homme. Paris. 1860.
18. Derselbe: Recherches sur les Monorchides et les Cryptorchides. Paris. 1856.
19. Griffiths: The journal of anat. and physiolog. 1893.
20. Groß: 7. französ. Chirurgen-Kongreß. Paris. 1893.
21. Gussenbauer: Zeitschrift für Heilkunde. 1881.
22. Henocque: Myome. Dictionn. des sciences médic. XI, S. 239.
23. Hoisholt: dieses Archiv Bd. 104. 1886.
24. Horand: Mém. et comp. rend. soc. de sc. méd. de Lyon. 1864, 65, S. 118—129.
25. Johnson: Med. Ch. J. London 1859.
26. Jalaquier: Soc. de Chirurg. Paris. 1. Mai 1893.
27. Kirmisson: Dictionn. des sc. méd. Paris. 1884.
28. Koslowski: dieses Archiv Bd. 148. 1897.
29. Le Dentu: Des anomalies du testicule. Paris. 1869.
30. Lücke: Die Lehre von den Geschwülsten im Handbuch der Chirurg. von Pitha-Billroth. 1869.
31. Marzuttini: Gazz. med. ital. Prov. veneta-Padova. 1864. VII. 51—54.
32. Monod et Artaud: Rev. de chirurg. 10. März. 1883-84.
33. Dieselben: Arch. gén. de méd. Paris. 1887.
34. Nicaise: Bull. de la soc. anatom. 1867, II, S. 548.
35. Porges: Verhandl. der k. k. med. Ges., Wien. 4. Juni 1897.
36. Régaud: Soc. de Biolog. Paris. 20. Jan. 1900.
37. Ranvier: Comp. rend. Acad. des sciences. 3. Nov. 1873.
38. Derselbe: ibid. 3. Jan. 1887.
39. Derselbe: Traité technique d'histologie. 1875. 1882.
40. Derselbe: Arch. de Physiol. 1884.
41. Richet: Courrier méd. XXI, S. 16. Paris. 1871.

42. Sgambati: Policlinico. V. III. Chir., 15. Febr. 1900.
43. Schäffer: dieses Archiv Bd. 110, S. 443. 1887.
44. Soupault et Labbé: Revue de Méd. No. 1, 1900.
45. Spinelli: Rev. clin. e terapeut. XV, 8. 1893.
46. Stilling: Zieglers Beitr. 15, 2. H., S. 237.
47. Szymanowski: Prager Vierteljahrsschrift. II, S. 56. 1868.
48. Varaglia: Sulla struttura della parete propria dei tubuli seminiferi retti del testicolo dell' uomo.
49. Wellmann: Würzburger Verhandl. 1859, IX.
50. Wilms: Embryome und embryoide Tumoren des Hodens, Deutsche Zeitschrift f. Chirurgie 1898, Bd. XLIX.
51. Zenker: Über die Veränderungen der willkürlichen Muskeln im Typhus abdominalis. Leipzig. 1864. S. 85.

Erklärung der Abbildungen auf Tafel XIV.

Fig. 1. Centraler Abschnitt eines im Lig. spleno-colicum gelegenen Geschwulstknotens. Man sieht Zellhaufen, in Form von Kanälen lagern sich die einzelnen Zellen nebeneinander. Schwache Vergrößerung.

Fig. 2. Schnitt aus dem metastatischen Knoten, der anfangs für den Rest des verlagerten Hodens gehalten wurde. a Peritonaeum, h Zug längsgetroffener Muskelfasern, c quergetroffene Muskelfasern, d Gefäß, von Zellen der Neubildung umgeben, e Geschwulstgewebe, f Vakuolen.

Fig. 3. Die längsgetroffenen Muskelfasern (vergl. Fig. 2h) bei starker Vergrößerung.

XXV.

Die subserösen Epithelknötchen an Tuben, Ligamentum latum, Hoden und Nebenhoden (sogenannte Keimepithel oder Nebennierenknötchen).

Von

Robert Meyer.

(Hierzu Tafel XV.)

Die epithelialen Knötchen, von denen ich spreche, bilden eine scharf charakterisierte Art subseröser Zellenanhäufungen, welche bisher nur an Tuben und benachbarten Teilen des

Ligamentum latum, ferner im Scrotalsack unter der Serosa des Hodens und Nebenhodens beobachtet worden sind, und welche sich mit den Marchandschen Nebennieren des Ligamentum latum und den korrespondierenden Nebennierenknötchen am Hoden, Nebenhoden und Samenstrang sowohl ihrer Lage, als ihrem Aussehen nach nicht vergleichen lassen.

Diese Knötchen haben das Schicksal, häufig entdeckt und sehr verschiedenfach gedeutet zu werden. Wedl[1] beschrieb 1854 papillöse Zellgewebsneubildungen auf dem Peritonaeum und ihren Übergang zu epithelialen Cysten; er handelt sie mit den Eierstockcysten zusammen ab und läßt uns im Unklaren, wie seine Befunde heutigen Tages zu deuten wären. Werth[2] hat 1887 bei Tubargravidität mit der Serosa zusammenhängende Stränge und rundliche Nester epithelialer Zellen gesehen und für gewuchertes Peritonaealepithel erklärt. Dieses ist die meiner Meinung nach erste Beobachtung unserer Knötchen und zugleich ihre richtige Deutung. Später wurden dieselben Befunde bei Tubargravidität von Dobbert[3] 1891 auf die Lymphgefäßendothelien bezogen; er hielt nämlich kleine, mit einer Schicht zylindrischer oder kubischer Zellen begrenzte Hohlräume in der Serosa für Lymphgefäße, und da er Übergänge aus diesen Cysten zu ganz mit Zellen angefüllten Spalten und soliden Zellgruppen fand, so hielt er auch diese für Lymphendothelien, Dobbert wurde hierin beeinflußt von Walker[4], welcher 1887 ebenfalls bei Tubargravidität (angeblich subserös) Spalten mit kubischem und zylindrischem Epithel bekleidet fand, in welche er Blutgefäße direkt einmünden sah. Dobbert hielt die Epithelspalten deshalb für Venen oder Lymphgefäße.

Ich will hier gleich bemerken, daß diese endothelial, zuweilen auch mit Epithel bekleideten Spalten häufig mißdeutet wurden, weil organisierte Auflagerungen als zur Tube oder zum Ligament gehörig angesehen wurden. Dieser Irrtum ist sehr leicht möglich, da die Verwachsung des Organisationsgewebes mit der Unterlage oft vollkommen ist. Nur an einzelnen Stellen bleibt das seröse Oberflächenendothel erhalten, überzieht auch die Adhäsionen, sodaß ein seröser Spalt entsteht, welcher zuweilen dilatiert wird.

Ries[5] hat 1897 diese Spalten zwischen Tube und Pseudomembranen beschrieben, von denen zuweilen zungenartig solide Zellanhäufungen polygonaler Zellen in die Tubenwand eindringen. Ferner hat er subseröse mit einfachen und mehrfachen Epithelreihen bekleidete Cysten beschrieben und auch diese auf das Peritonealendothel bezogen. Fig. 2—6 seiner Ab-

bildungen geben stark schematisiert, aber treffend unsere Knötchen und ihre cystische Umwandlung.

Fittig[6] (1897) hat außer bei Männern, worauf wir unten zurückkommen, die Knötchen auch bei Frauen am Lig. Latum und an den Tuben gesehen, aber nur beiläufig erwähnt; er hält sie bei beiden Geschlechtern für Derivate von embryonal hierher gelagertem Keimepithel. Fittig hält auch eine Ähnlichkeit mit Nebennieren für vorhanden und will die Möglichkeit einer Nebennierenversprengung nicht ausschließen.

Rossa[7] (1898) gibt ebenfalls eine genaue Schilderung der Knötchen, fand jedoch keinen Zusammenhang mit der Oberfläche und hält sie deshalb für versprengtes Nebennierengewebe im Zustande regressiver Metamorphose.

von Franqué[8]) (1898) fand auf der freien Oberfläche der Mesosalpinx isolierte Inseln von Zylinder- und geschichtetem Plattenepithel und von letzterem ausgehend subseröse Plattenepithelcysten.

Kleinhans[38] (1899) beschreibt ebenfalls die soliden Epithelknötchen und Cysten mit flachen Zellen und ist der Ansicht, daß sie vom Serosaendothel stammen. Kleinhans zitiert ohne Quellenangabe Sappey, welcher kleine Cysten auf der Tube für transplantierte Ovula hielt und Pilliet, welcher Plattenepithel wiederholt gefunden und als „Reste des Rosenmüllerschen Organes" auffaßte.

1901 hat von Franqué[9] wiederum subseröse Plattenepithelcysten auf Tube und Mesosalpinx beschrieben und hält ihre Entstehung aus dem Peritonaealendothel wegen des von ihm nachgewiesenen unmittelbaren Zusammenhangs für sicher.

Bald darauf (1901) hat Pick[10] die gleichen Befunde erhoben, sie mit denen Rossas identisch, aber für neu entstandenes, jugendliches Nebennierengewebe erklärt infolge „gestörter Funktion des Hauptorgans."

Schließlich hat Schickele[11] (1902) die gleichen Befunde ebenfalls mit denen Rossas identifiziert, aber für gewuchertes Keimepithel vom Ovarium erklärt, aber nicht wie Fittig für embryonale Reste des Keimepithels, sondern bei der Erwachsenen unter dem Einfluß einer Entzündung auf das Ligamentum latum herübergewuchert.

Zuletzt hat Opitz[12] (1902) die Knötchen bei Tubargravidität beiläufig erwähnt.

Es fehlt also nicht gerade an Hypothesen, so zwar, daß sich neue glücklicherweise kaum mehr finden lassen, daß es mir aber doch der Mühe wert ist, die mir am natürlichsten erscheinende Deutung, nämlich die Abstammung von Peritonaealendothel zu verteidigen. Werth, Ries und von Franqué glauben zwar, daß durch den von ihnen erwiesenen Zusammen-

hang der Zellknötchen mit dem Peritonaeal-Endothel ihre Herkunft sichergestellt sei, andere Autoren, besonders Fittig und Schickele lassen dagegen die gleichen Befunde nicht als Beweis gelten, sodaß wir neue Beweise beibringen müssen, und schließlich scheint es mir nötig, die unter der Flagge von Nebennierensubstanz gehenden Befunde von Rossa und namentlich von Pick mit unseren Fällen zu identifizieren. Meine Befunde beziehen sich fast ausschließlich auf das weibliche Geschlecht, die kaum zu bezweifelnde Identität derselben mit den Funden an den korrespondierenden Stellen am männlichen Genitale rechtfertigen jedoch ihre gleichzeitige Besprechung. Ich beginne mit den ersteren.

In 15 Fällen fand ich solide epitheliale Zellknötchen meistens an der Tube, in sechs Fällen gleichzeitig am Ligamentum latum, siebenmal bei Tubargravidität, je zweimal bei myomatösem Uterus und bei chronischer Pelveoperitonitis mit Oophoritis chronica, schließlich je einmal bei kleincystischem Ovarium, unilokulärem Ovarialkystom, multiplen Hämatomem des Ovariums und bei Carcinoma cervicis. Hiermit sind die Diagnosen genannt, welche die Exstirpation der betreffenden Adnexe zur Folge hatten, bezw. nachträglich rechtfertigten.

In sämtlichen Fällen waren organisierte Auflagerungen (Adhäsionsmembranen) nachweisbar an den Adnexen, in den meisten Fällen waren sie makroskopisch aufzufinden, mikroskopisch fehlten sie nie. In der Hälfte der Fälle (8) waren die Adhäsionsmembranen stellenweise erheblich dick, von ½ bis 2 mm Dicke, besonders an der Hinterseite der Tube, des Ligament. latum, zwischen beiden und Ovarium, ganz besonders im Grunde der Tube zwischen Mesovarium und Mesosalpinx und am Fimbrienende.

Mit Entzündungszuständen innerhalb der Tube geht das Vorkommen der subserösen Zellknoten nicht parallel. Weder die Salpingitis interstitialis, noch die Katarrhe und Entzündungen der Schleimhaut sind mit unseren subserösen Zellknötchen konstant gepaart, und während einerseits meine Fälle mit massenweisen subserösen Zellknoten grade Tuben mit ganz geringen Veränderungen im Inneren betraf, so habe ich andererseits bei Hydrosalpinx drei Fälle, Pyosalpinx drei Fälle und Hämatosalpinx zwei Fälle mit hochgradigen Veränderungen an der Schleimhaut und der Tubenwand, überhaupt in 14 Fällen mit Adhäsionen keine subserösen Zellknoten gefunden.

Die einzige stets vorhandene Begleiterscheinung waren Adhäsionen an der Tubenserosa; aber nicht in jedem Falle fanden sich unter Adhäsionsmembranen subseröse Zellknoten; die Serosaendothelien wuchern immer unter den Adhäsionen, sofern sie nicht gänzlich zu Grunde ge-

gangen sind, und ich habe mehrere Fälle von ganz erheblicher Wucherung des Serosaendothels an der Oberfläche, zuweilen auch mit Einstülpungen in die Tubenwand gesehen, ohne daß es zur Bildung von Zellknoten gekommen wäre.

Die Zahl der Knötchen ist außerordentlich verschieden; in den meisten Fällen sind sie in geringer Zahl vorhanden, meist kommen sie jedoch gehäuft vor, und in einem Falle war eine gravide Tube und der daran grenzende Teil des Lig. latum besät mit Zellknötchen. Die Knötchen waren in diesem Falle makroskopisch zu sehen, sahen aus wie kleine Bläschen in der Größe von Tuberkeln. In anderen Fällen waren ebenfalls vereinzelte Knötchen makroskopisch, in den meisten jedoch nur mikroskopisch zu finden.

Das Vorkommen der Zellknötchen beschränkt sich meist auf die Tuben, nur in sechs Fällen fand ich Knötchen auf dem Lig. lat., nur einmal fand ich ein Knötchen am Mesovarium ganz nahe dem Ovarium. Niemals am Ovarium selbst. Die Ovarien waren fast immer in Adhäsionen und unter denselben war das Keimepithel meist gut erhalten, zylindrisch, und in sechs Fällen fanden sich Einstülpungen des Keimepithels mit Cystenbildung; niemals jedoch war mehrschichtiges Epithel vorhanden.

Die Mehrzahl der Knötchen sitzt stets an der hinteren und oberen Tubenwand und an den benachbarten Teilen des Lig. lat., doch kommen auch an der vorderen Seite der Tube und des Ligaments Knötchen oft vor. Besonders in dem obengenannten Falle mit massenweisem Vorkommen der Knötchen treten sie reichlich an der vorderen Tubenwand auf.

Die mikroskopische Untersuchung ergibt folgendes: Das Verhalten der weiteren Umgebung ist natürlich sehr verschieden je nach dem Stadium der entzündlichen Vorgänge. In einzelnen Fällen (den älteren Stadien) ist gar nichts merkwürdiges in der Umgebung der Knötchen zu sehen, die Subserosa ist ganz normal, nur die oben genannten Reste der Adhäsionsmembranen bezeugen den abgelaufenen Prozeß. Sehr häufig finden sich zwischen den Adhäsionsmembranen und der eigentlichen Tubenoberfläche ein auf beiden Seiten mit Serosaepithel ausgekleideter, schmaler Spalt. Das Epithel schlägt sich von der Tubenoberfläche um und setzt sich auf die Adhäsionen fort, besitzt meist kleine, kubische, in frischen Fällen auch kolbige und hohe zylindrische Zellen; auf der Seite der Adhäsionen ist es in allen älteren Stadien niedriger. In den abgelaufenen Fällen der Entzündung ist der Zellbelag der Spalten zuweilen wieder endothelial. Diese Spalten sind nicht selten cystisch dilatiert und mit hyalinen Massen gefüllt. Man erkennt sie aus dem meist parallelen Verlauf zur Oberfläche.

Die subseröse Umgebung der Zellknötchen legt sich in nächster Nachbarschaft konzentrisch an und bildet nicht selten eine richtige Kapsel; diese Kapsel enthält zuweilen reichlich schmale, spindlige Zellen mit dunklen Kernen, welche jedoch auch unabhängig von den Knötchen in

der Subserosa vorkommen. Eine Täuschung ist nicht immer ganz auszuschließen, wenn nämlich die Zellen des Knötchens selber an der Peripherie konzentrisch verlaufen und, was häufig der Fall ist, nach außen hin kleiner werden, so daß die äußersten Zelllagen ebensowohl für Bindegewebszellen angesehen werden können. Bei Untersuchung mehrerer Schnitte klärt sich diese Täuschung jedoch auf und ist durchaus nicht charakteristisch für diese Knötchen allein. Die meisten Knötchen haben keine eigentliche Kapsel. Charakteristisch ist die Kapsel auch deshalb nicht, weil sie bei einigen Knötchen vorhanden, bei anderen desselben Falles fehlt.

Die Lage der Knötchen ist subserös; sie prominieren oft teilweise über die Oberfläche, ebenso oft liegen sie jedoch auch ganz unter der Oberfläche versteckt, besonders unter frischeren und unter dickeren Adhäsionsmembranen. Dort, wo unter den Auflagerungen ein von Serosaepithelien bekleideter, cystisch gewordener Spaltraum entstanden ist, ragen die Zellknötchen häufig in diesen Raum hinein.

Ich habe niemals die Zellknötchen ohne darüberliegende Adhäsionsmembranen gefunden; da, wo sie fehlten, war entweder die seröse Oberfläche verletzt, die epitheliale Bekleidung fehlte, oder aber es befanden sich in unmittelbarer Nähe der Knötchen deutlich Reste der Adhäsionen, bestehend aus papillären, oft kolbigen Auswüchsen mit zartem, bindegewebigem Grundstock und einem epithelialen Überzug, welcher sich auf die Serosabekleidung der Tubenoberfläche fortsetzt. In keinem einzigen Falle konnte ich die Zellknötchen unabhängig von frischeren in Organisation begriffenen Auflagerungen oder Resten älterer Adhäsionsmembranen auffinden.

Ganz anders sehen die Bilder bei frischeren Auflagerungen aus; vorzüglich eignet sich ein Fall von Tubargravidität zur Schilderung, an welchem die Auflagerungen in verschiedenen Stadien der Organisation begriffen sind. An einer Stelle ist die Umwandlung in Bindegewebe perfekt, dasselbe geht auf die Tube ohne merkliche Grenze über; diese wird markiert durch eine Reihe von soliden Epithelknoten in kleinen Abständen. Hier und da sieht man auch kleine, schmale, parallel zur Oberfläche verlaufende Spalträume mit Epithel ausgekleidet; das sind die oben genannten Spalten zwischen den Adhäsionen, organisierten Auflagerungen und der früheren Oberfläche.

Wenn diese Spalten in der Nachbarschaft der soliden Knoten liegen, so finden sich die Knoten fast immer tubarwärts; wie denn überhaupt die Zellknoten jenseits dieser Grenze, also in den frischen Auflagerungen und besonders in den organisierten Adhäsionsmembranen, nur ausnahmsweise sich vorfinden. Tubarwärts von den Knoten beginnt erst Muskulatur aufzutreten. Die Organisation beginnt an der Tube und schreitet peripherisch fort. Dicht daneben ist die Organisation noch weniger fortgeschritten; die Grenze zur Tube wird markiert durch ein wüstes Gemenge von kleinen Häufchen großer, epithelialer Zellen, welche in die Subserosa eingedrungen

sind und häufig durch ein- oder mehrreihige Ausläufer untereinander oder mit dem Oberflächenepithel verbunden sind. Peripherisch von dieser Stelle liegt blutig imbibiertes lockeres Bindegewebe mit zahlreichen Kapillaren. Spindelzellen und Leukocyten durchsetzen das Gewebe kreuz und quer.

Eine kurze Strecke daneben hat frische, noch nicht organisierte Auflagerung meist aus roten Blutkörperchen, Leukocyten, ferner abgestoßenen Serosaepithelien, Detritus und wenigen spindligen Zellen statt. Das Serosaepithel bildet einen stark gefalteten Saum von zylindrischen, kolbigen, polygonalen, plumpen, großen Zellen.

Die Einbuchtungen der Falten sind eng und tief, fast wie schlauchförmige Einstülpungen des Oberflächenepithels aussehend; manchmal sind es scheinbar auch richtige Einstülpungen; das Epithel in diesen Falten ist stellenweise mehrschichtig, sodaß die Einbuchtungen völlig ausgefüllt sind mit Zellen.

Dicht daneben ist das Epithel nur gefaltet, aber einreihig und die Zellen nur zylindrisch; hier fehlt jede Auflagerung oder sie ist künstlich abgehoben. Alle diese Bilder kann man auf ein und demselben Schnitt auf einer Strecke von 5 mm nebeneinander sehen.

Längere Strecken der Oberfläche mit mehrschichtigen polygonalen und flachen Zellen bekleidet, habe ich nur in zwei Fällen gesehen (Taf. XV, Fig. 2). Die Knötchen liegen wie bemerkt in der Subserosa, und wenn sie einmal nicht direkt unter der Oberfläche gefunden werden, so kann man mit Sicherheit darauf rechnen, daß die äußere Grenze nur verwischt ist durch feste Verwachsung mit mehr oder weniger dicken, organisierten Auflagerungen. Es ist jedoch meist ein Leichtes, die frühere Grenze ungefähr zu bestimmen an dem Faserverlauf, an der Muskulatur der Tube und des Ligaments und schließlich aus den erwähnten Resten der Serosa in Form von epithelial oder endothelial ausgekleideten Spalten, welche meist parallel der Oberfläche verlaufen (Taf. XV, Fig. 3). Eine gedachte Verbindungslinie zwischen diesen Resten markiert die frühere Oberfläche.

Ehe wir den Bau der Knötchen betrachten, wäre noch ihres Verhaltens zur serösen Oberfläche zu gedenken. Wir betrachteten soeben Faltungen, Einbuchtungen und Einstülpungen der serösen Oberfläche im ersten Stadium des Vorganges (Taf. XV, Fig. 1), daneben als zweites Stadium: kleinste Knötchen aus wenigen Epithelien mit schmalen Ausläufern (Taf. XV, Fig. 4), abgelöst von der Oberfläche oder wenigstens ohne erkennbaren Zusammenhang, da die Oberfläche hier stark lädiert ist. Der Zusammenhang mit der Serosa kann jedoch auch über die akuten Stadien hinaus bewahrt werden. Zusammenhang mit dem Oberflächenendothel ist in den Fällen mit vielen Knötchen stets vereinzelt zu beobachten und zwar entweder nach Art einer Einstülpung, indem das Oberflächenendothel ziemlich unvermittelt mehrschichtig erscheint und sich in die Tiefe senkt, so daß nur ein ganz schmaler Spalt von außen in den Zellknoten dringt (s. Taf. XV, Fig. 5),

oder in der Form eines kompakten Zapfens, welcher direkt dem Oberflächenendothel anliegt. Das Oberflächenendothel geht dann entweder am Rande in das mehrschichtige Epithel des Zapfens über oder überzieht den Zapfen ohne Unterbrechung. Letzteres Bild stellt den ersten Schritt zur Ablösung der Knötchen von der Oberfläche dar; diese ist in der Mehrzahl der Fälle schon erfolgt (Taf. XV, Fig. 3), zwischen das Epithel der Knötchen und der Oberfläche tritt Bindegewebe als trennende Schicht zunächst in dünnster Lage auf. Dasselbe besteht aus faserigem Gewebe mit nur wenigen Bindegewebskernen. Die trennende Schicht wird selten breiter als wenige Zellreihen, sodaß die Knötchen stets in der Subserosa liegen bleiben. Niemals werden sie tiefer in das Gewebe der Tube oder des Ligamentes gedrängt, sondern im Gegenteil, stets macht sich ein zentrifugales Streben bemerkbar. Häufig kommt dieses Streben schon frühzeitig zur Geltung; man sieht dann die Knötchen halbkuglig, seltener nahezu polypös in die mehrfach genannten Spalträume zwischen Auflagerung und früherer Oberfläche hineinragen. Sind diese Spalträume dilatiert durch Detritus, abgestoßene Epithelien, seltener Leukocyten oder durch schollige hyaline Massen, so nehmen die vorgewölbten Epithelkugeln nur einen Teil der cystischen Spalten ein; sind diese jedoch nicht dilatiert, so füllen die Kugeln manchmal die Spalten ähnlich wie ein Glomerulus seine Kapsel.

Die Neigung, die Oberfläche zu überragen, bewahren unsere Knötchen in allen Stadien, besonders aber in späteren Stadien, wenn sie cystisch degenerieren, sodaß die Cystchen auf der Serosa draufzuliegen scheinen. (Abbildungen dieses Stadiums finden sich bei von Franqué und Schickele.)

Betrachten wir nun die Knötchen selbst, so ist, wie wir schon gesehen, Gestalt und Größe verschieden; von kleinsten Knötchen, welche aus wenigen Zellen zusammengesetzt sind (Taf. XV, Fig. 4), finden wir jede Größe bis zu 0,3 und 0,4 längstem Durchmesser. Die Kugelform (Schickele) halte ich für selten, meistens sind die Knötchen abgeplattet, eiförmig, zuweilen mehr birnenförmig, seltener strangförmig mit kolbigem Ende. Nicht selten treten dichtbenachbarte Knötchen auf und deformieren sich gegenseitig. Im Vergleich zu den Marchandschen Nebennieren, welche meist flacher, linsenförmig, seltener mehr kugelig sind, herrscht bei den subserösen Zellknötchen die kuglige Form und die ihr verwandten Formen vor.

Der Bau der Knötchen ist einfach, stets rein epithelial, und wenn spindlige Zellen oder endothelähnliche Zellen einzeln oder gehäuft zwischen mehr epithelialen Zellformen auftreten, so wäre es ein großer Irrtum, den Aufbau nicht für rein epithelial zu halten. Weder Bindegewebszellen, noch Endothelien von Lymph- oder Blutgefäßen kommen in den Knötchen vor. Die spindligen und endothelialen Zellformen kommen in allen Stadien meist vereinzelt vor und Übergänge von ihnen zu epithelialen sind stets zu finden, besonders in frischeren Fällen. Wer jedoch

nur ältere Stadien sieht, kann, wie ich gerne zugebe, in Verlegenheit kommen. Selten überwiegen die mehr spindligen Zellformen (s. Taf. XV, Fig. 6 u. 7), meist sind die Zellen polygonal, in den jüngeren Stadien überwiegt aber fast ausnahmslos eine Achse über die anderen, sodaß die Zellen häufig länglich eiförmig, nicht selten mit zugespitzten Enden oder mehr zylindrisch, oder mehr vierkantig erscheinen. Die Kerne sind plump oval.

In den größeren Knötchen ordnen sich die Zellen an der Peripherie konzentrisch an (Taf. XV, Fig. 3), während die inneren Lagen zuweilen mehr radiär gestellt sind oder, wenn sie polygonal sind, keine besondere Ordnung einhalten. Die äußeren, konzentrisch angeordneten Zellen sind meist wenig epithelähnlich, sondern meist spindlig, klein (Taf. XV, Fig. 8). Seltener entsteht eine basale Reihe kubischen oder niedrig zylindrischen Epithels; dies ist aber die Ausnahme (Taf. XV, Fig. 9). Beide Arten der Anordnung kommen aber nicht nur in ein und demselben Fall, sondern auch in einem Zellhaufen nebeneinander vor.

Auch die Zellform im Innern der Knötchen ist außerordentlich mannigfaltig; es wechseln große plumpe vieleckige Zellpartien mit völlig spindelförmigen ab, bei denen die Zellen zu zwei langen Spitzen ausgezogen sind (Taf. XV, Fig. 7).

In älteren Fällen (Taf. XV, Fig. 8) überwiegen im Innern der Knötchen polygonale Zellen mit durchscheinend hellem Plasma, mit scharfen Zellkonturen und mit relativ kleinen, ovalen oder unregelmäßig geformten Kernen. An der Peripherie jedoch werden die Zellen selten polygonal, sondern sie bleiben kleiner mit dunklerem Protoplasma und sie behalten ihre konzentrische Anordnung bei (Taf. XV, Fig. 9). Zwischen den hellen Zellen des inneren Teiles der älteren Knötchen finden sich jedoch meist noch vereinzelte spindlige.

Könnten somit die außerordentlich verschiedenen Bilder für ganz verschiedene Dinge gelten, so stellen sie doch nur verschiedene Stadien dar, deren Übergänge in einander nicht nur an verschiedenen Fällen, sondern auch an ein und demselben Falle nebeneinander stehen, sodaß man als hauptsächlichstes Charakteristikum der Zellen, ihre proteusartige Verwandlungs- und Anpassungsfähigkeit, ihre Veränderlichkeit in Zeit und Raum bezeichnen muß.

Zerfall der Knötchen. Kaum entstanden, weisen die Knötchen auch schon Lücken im Innern auf, während die größeren Knötchen in der Mehrzahl cystisch sind. Dies erfolgt durch Zellzerfall, und zwar scheinbar meist außerordentlich schnell, da sich neben kleinsten Knötchen und beginnenden Epithelwucherungen des Oberflächenendothels unter frischen Auflagerungen dicht benachbarte, bereits cystisch degenerierte Knötchen finden.

Jedoch ist auch hierin eine gewisse Laune des Zufalls maßgebend, da wiederum einige bevorzugte Knötchen größer werden, ohne stärker cystisch

zu entarten. Schließlich scheint aber kein einziger Zellknoten diesem Geschicke zu entgehen, da bei aufmerksamer Untersuchung kein einziger Epithelknoten ohne Lücken und Vacuolen im Innern bleibt.

Die Lücken entstehen durch Zellzerfall; nur einzelne Vacuolen entstehen in den Zellen selbst, sie haben kreisförmige Konturen und lassen zuweilen einen mondsichelförmigen Kern wandständig erkennen (Taf. XV, Fig. 8).

Dem Zellzerfall scheint stets fettige Degeneration voraufzugehen. In allen größeren Cystchen sind Zelltrümmer nachweisbar. Das restierende Epithel gruppiert sich in der inneren Schicht um die Cysten meist konzentrisch, indem die Zellen in die Länge gezogen werden und oft flach, sogar endothelähnlich werden.

Nur in einem Falle gruppiert sich in einem Knötchen das Epithel in der innersten Reihe um einen Hohlraum nach Art einer basalen Zellreihe mit kubischen bis niedrig zylindrischen Zellen (Taf. XV, Fig. 10). Das ist eine große Ausnahme.

Die cystischen Knötchen werden in den älteren Fällen über die seröse Oberfläche der Tube oder des Ligament. latum hinaus vorgedrängt. In diesen Fällen liegt die Cyste stets exzentrisch, insofern ihre periphere Wand dünner ist, d. h. aus weniger Zellreihen besteht, als die basale, der Unterlage zugekehrte Seite. Zuweilen werden die Cysten ganz auf die Oberfläche verlagert, sie haben dann meist nur noch eine Reihe von Zellen, oder basal zwei bis drei Reihen. Schließlich verlieren sie auch das letzte Epithel, bekommen zunächst eine Delle und zuletzt kollabieren sie gänzlich, so daß man sie nicht mehr erkennen könnte, wenn nicht die übrigen vorangegangenen Stadien benachbart wären.

Die vorstehend beschriebenen Epithelknötchen gleichen in allen Punkten den von früheren Autoren geschilderten, wenigstens hat ein Teil der Knötchen in meinen Fällen alle von jenen beschriebenen Charakteristika. Meine Fälle zeichnen sich vor den übrigen bekannten nur teilweise aus durch eine größere Mannigfaltigkeit der Zellformen; dies erklärt sich durch die größere Zahl meiner Fälle und dadurch, daß ich auch frischere Stadien gesehen habe, als jene.

Da aber in meinen Fällen die verschiedensten Zellformen nebeneinander bestehen, so kann ich daraus keinen Unterschied entdecken.

Die Abbildungen von Rossa, Pick, Schickele und Franqué sind einander völlig gleich und könnten ebensowohl von meinen Präparaten stammen. Rossa und Pick sahen jedoch ältere Fälle, in denen die Knötchen unabhängig von dem

Oberflächenendothel waren, was überhaupt die Regel ist, während der Zusammenhang beider seltener zu finden ist; außerdem fanden sie keine Veränderungen an der Oberfläche. Letzteres ist meiner Meinung nach sehr selten und dürfte sich als irrig erweisen, wenn man auf geringe Veränderungen achtet; nämlich auf jene oben beschriebenen Reste früherer Adhäsionen oder Auflagerungen, bestehend in etwas erhöhtem, kleinkubischem Oberflächenepithel und kleinen, kolbigen, papillären Anhängseln, mit ebensolchem Epithel überzogen. Auch parallel zur Oberfläche verlaufende, mit kleinem kubischem Epithel oder platten Zellen ausgekleidete Spalten sind durch Organisation einer Auflagerung und Umschlag des Serosaepithels auf dieselbe zu erklären. (Taf. XIV, Fig. 3) Meist sind diese Spalten schmal und nur selten dilatiert durch hyaline Schollen und Zelltrümmer. Werth, Ries und Schickele haben das letztere ebenfalls beschrieben, wie diese Autoren denn auch Adhäsionen oder peritonische Auflagerungen fanden. Ich nehme deshalb an, daß sie in allen Fällen vorhanden sind, gebe aber zu, daß ihre Überbleibsel sehr leicht übersehen werden. Zum Beweise einer normalen Oberfläche gehört jedoch intaktes Serosaendothel.

Wenn wir nun an die Deutung unserer Funde herangehen, so muß ich vorwegnehmen, daß eine Ähnlichkeit mit den Deciduaherden, wie sie von Walker zuerst bei extrauteriner, von Pels-Leusden zuerst bei uteriner Graviditätan der Serosa oder subserös an Lig. latum und Tuben sowie auch an den Ovarien gefunden wurden, so wenig existiert, daß ich die von Rossa, Pick und Schickele gemachten Angaben nicht zu vermehren brauche. (Literatur über diese Befunde siehe bei den genannten Autoren).

Unsere subserösen Zellknötchen sind vor Verwechselung geschützt durch eine Reihe charakteristischer Merkmale. Wenn Pick seine Fälle mit denen Rossas für identisch erklärt, und wenn er zur Begründung dieser Meinung sagt: Hier wie dort die gruppenförmige Aufstellung, die scharfe Abgrenzung der Knötchen, der zellige Aufbau, der ausgesprochen epitheliale Habitus der Zellelemente, die ohne Zwischensubstanz aneinanderliegen, zentralwärts regelmäßig an Größe (Durchmesser bis 16, 18 oder selbst 20 μ) zunehmen und aus peripheren,

mehr indifferenten rundlichen oder länglichen Formen in polygonale übergehen, hier wie dort das helle durchsichtige Plasma und die scharfen Zellkonturen in der zentralen Schicht, die runden gleichmäßig großen, Kernkörperchen führenden Kerne, die cystoide Umwandlung durch zentralen Zellzerfall", so sind damit „zugleich die wesentlichen Eigenschaften der Herdchen" so zusammengestellt, daß sie für Rossas, wie für Schickeles und meine Befunde nicht anders lauten könnten. Ich gebe deshalb Schickele völlig recht, wenn er einen Teil der Fälle Rossas mit seinen für identisch hält. (Picks Arbeit war Schickele nicht bekannt.) Rossa hat vier solche Fälle beschrieben und für versprengtes Nebennierengewebe in regressiver Metamorphose erklärt, wozu er der Annahme bedarf, daß das Gefäßnetz obliteriere.

Pick hält die Knötchen ebenfalls für Nebennierensubstanz, aber nicht für versprengte, sondern für neugebildetes jugendliches Nebennierengewebe, entstanden als Ersatz für mangelhafte Funktion des Hauptorgans. Pick hält nämlich seine Knötchen „mit Sicherheit" für vaskularisiert. „Die eindringenden Blutkapillaren sind allerdings überaus fein und zart. Ein Querschnitt wird häufig nur von einer einzigen Endothelzelle gebildet." (Siehe Taf. XIV, Fig. 1 u. 2 cqu.) Dieser Meinung Picks muß ich ganz entschieden entgegentreten. Wenn Pick die „Vaskularisation an vielen Knötchen mit Sicherheit nachweisbar" erklärt, so muß ich das mit ebensolcher Sicherheit für alle Fälle, auch für Picks Fälle bestreiten. Es ist unmöglich, aus Picks übrigens vorzüglichen Abbildungen auf die Existenz einer Vaskularisation zu schließen. Solche einzeln stehende spindlige Zellen finden sich sehr oft zwischen Epithelien aller Art, und das, was Pick für einen Gefäßquerschnitt erklärt, ist einer vakuolisierten Zelle mit wandständigem, sichelförmigem Kerne, wie ich sie ebenfalls gesehen (s. Taf. XIV, Fig. 8), außerordentlich viel ähnlicher, als einem Gefäß. Eher würde ich noch einzeln stehende spindlige Zellen als Endothelien von längsgetroffenen Gefäßen gelten lassen, aber an solchen müßte doch ein Lumen ebensogut vorhanden sein, wie an Querschnitten. Das Lumen der von Pick als Gefäßquerschnitte gedeuteten Räume ist nämlich recht ansehnlich. — Solche spind-

lige Zellen hat übrigens Rossa auch beschrieben, und ich habe sie wiederholt in allen Stadien der Knötchenbildung gesehen, einzeln und in Mengen. (Taf. XIV, Fig. 6 u. 7.) Ich halte es nicht für ausgeschlossen, daß gelegentlich fixe Bindegewebszellen in die Knötchen eingeschlossen werden könnten; auch ist es bekannt, daß Leukocyten Epithelverbände durchwandern und hierbei spindlige Formen annehmen können. Es liegt indes kein Grund vor, die Spindelzellen in unseren Knötchen für etwas besonderes zu halten; die Zellen in denselben sind, wie aus allem hervorgeht, außerordentlich plastisch; es genügt, daß einzelne Zellen nicht von der Degeneration betroffen und dann zwischen den degenerierten aufgetriebenen Zellen beengt werden, um sie spindlig zu gestalten. Diese Spindelform kommt übrigens auch gelegentlich ähnlich, wenn auch kaum extrem in größeren Massen vor, sodaß die einzelne Zelle ebensogut für eine spindlige Bindegewebszelle, wie für eine Endothelzelle angesehen werden könnte.

Von irgend einer annähernden Ähnlichkeit mit der starken Vaskularisation der accessorischen Nebennierenknötchen und der jugendlichen Nebenniere zu schweigen, behaupte ich mit aller Bestimmtheit, daß Vaskularisation dieser subserösen Knötchen nicht vorkommt.

Übrigens steht Pick allein mit seiner Behauptung; keiner der übrigen Autoren hat Gefäße gefunden, und das ist ein weiterer Grund, seine Deutung der spindligen Zellen als Gefäßendothelien für irrig zu halten. Selbst Fittig und Rossa, welche ebenfalls auf die Diagnose von Nebennierensubstanz hinaus wollen, konnten keine Gefäße finden. Dieser Gefäßmangel ist aber deshalb besonders auffällig, weil, wie ich mit Rossa und Pick übereinstimmend gefunden habe, nicht selten die Knötchen von Gefäßen umspült werden, welche zuweilen sogar ein sehr weites Lumen haben und mit Blut gefüllt sind. Bei Pick jedoch erfährt man nichts von Blut innerhalb der von ihm als Gefäße bezeichneten Räume.

Eine gewisse Ähnlichkeit, hervorgerufen durch radiäre Zellanordnung, mag wie Fittig und Rossa, so auch Pick zum Vergleich mit Nebennierenrinde bewogen und dadurch eine

falsche Deutung der endothelähnlichen Zellen veranlaßt haben; Gefäße, das wiederhole ich ausdrücklich, kommen nicht vor.

Pick beruft sich auf die Ähnlichkeit seiner Knötchen mit den Befunden Polls[13] von Neubildung der Rindensubstanz bei experimenteller Nebennierenverpflanzung. Ich muß gestehen, daß ich eine Ähnlichkeit nicht entdecken kann; man vergleiche Fig. 5 bis 8 von Poll. Die Zellen haben (Fig. 5) den charakteristischen runden Kern der Rindenzelle mit dem großen Nucleolus." „Der Herd ist reichlich von Gefäßen durchzogen und scharf von der Kapsel abgesetzt"; ferner Fig. 6: die Zellen „reihen sich zu dicht gelagerten, parallelen Zellenbalken auf, die senkrecht zur Kapsel orientiert sind; die Gefäße laufen zwischen den Balken, ganz dem normalen Bilde entsprechend". In Fig. 7 werden die Zellen im Centrum des Herdes heller, der Zellkörper vergrößert sich, „der dabei eine feinnetzige Struktur annimmt". Schließlich Fig. 8: „Die Zellen sind groß, hell, von Bindegewebsfasern eingefaßt, die Kerne dunkel, unregelmäßig. Zahlreiche Gefäße durchziehen den Zellhaufen".

Ich glaube, diese Auszüge aus Polls Mitteilungen und die Vergleichung seiner Bilder mit denen Picks u. a. genügen völlig, um jedenfalls viel mehr Unterschiede, als Ähnlichkeiten zu zeigen.

Die Gelbfärbung der Knötchen, in welcher Pick einen Hinweis auf Nebennierengewebe sehen will, ist selbstverständlich nicht von diagnostischem Belang; sie ist weder konstant, noch sehr in die Augen fallend und beruht, vermute ich, entweder auf fettiger Degeneration derselben oder auf Blutimbibition der Umgebung.

Die Gefahr einer genetischen Ableitung aus äußerlichen Ähnlichkeiten liegt in der Verführung, mehr Ähnlichkeit hineinzutragen, als darin sind; deshalb kann ich mich auch nicht mit den Auseinandersetzungen Fittigs befreunden, welcher, einmal um die Herkunft von Keimepithel zu beweisen, von einer Ähnlichkeit mit Primärfollikeln, Follikelcysten, mit Pflügerschen Schläuchen und mit Retesprossen in kindlichen Hoden spricht, und dann bei der Erörterung der Möglichkeit einer Nebennierenversprengung dieselben Gebilde mit Säulen der Substantia fasciculata und mit Ballen der Substantia glomerulosa vergleicht.

Einen Vergleich mit den Marchandschen Nebennieren im

Lig. latum halten die subserösen Zellknötchen vollends nicht aus, und wenn Pick sich auf die von Aichel[14] als junges Nebennierengewebe gedeuteten Zellherde am Paroophoron neugeborener Mädchen beruft, so ist erstens jene Deutung durchaus nicht einwandsfrei, wie ich[15] dargelegt habe, und zweitens enthalten diese Zellherde, wie Aichel selbst und ich ebenfalls geschildert haben, ein deutliches und derberes Bindegewebe zwischen den fraglichen Zellen, als die zweifellosen accessorischen Nebennieren. Mithin sind unsere subserösen Epithelknötchen den fraglichen Zellherden noch unähnlicher, wovon ich mich an meinen eigenen Präparaten überzeugt habe. (Aichels Fig. 26 erlaubt keine sichere Beurteilung, aber Fig. 27 stellt einen Zellhaufen dar, bei welchem ich viel mehr Ähnlichkeit mit untergehenden Kanälchen des Paroophoron, als mit Nebennieren finde. Vergl. meine Abbildung aus einem untergehenden Paroophoron: Fig. 32k in meiner Monographie „Über epitheliales Gebilde im Myometrium" u. s. w. Berlin, 1899). Aber auch von den einwandsfreien Nebennieren am Epoophoron Aichels unterscheiden sich unsere und Picks epithelialen Knötchen durch den Mangel an Bindegewebe.

Zuletzt und nicht am wenigsten spricht die Cystenbildung mit epithelialem Besatz in den Knötchen gegen die Annahme der Nebennierenbildung, und vor allen Dingen spricht es sehr gegen Picks Hypothese, daß zum Ersatz bei einer Funktionsstörung der Nebenniere an den Tuben Knötchen neu angelegt werden, welche schon während ihres Entstehens wieder degenerieren.

Übereinstimmend mit Pick habe ich niemals Zwischensubstanz gefunden. Aus den Beschreibungen und Abbildungen aller Autoren geht deutlich hervor, daß unsere subserösen Knötchen und die aus ihnen entstehenden Cystchen epitheliale Zellanordnung aufweisen. Wenn Rossa von einer Zwischensubstanz spricht, so scheint mir das ein Irrtum zu sein; entweder hat er die scharf in die Augen springenden Zellkonturen der degenerierten polygonalen Zellen irriger Weise für Zwischensubstanz angesehen, oder wenn eine solche hie und da vorhanden ist, so kann es sich nur um Zelldetritus an einzelnen Stellen handeln. Also übereinstimmend mit der Mehrzahl der Autoren nenne ich

die Zellen unserer Knötchen epithelial, und es fragt sich nun, welchen Ursprung die Epithelien haben. Außer Pick und Rossa haben die Autoren, welche die Knötchen eingehend schildern, Zusammenhang der Knötchen mit dem Serosaendothel beobachtet und haben meist deshalb dieses als den Mutterboden angesehen, zumal sie gleichzeitig Wucherungen des Oberflächenendothels nachweisen konnten. Nur Fittig und Schickele halten trotz dieses auch von ihnen gefundenen Zusammenhanges das Keimepithel des Ovariums für die Matrix. Diese Hypothese ist zwar nicht für die soliden Zellknötchen, wohl aber für subseröse Cysten von Waldeyer[16] aufgestellt und von Fabricius[17] aufgenommen worden. Fittig und Schickele greifen auf diese Hypothese zurück, ersterer beansprucht jedoch nur das embryonale Keimepithel zur Deutung der Knötchen, welche er hauptsächlich auf der Tube fand, in einer mißverständlichen Auffassung des Begriffes „Keimepithel". Er nimmt nämlich an, daß der Epithelstreifen an der lateralen Seite der Urniere, aus welchem der Müllersche Gang gebildet wird, zum Keimepithel gerechnet würde. Das ist aber ein Irrtum und damit erledigt sich Fittigs Hypothese.

Schickele andererseits denkt nur an Keimepithelverlagerung vom Ovarium bei der Erwachsenen; er stützt seine Ansicht damit, daß „man die Knötchen vorwiegend auf der Hinterfläche des Lig. latum und der Tuba findet". Diese Tatsache läßt sich nicht bestreiten, ich habe aber zunächst einzuwenden, daß sie auch vorne auf der Tube vorkommen und daß sie in einem meiner Fälle gleichmäßig alle Seiten der Tube besetzt hielten. Die Vorliebe der Knötchen für die Dorsalseite erklärt sich aber meiner Meinung nach am einfachsten aus dem Überwiegen der Adhäsionen an der hinteren Seite der Tuben und Ligamente. Wollten wir natürlich das Keimepithel beschuldigen, so müßten wir entweder annehmen, daß nur an den Berührungsstellen zwischen Ovarium und Tube bezw. Ligament Zellen implantiert würden, oder daß Keimepithelien, vom Ovarium losgestoßen, sich anderweitig ansiedelten. Im ersten Falle dürften die Zellknötchen nur an den genannten Berührungsstellen, im anderen könnten sie ebenso gut am Darm, am Uterus überhaupt überall vorkommen. Beides ist

nicht der Fall, wenigstens widerspricht es den in dieser Beziehung gewiß sehr großen Erfahrungen. Ferner beschreibt Schickele selbst in einigen Fällen die Ovarien, und ich kann bestätigen, daß seine Beschreibung mit meinen Fällen ziemlich übereinstimmt; daraus geht hervor, daß die Ovarien selbst meist ebenfalls in Adhäsionen liegen und unter denselben ihr Oberflächenepithel gut bewahren. Dasselbe wird kubisch, auch niedrig-cylindrisch unter den Adhäsionen, wie es Nagel und andere beschrieben haben und macht Einstülpungen in das Ovarium, bildet, wie Kahlden beschrieben, dort kleine, adenomatöse Verzweigungen, meist aber kleine Cystchen, welche sich von der Oberfläche bereits abgetrennt haben. Nirgends kommen am Ovarium Epithelknötchen vor, auch nicht in den das Ovarium umgebenden, organisierten Adhäsionen, während sie in denen der Tube zuweilen zu finden sind. Ich habe in den 10 Fällen, in welchen ich das Ovarium untersucht habe, auch nicht das Geringste entdecken können, was Ähnlichkeit mit den Zellknötchen oder auch nur mit der anfänglichen Einstülpung und Mehrschichtung der Serosaepithelien beanspruchen könnte. Auch die Epithelien des Ovariums sehen ganz anders aus; weder an der Oberfläche, noch an den Einstülpungen sieht man je eine solche Variation von großen, plumpen, spindligen, kolbigen, polygonalen und platten, endothelähnlichen Zellen, wie an der Tubenserosa und deren Zellsträngen und Knötchen.

Wenn Schickele das kubische, in einem Falle ovale, mehrschichtige Epithel auf einem Ovarium, ferner die Einstülpungen bezw. Abschnürung des Keimepithels und deren Cystenbildung im Ovarium zu Gunsten seiner Hypothese anführt, so glaube ich, daß gerade die außerordentlichen Verschiedenheiten an den Epithelien des Ovariums und der Tubenserosa bezw. deren Zellknötchen in ein und demselben Falle die Annahme einer Identität vernichten müßten.

Nur in einem Ovarium sah Schickele kleine Haufen polygonaler Zellen und den Übergang kubischen Epithels in mehrschichtiges. Zunächst halte ich die Möglichkeit für vorliegend, daß hier ein teilweiser Flächenschnitt kubischen Epithels eine Mehrschichtung vorgetäuscht hat, was allerdings unter Adhäsionen sehr leicht vorkommen kann, dann aber beweist es immer

noch nicht die Fähigkeit des Keimepithels, Zellknötchen in der Tiefe zu bilden.

Ein gewichtiger Befund wird auch von Schickele erwähnt, das ist das Auftreten der Knötchen in den Adhäsionen selbst zwischen Ovarium und Ligamentum latum. Hiergegen kann ich anführen, daß nicht nur am Ovarium, sondern auch weit entfernt davon in den Adhäsionen diese Zellknötchen gefunden wurden, und vor allen Dingen, daß sie von der Tube bezw. dem Ligament aus betrachtet, niemals tief in den Adhäsionsmembranen bezw. organisierten Auflagerungen liegen, sondern stets unmittelbar an der Grenze zum Ligament und Tube oder an den zwischen ihnen und den Adhäsionsmembranen hinterlassenen, epithelbekleideten Spalträumen, welche die frühere Oberfläche andeuten. Wenn das Keimepithel des erwachsenen Ovariums unsere Epithelknötchen produzieren kann, so erbringe man den Nachweis, daß es diese Knötchen an seiner Hinterfläche in Adhäsionen mit dem Darm oder der parietalen Beckenwand ebenfalls liefert. Mir ist dieser Nachweis an einem Präparat mit Darmverwachsung aus der Klinik des Herrn Dr. Mackenrodt nicht gelungen und niemals sind solche Befunde von anderen Autoren erhoben worden.

Alle angeführten Momente sprechen gegen die Herkunft vom Keimepithel, und deshalb ist die von Schickele herangezogene Analogie zu ähnlichen Cysten und Knötchen, welche beim Manne gefunden werden und von Fittig ebenfalls auf Keimepithel zurückgeführt werden, nicht von großem Belang. Dennoch will ich auch diese Funde kurz besprechen, weil ich mit Fittig die Ansicht teile, daß sie identisch bei beiden Geschlechtern sind, weil sie ausschließlich an korrespondierenden Stellen gefunden wurden.

Die Cysten treten beim Manne ebenfalls multipel auf und sind von Hochenegg[18] als Lymphcysten, von Kocher[19] als Reste des Müllerschen Ganges, von Poirier[20] als Cysten der Serosa und von Fittig als Keimepithelcysten angesehen worden. Sie wurden von Hochenegg in den serösen Falten zwischen Hoden und Nebenhoden gefunden. Poirier fand sie an der lateralen Hodenfläche, da, wo Kopf und Schwanz des Nebenhodens mit dem Hoden eine seröse Verwachsung eingehen.

Fittig schließlich weist ihnen der Hauptsache nach die Hodenfläche an, soweit diese vom Nebenhoden bedeckt ist; mitunter fand er sie auch in den serösen Falten zwischen Hoden und Nebenhoden, speziell in dem lockeren Bindegewebe, das vom Caput epididymidis zum oberen Hodenpol hinüberzieht. Andererseits fand er sie aber auch in drei Fällen auf der lateralen Nebenhodenfläche. Hochenegg hielt das Epithel seiner Cysten für Endothel, und Poirier nennt es Plattenepithel. Fittig beschreibt solide Epithelkugeln als Vorstufen der Cysten; „zu unterst liegen meist eine Reihe kubischer Epithelien, darüber an Zahl wechselnde Schichten polygonaler oder öfters noch kurzspindeliger Zellen". Die Knötchen degenerieren dann cystisch. „Auch solide Zellcylinder oder -Zapfen kommen vor, die meist mit der Oberfläche in Verbindung stehen. Auf dieser ist dann das Endothel der Serosa mehrschichtig, zu einem Hügel aus polyedrischen Zellen angewachsen. Solche Epithelverdickungen finden sich fast regelmäßig an der Oberfläche der Stellen, wo Cysten oder solide Zellgebilde in der Serosa liegen." Man sieht hieraus, daß Fittigs Beschreibung ebenso gut auf unsere Knötchen am Ligament und an den Tuben paßt, und Fittig selbst identifiziert seine Befunde bei beiden Geschlechtern nach seinen eigenen Befunden. Fittig glaubt nicht, daß dem Endothel des Hodenübergangs besondere Eigenschaften innewohnen, weil es sich von anderem Endothel morphologisch nicht unterscheide. Deshalb verwirft er die aus seiner Beschreibung eigentlich sehr klar hervorleuchtende Abstammung der Knötchen aus dem Serosaendothel und glaubt ihre Herkunft vom Keimepithel folgendermaßen wahrscheinlich machen zu können. Er sah an den Hoden von Neugeborenen sehr häufig lose, braune Klümpchen in der Scheidenhauthöhle; diese bestehen aus Blutkörperchen, Schatten, Epithelzellen und einem spärlichen, feinfaserigen Medium; diese Konglomerate haften in den Recessus der Serosa; manchmal erscheinen sie wie in die Epithellinie aufgenommen. Zweimal fand er neben solchen spindelförmigen Anschwellungen der Endothellinie hart unter der Serosa einige kleine, solide und hohle Epithelkugeln.

Fittig glaubt daraus die Ansicht ableiten zu dürfen, daß beim Untergang des Keimepithels abgelöste Zellen in die Recessus geraten und sich implantieren.

Ich kann zunächst die Befunde Fittigs an Neugeborenen bestätigen; in der Tat kommen solche Konglomerate von Blut und Detritus in dem Scrotalsack öfters vor und siedeln sich mit Vorliebe zwischen Hoden und Nebenhoden an; auch mischen sich Epithelien gelegentlich in die Klümpchen, aber durchaus nicht regelmäßig, und meistens hängen diese Epithelien sehr deutlich mit der Serosa zusammen. Auch fand ich bei einem siebenmonatlichen Foetus (Sign. Foet. 197) nicht nur zwischen Hoden und Nebenhoden, sondern auch auf der Außenfläche des Nebenhodens in großer Ausdehnung starke Wucherungen des Serosaepithels mit kolbigen und cylindrischen Zellformen, Mehrschichtung, auch Plattenepithelschichtung auf der Oberfläche, und im subserösen Gewebe teils mit dem Oberflächenendothel breit zusammenhängend Zellstränge von unregelmäßiger Form aus polygonalen, teils spindligen Zellen zusammengesetzt und richtige Plattenepithelkugeln.

Also einerseits kommen die Plattenepithelkugeln und Stränge auch an der dem Hoden abgekehrten Seite des Nebenhodens vor, und andererseits treten sie stets unter den Zeichen eines abnormen Zustandes am Serosaendothel auf; gerade der Befund von Blutkörperchen und Schatten im Gemenge mit den Epithelien hätte Fittig davon abhalten sollen, auf eine Ansiedlung der Keimepithelien zurückzugreifen, welche nämlich spätestens bei Ausbildung der Albuginea, also im 2. Monat des Embryonallebens zu erfolgen hätte. Wenn sich übrigens Keimepithelien loslösten, so müßten sie ebenso gut an die parietale Beckenwand gelangen können, wie an die laterale oder Außenfläche des sexuellen Urnierenabschnitts (spätere Epididymis); sie müßten dann auch am Darm, wie im Becken gefunden werden. Sodann spricht ebenso wie beim weiblichen, auch beim männlichen Geschlecht mit großer Deutlichkeit gegen Fittigs Hypothese die von allen Autoren gemachte Beobachtung, daß die Knötchen eine große Neigung zu baldigem cystischem Zerfall haben. Fittig selbst beobachtete diese Neigung bei neugeborenen Knaben. Dies verträgt sich nun keineswegs mit der Annahme, daß die angeborenen Epithelknötchen als solide Knötchen viele Jahre bestehen bleiben und beim Erwachsenen als solide Knötchen noch gefunden werden, da jedes Knötchen schon die Zeichen des beginnenden Zerfalles bei Neugeborenen trägt.

Beim männlichen Geschlecht wird nun niemand daran denken, daß etwa nachträglich Keimzellen des Hodens noch die Tunica albuginea durchwandern könnten, um an die Serosa zu gelangen, und Fittig selbst erörtert auch gar nicht diese Möglichkeit, und deshalb kommen für das männliche Geschlecht die Keimzellen überhaupt nicht in Betracht. Wenn wir also beim Manne unbedingt genötigt sind, das Serosaepithel selbst als den Mutterboden der subserösen Zellknötchen anzusehen und diese mit den beim weiblichen Geschlecht an homologer Stelle gefundenen auch morphologisch identifizieren, so ist das ein letzter, aber jedenfalls nicht unwichtiger Grund, die Knötchen aus der Tube und am Lig. latum ebenfalls auf das Serosaendothel zurückzuführen.

Nichts aber liegt näher, als diese Abstammung vom Serosaendothel für selbstverständlich zu halten, da einerseits niemals Plattenepithelbildung vom Keimepithel nachgewiesen ist, andererseits der Zusammenhang der Zellknötchen mit der serösen Oberfläche absolut sichergestellt ist. Alle Stadien der subserösen Knötchenbildung sind bei Erwachsenen zu beobachten, und fast immer finden sich Wucherungsvorgänge am serösen Oberflächenendothel und in Organisation begriffene bezw. organisierte Membranen auf der Oberfläche über den Herdchen. Irgend ein Reizungszustand besteht in allen Fällen und läßt sich meiner Meinung nach auch immer nachweisen. Die Knötchenbildung erfolgt zum Teil aus Einstülpungen und Faltenbildung der Oberfläche mit mehrschichtigem Epithel (Fig. 1, 2 und Fig. 5, Taf. XV), zum andern, wahrscheinlich zum größeren Teil aus den unter den Auflagerungen versprengten Trümmern der Serosa, welche, wie in Fig. 4, sich zunächst in soliden Klumpen zusammenballen.

Die Identität der Knötchen bei beiden Geschlechtern vorausgesetzt, so wäre der einzige auffallende Unterschied das scheinbar nicht seltene Vorkommen derselben bei neugeborenen Knaben; zur Erklärung dieses Unterschiedes genügt indes die oben erwähnte Erfahrung, daß im Skrotalsack der Knaben oftmals abnorme Zustände vorkommen, sowie die Erwägung, daß auch die physiologischen Zustände, welche die Verklebung der serösen Hoden- und Nebenhodenoberfläche bedingen, das Endothel derselben zur Wucherung prädisponieren.

Weit über diesem geringfügigen durch die verschiedene Entwicklung bedingten Unterschied bei den beiden Geschlechtern steht das gemeinsame Wahrzeichen der Fähigkeit an homologen Stellen der peritonaealen Serosa auf gewisse Reize hin in jedem Lebensalter charakteristische Zellformationen und Zellgruppierungen zu liefern, welche an anderen Stellen des Peritonaeums nicht zu finden sind oder doch niemals gefunden worden sind. Diese besondere Fähigkeit setzt eine Besonderheit der Zellen voraus, welche kaum anders als in der Entwicklungsgeschichte ihre Erklärung finden dürfte. Tatsächlich ist das Coelomepithel, welches die oberen Partien der Urniere bekleidet, längst nach ihrer Ausbildung noch besonders hoch, und besonders die Außenkante am oberen Teil der Urniere, welche den Müllerschen Gang (spätere Tube) beherbergt, zeichnet sich bei Föten im zweiten Monat durch einen höheren Epithelbesatz aus, welcher allmählich in niedrigeres Epithel auf beiden Seiten der Urniere übergeht. Es ist durchaus nicht nötig, diesem Epithel spezifische Eigenschaften zuzuschreiben, vor allen Dingen sehe ich nicht die Berechtigung ein, an diesen Stellen von Keimepithel oder von Urnierenepithel zu sprechen, sondern es ist das der Bauchüberzug (Coelomepithel) der Urniere. Ob diese Zellen als Übergangsstufen zwischen dem parietalen Serosaendothel einerseits und dem Keimepithel, Urnierenepithel und dem Bildungsmaterial des Müllerschen Ganges andererseits eine sehr entfernte Verwandtschaft zu einem oder anderem der genannten Organe besitzt, läßt sich aus den pathologischen Produkten der Serosazellen ebensowenig entscheiden, wie aus der Entwicklungsgeschichte. Von Interesse in dieser Hinsicht ist nur, daß ich in einem Falle an einer Tube (von Dr. Rumpf wurden die Adnexe mitentfernt bei papillärem Ovarialkystom der anderen Seite) Salpingitis follicularis an der Schleimhaut des abdominellen Tubenendes und unsere soliden Zellknötchen an der Subserosa dieser Tube fand; an den Fimbrien sind nun zahlreiche Cystchen, welche zum Teil die deutlichen Charaktere der Schleimhautcysten tragen, zum anderen Teil neben soliden Epithelknötchen gelegene und offenbar aus solchen hervorgegangene. Irgend welche verallgemeinernde Schlüsse hieraus zu ziehen, halte ich mich nicht für berechtigt. (N. B. Eine in demselben

Falle gefundene accessorische Nebenniere im Lig. lat. hat den bekannten typischen Bau und keinerlei Ähnlichkeit mit den subserösen Zellknötchen.)

Also ich komme darauf zurück, daß eine bestimmte Verwandtschaft des Serosaepithels zu irgend einem Organ nicht nachweisbar ist, halte es jedoch für möglich, daß das in der Nähe der genannten Organe als Deckschicht verbleibende Coelomepithel gegenüber dem übrigen, völlig indifferenten parietalen Coelomüberzug kleine qualitative Unterschiede als eine Art Übergangsepithel haben mag, und somit wäre eine angeborene Eigenart des serösen Endothels grade auf der Tube und den angrenzenden Partien des Ligament. latum, insbesondere dort, wo es die Urnieren bekleidet hat, möglicherweise physiologisch. Die homologe Partie beim Manne aber ist hauptsächlich die seröse Oberfläche des Nebenhodens.

Wenn also die Voraussetzung zutrifft, daß unsere soliden Zellknötchen unter der Serosa nur an den genannten Stellen vorkommen, so ist es darauf zurückzuführen, daß das Serosaendothel dieser Partien auf bestimmte Reize hin besonders charakterisierte Zellbildungen liefert, weil es eine in der embryonalen Entwicklung begründete Eigenart besitzt. Es liegt jedoch weder in der Entwicklung, noch in der Morphologie der subserösen Epithelknötchen ein berechtigter Grund vor, sie in genetische Beziehung zu irgend einem Organ zu bringen. Das Organ, aus welchem sie entstehen, ist die Serosa selbst, welche zwar überall auf gewisse Reize mit Epithelwucherung antwortet, an den Tuben aber und den benachbarten Teilen des Lig. latum, ebenso am Nebenhoden und der ihm anliegenden Hodenfläche unter pathologischen Bedingungen beweist, daß sie hier von der übrigen Serosa verschieden geartet ist.

Das Serosaepithel der genannten Stellen kann also auf gewisse Reize hin solide Epithelknoten in die Subserosa schicken; damit soll aber nicht gesagt sein, daß sie auf jeden Reiz mit denselben Bildungen antworten muß. So gut, wie wir andere Epithelien auf verschiedene Krankheitsursachen mit verschiedenen Bildern reagieren sehen, ebenso müssen wir den Serosaendothelien die Möglichkeit zugestehen, verschiedene Krankheitsbilder

zu liefern. Aus diesem Grunde will ich keinenfalls leugnen, daß auch schlauchartige Epitheleinstülpungen von der Serosa der genannten Stellen ausgehen können. Außer verschiedenen Krankheitsursachen wäre noch eine ungleiche physiologische Disposition zu berücksichtigen, welche sich in der Tat schon bei Embryonen dadurch äußert, daß der Coelomepithelüberzug der Urniere individuell verschieden ist, sowohl in der Höhe der Epithelien, als auch hinsichtlich der Ausdehnung des höheren Epithelbelags.

So sieht man denn auch gelegentlich Schlauchbildungen und kleine Cystchen unter der Tubenserosa, welche durch die Regelmäßigkeit ihres kubischen oder zylindrischen Zellbesatzes viel eher an Schleimhautepithelien, als an Serosa erinnern; da ich jedoch ähnliche Bildungen auch unter der Uteruserosa[1] gesehen habe und solche Schlauchbildungen an allen Stellen beschrieben worden sind, wo Serosa vorkommt, so habe ich keine Ursache, für sie eine besondere Genese zu beanspruchen. Ja, daß hier keine wesentliche Verschiedenheit vorliegt, schließe ich aus einem Befund bei Tubargravidität (operiert von Dr. Czempin), wo unter frischen, in Organisation begriffenen Auflagerungen das Serosaepithel kubisch und hoch zylindrisch, stellenweise etwas mehrschichtig ist und an einer Stelle eine Einstülpung gebildet hat, welche ihrem Aussehen nach etwa die Mittelstufe zwischen den soliden Knötchen und den schlauchförmigen Einstülpungen darstellt (s. Taf. XV, Fig. 10).

Die Bildung kleiner, häufig kugliger Cysten in den Adhäsionen aus dem Serosaepithel kann man oft und in allen Stadien bei Tubargravidität beobachten. Während, wie gesagt, die Bildung solider Epithelkugeln in den Adhäsionen zu den Seltenheiten gehört, sieht man in halbwegs frischen Auflagerungen häufig losgerissene Serosaepithelien einzeln und in kleinsten Gruppen; ferner kleine Kränze kubischer Zellen und etwas größere, meist kuglige Cysten. Ihr Epithel läßt sich meist schlecht färben und die Zellgrenzen lassen sich schwer erkennen. Solche Cystchen kommen freilich auch unter der Tubenserosa, meist aber nur in den Adhäsionen vor. Ich bin überzeugt, daß sie ebenso, wie die öfters genannten Spalten und cystischen Zwischenräume zwischen der früheren Oberfläche und Adhäsion

gelegen, als in der Tubenwand gelegen beschrieben worden sind, weil die Adhäsionen verkannt wurden.

Dies mag genügen, um zu zeigen, daß das Serosaendothel nicht nur solide epitheliale Knötchen, sondern auch gleich cystische oder schlauchförmige Einstülpungen bilden kann. (Literatur siehe bei Schickele[11]).

Sie treten jedoch an Häufigkeit und Menge sehr zurück gegenüber den soliden Zellknötchen und den aus ihnen entstehenden Cysten an den genannten Stellen.

Zum Schlusse will ich noch kurz die biologische Seite unserer Zellveränderung streifen. Ribbert[33] rechnet die infolge von Entzündung gewonnene Umänderung einer niedrigen Zellform in eine höhere zu den rückbildenden Erscheinungen, weil die Zellen ihre charakteristische Differenzierung verlieren und „auf eine Stufe zurückkehren, die jener besonderen Qualität noch entbehrte". Das Wort „Qualität" ist hier zweifellos mehrdeutig; soll es wirklich eine Artveränderung und nicht nur Formveränderung bedeuten, so ist das jedenfalls eine Voraussetzung, die für die Endothelien noch zu beweisen wäre, unter allen Umständen aber ist die Auffassung Ribberts anfechtbar. Zunächst stünde der Beweis aus, daß die Gestaltveränderung (nehmen wir als Beispiel das Coelomepithel) bei der Umwandlung in die Endothelform einen Fortschritt in der Entwicklung bedeute. Die Coelomepithelien vermehren sich nicht mit der Vergrößerung der Peritonaeal-Pleurahöhlen-Oberfläche im gleichen Schritt und sind dadurch genötigt, sich mit einer möglichst großen Fläche, anstatt wie früher mit einer schmalen Basis an die Unterlage anzuschmiegen, wenn anders die Oberfläche nicht entblößt werden soll. Man darf sich diesen Vorgang rein mechanisch als eine passive Dehnung vorstellen. Von einem Fortschritt kann nach dieser Auffassung der Endothelform also keine Rede sein und demnach auch nicht von einer Rückbildung in Ribberts Sinne.

Die Zellform ist jederzeit veränderlich und kann während der Entwicklung und später wechseln, weil die Form wesentlich ein Ausdruck der jeweiligen Spannungsverhältnisse ist. Die Spannungsverhältnisse wechseln aber dauernd. Für die Endo-

thelien der Serosa insbesondere wird es wohl jedem Beobachter bekannt sein, daß sie in faltigen Einstülpungen, besonders am Grunde derselben häufig, oder meist aufgerichtet und dann epithelähnlich erscheinen; auch an größeren Lymphräumen kann man dies oftmals beobachten. Druck und Zug sind die maßgebenden Faktoren für dieses Verhalten, auf welches, wie überhaupt auf mechanisches Geschehen viel zu wenig Wert gelegt wird. Die Zellform sollte man daher nicht ohne weiteres als Kriterium für ihren biologischen Charakter in Anspruch nehmen. Durch irgend einen Reiz, sagen wir unter dem Einfluß eines entzündlichen Reizes zur Vermehrung gebracht, bedecken die Serosaendothelien plötzlich in mehrfacher Zahl den gleichen Flächenraum, wie vorher und müssen deshalb aufrechte Stellung bezw. eine höhere Form annehmen. Wenn wir die Endothelien aufrecht stehen sehen, sodaß sie also eine kleinere Basis haben, ohne daß die einzelnen Zellen auseinander weichen, so muß entweder die Oberflächenspannung nachgelassen haben, wie in den Buchten, oder wenn dieses nicht der Fall war, so muß die Zahl der Endothelien sich in der Flächenausdehnung vergrößert haben. Ich gebe zu, daß die Endothelzelle auch hypertrophieren kann, aber auch die hypertrophierten Endothelien nehmen, wenn sie aufrecht in Gestalt einer kubischen oder zylindrischen Zelle stehen, niemals die gleiche Basis, wie eine flache Endothelzelle ein, wovon man sich durch Zählung der flachen und aufrechtstehenden Zellen auf gleich langen Strecken überzeugen kann.

Also die Zellvermehrung in der Fläche bedingt die Gestaltsveränderung der Endothelien, und wenn diese Vermehrung noch weitergeht, so müssen entweder die Zellen ausweichen können, also in Lücken des unterliegenden Gewebes gedrängt oder über die Oberfläche gehoben werden. Außerdem ist eine Vermehrung der Zellen in der Fläche noch möglich, wenn die Oberfläche sich vergrößert; die Oberfläche aber kann sich vergrößern, wenn das ganze Organ wächst oder, wo dies nicht der Fall ist, durch Faltenbildung. Jede Oberflächenvergrößerung ohne Volumszunahme muß schließlich Faltenbildung erzeugen. Diesen Effekt sehen wir gerade an den frischeren Fällen von Wucherungen der Serosaendothelien und führen deshalb die Entstehung der subserösen Zellknötchen zum Teil auf sie zurück (z. B. Taf. XV, Fig. 1).

Die außerordentliche Schmiegsamkeit der Serosaendothelien verrät sich in allen Stadien des Prozesses, wir sehen zylindrische, kubische, ovale, spindlige, endothelähnliche, polygonale und flache Zellen. Nach Marchand[36] können die Peritonaealendothelien experimentell gereizt, auch sternförmig und gestreift werden und sich in Bindegewebszellen verwandeln, wovon ich mich in meinen Fällen nicht überzeugen konnte. Heinz[37] hat amöboide Beweglichkeit des entzündlich gereizten Serosaendothels experimentell erwiesen.

Wir haben demnach nicht in allen genannten Variationen der Serosazellen eine regressive Metamorphose vor uns, sondern nur den Ausdruck eines plastischen Zellkörpers, welcher mechanischen Bedingungen gehorchend sich seiner Umgebung anpaßt.

Es gehört nicht hierher und würde zu weit führen, wollte ich auch auf Veränderungen anderer Gewebsarten eingehen, welche man zu den regressiven rechnet. Jedenfalls empfiehlt sich eine Revision derselben schon aus dem Grunde, weil formale Abänderungen der Zellen unter dem Einfluß von Entzündungen nicht in allen Fällen Typen darstellen, welche einem Jugendstadium oder embryonalen Stadium entsprechen.

Zusammenfassung.

Es gehen in der Literatur unter verschiedenen Namen je nach Auffassung der Genese beschriebene Zellknötchen, welche subserös an Tuben und Lig. latum teils mit, teils ohne Zusammenhang mit dem Peritonaealepithel stets nach vorausgegangener Entzündung (chronische Adnexerkrankungen und Tubargravidität) meist nachweisbar unter Adhäsionen und durch Wucherung des peritonaealen Endothels entstehen. Das Serosaendothel nimmt höhere Formen, oft zylindrische, auch Plattenepithelformen an und wird zuweilen mehrschichtig; es bildet Falten und Einstülpungen mit mehrschichtigem Epithel, welche sich abschnüren. Trümmer der Serosa unter den Adhäsionen bilden ebenfalls durch Wucherung kleine Zellknötchen. Die durch Abschnürung und Losstoßung gebildeten Zellknoten bestehen aus Epithelien ohne Zwischensubstanz und sind niemals vaskularisiert. Die Epithelien sind ungeheuer plastisch und

nehmen jede Zellform, auch Formen von Spindelzellen und Endothelien an, aber nicht den Charakter. Diese epithelialen Knötchen im weiteren Wachstum außen durch circuläre, mehr indifferente Zellfermen, im Innern durch helle polygonale Epithelzellen wohl charakterisiert, neigen zu baldigem cystischem Zerfall und zur Wanderung auf die Oberfläche.

Die Epithelknötchen sind weder an den Ovarien, noch an anderen Stellen des Peritonaeums beobachtet; sie haben zum Mutterboden die Serosa selbst, welche zwar auch an Tube und Lig. latum Einstülpungen in Schlauchform bilden kann, jedoch hier mit Vorliebe charakteristische Zellknötchen produziert, weil diese Stellen eine in der Entwicklung begründete Eigenart besitzen, als eine Art Übergangsepithel von den die Organe (besonders Urniere und Müllerschen Gang) bildenden Epithelien der Urnierenleiste zu denen der parietalen Serosa.

An den korrespondierenden Stellen beim Manne, dem Nebenhoden und der ihm anliegenden Hodenserosa kommen dieselben Knötchen vor, und zwar oft schon beim Neugeborenen, aber ebenfalls nur unter entzündlichen oder anderen Reizzuständen der Serosa.

Die Umwandlung der Endothelien ist nicht als eine Rückbildung aufzufassen, da die Endothelform keinen Entwicklungsfortschritt bedeutet, sondern die Zellform der normalen und pathologischen Endothelien ist der Ausdruck der jeweiligen Spannungsverhältnisse in letzter Linie abhängig von der Zahl der Zellen im Verhältnis zur Oberfläche.

Den Herren Kollegen Czempin, Flaischlen, Keller, Löhlein, Mackenrodt, Odebrecht und Rumpf, sämtlich in Berlin, sage ich meinen herzlichsten Dank für ihre liebenswürdige Unterstützung mit dem aus ihren Kliniken gewonnenen Operationsmaterial, an welchem meine Untersuchungen vorgenommen wurden.

Literatur.

1. Wedl: Grundz. d. path. Hist. Wien. 1854.
2. Werth: Beitr. z. Anat. u. zur operativen Behandl. d. Extrauteringrav. Stuttgart. Stuttgart. 1887.
3. Dobbert: Dieses Archiv Bd. 123, S. 103.

4. Walker: Dieses Archiv Bd. 107, S. 72.
5. Ries: The Journal of Experimental Medicine. 1897. Bd. II, No. 4.
6. Fittig: Die Cysten des Hodens. Inaug.-Diss. Straßburg i. E. 1897.
7. Rossa: Arch. f. Gyn. Bd. 56, S. 296.
8. v. Franqué: Zeitschr. f. Geb. u. Gyn. Bd. 39, S. 499.
9. Derselbe: Verhandl. d. deutsch. Ges. f. Gyn. 1901. Bd. IX, S. 492.
10. Pick: Arch. f. Gyn. Bd. 64, S. 678.
11. Schickele: Dieses Arch. Bd. 64, S. 678.
12. Opitz: Zeitschr. f. Gyn. u. Geb. Bd. 48, S. 1.
13. Poll: Arch. f. mikr. Anat. u. Entwickl. Bd. 56, S. 1.
14. Aichel: Arch. f. mikr. Anat. u. Entwickl. Bd. 56, S. 1.
15. Meyer, Robert: Zeitschr. f. Geb. u. Gyn. Bd. 46, H. 1.
16. Waldeyer: Eierstock u. Ei. Leipzig. 1870.
17. Fabricius: Arch. f. Gyn. Bd. 50.
18. Hochenegg: Med. Jahr.-Ber. d. K. K. Gesellsch. d. Ärzte in Wien. 1885.
19. Kocher: Deutsche Chirurgie v. Billroth u. Lücke. 1887.
20. Poirier: Verh. d. X. internat. med. Kongr. in Berlin. 1890. Bd. 2, S. 58.
21. Meyer, Robert: Zeitschr. f. Geb. u. Gyn. Bd. 43.
22. Ribbert: Dieses Arch. Bd. 157, S. 106 u. Lehrb. d. allg. Pathol. Leipzig. 1901.
23. Kleinhans: Veits Handbuch d. Gyn. Wiesbaden. 1899.
24. Sappey: s. Kleinhans.
25. Pilliet: do.
26. Marchand: Verhandl. d. Deutsch. Pathol. Gesellsch. Düsseldorf. 1898.
27. Heinz: Dieses Arch. Bd. 167, S. 161.

Erklärung der Abbildungen auf Taf. XV.

Fig. 1. (Tubargravidität i. 2. Monat.) Einstülpung u. Faltung der serösen Oberfläche teilweise mit mehrschichtigem Epithel. Leitz 6, Ok. 1.

Fig. 2. Vom gleichen Fall. Mehrschichtiges Oberflächenepithel und Einstülpungen. Leitz 6, Ok. 1.

Fig. 3. (Tubargravidität im 2. Monat.) Typisches Epithelknötchen subserös unter Auflagerung. M = Muskulatur, Sp. = Spalt zwischen Tube und Auflagerung. A = Auflagerung organisiert. Zeiß. A. Ok. 1.

Fig. 4. Unter frischer Auflagerung gelegene subseröse Zellknötchen, eines mit einem Ausläufer von 3 Epithelien. (Tubargravidität 1½ Monat.) Leitz 6, Ok. 4.

Fig. 5. (Hämatom des Ovariums.) S = Serosaepithel, kubisch, einreihig, wird mehrschichtig und schickt einen soliden, breiten Zapfen in die Tiefe. Leitz 6, Ok. 1.

Fig. 6. (Tubargravidität etwa 1½ Monate.) Subseröses Zellknötchen mit verschiedenen Zellformen, typisch. Leitz 3, Ok. 3.

Fig. 7. Von demselben. Spindlige Zellformen. Leitz 6, Ok. 4.
Fig. 8. Teil eines subserösen Zellknötchens unter spärlichen Resten organ. Membr., bei chron. Adnexerkrankung gefunden. Typische Form. Leitz 6, Ok. 1.
Fig. 9. Ungewöhnlich gut ausgeprägte, basale Zellreihe im Innern. In einem subserösen Zellknötchen (chron. Oophoritis u. Perisalping.). Zeiß E, Ok. 1.
Fig. 10. Ungewöhnliche Form einer zum größten Teil hohlen Einstülpung mehrschichtigen Serosaepithels, unter einem Serosaspalt und Auflagerung gefunden bei Tubargravidität im 2. Monat. Leitz 6, Ok. 3.

XXVI.

Isolierte regionäre Achseldrüsentuberkulose bei Tumoren der weiblichen Mamma nebst Bemerkungen über die Genese der Milchdrüsentuberkulose.

(Mitteilung zweier Fälle).

Von

Dr. Heinr. Ebbinghaus,

derztg. Assistenten am pathologischen Institut der Universität Zürich.

Als in der zweiten Hälfte des vorigen Jahrhunderts zahlreiche Autoren, wie Friedreich[1]), Virchow[2]), E. Wagner[3]), Zenker[4]), Lubarsch[5]), Schlenker[6]) u. v. a. die alte Rokitansky'sche Lehre von der gegenseitigen Exclusion von

[1]) Friedreich, Kombination von Krebs und Tuberkulose. Dies. Arch., Bd. 36.
[2]) Virchow, Krankhafte Geschwülste.
[3]) E. Wagner, Handbuch der allgemeinen Pathol. 1876.
[4]) K. Zenker, Zwei Fälle von Krebs und Tuberkulose in demselben Organ. Deutsch. Archiv für klin. Mediz. Bd. 47.
[5]) Lubarsch, Über den primären Krebs des Ileum nebst Bemerkungen über das gleichzeitige Vorkommen von Krebs und Tuberkulose. Dies. Arch., Bd. 111.
[6]) Schlenker (Hanau), Beiträge zur Lehre von der menschlichen Tuberkulose. Dies. Arch., Bd. 134, 1 u. 2.

Krebs und Tuberkulose durch zahlreiche Beispiele vom Gegenteil entkräfteten, indem sie sogar vielfach beide Erkrankungen in ein und demselben Organ beobachten konnten, erhielt die entgegengesetzte Anschauung eine zeitlang die Oberhand, wie sie in schroffer Weise besonders von Cooke[1]) vertreten wurde, der Krebs und Tuberkulose in einen inneren geheimnisvollen Zusammenhang brachte, und wie sie von Burdel[2]) in phantastischen Experimenten geprüft wurde, der durch Einimpfen von Krebsmaterial Tuberkulose zu erzeugen hoffte.

Trotzdem diese Extreme bald wieder verlassen wurden, ist doch seit der Zeit stets an gewissen Beziehungen zwischen beiden Krankheiten festgehalten worden. So fand Lubarsch[3]), „daß akute Infektionen, ebenso wie Phthise, bei Carcinomkranken bedeutend seltener seien, als bei gleichaltrigen nicht Krebskranken", und „daß das verhältnismäßig immerhin seltene Zusammentreffen von Krebs und Tuberkulose durch die Verschiedenheit der Altersklassen, in denen beide Erkrankungen am häufigsten sind, nicht genügend erklärt sei." Andrerseits konnte derselbe Verfasser indessen zeigen, daß lokale tuberkulöse Affektionen, ebenso wie chronische lokale Traumen, die Entwicklung eines Karzinoms begünstigen, während die Lehre, daß der Krebs eines bestimmten Organs (Oesophagus, Lebert) besonders zu Tuberkulose disponiere, sich als unhaltbar herausstellte.

Es entstand der Begriff des „Lupuskarzinoms", des Karzinoms auf dem Boden eines früheren tuberkulösen Lupus, einer Erkrankung, von der heute weit über 100 Fälle in der Literatur niedergelegt sind. Auf dem Boden einer chronischen Entzündung oder Ulceration, in diesem Fall spezifisch tuberkulöser Natur, bildet sich ein Krebs, anscheinend den früher tuberkulösen Boden besonders bevorzugend. Bei den zahlreichen beschriebenen Fällen von Krebs mit koinzidierender regionärer Tuberkulose (Schlenker, Clement[4]) hielt man

[1]) Cooke, Relation of cancer and phthisis. Med. Journal and Gaz. 1866.
[2]) Burdel, Mémoire présenté à l'Académie médicine 1869.
[3]) Lubarsch, s. o.
[4]) Clement, Über seltene Arten der Kombination von Krebs und Tuberkulose. Dies. Arch., Bd. 139.

meistens analog dem Lupus-carcinom die Tuberkulose für das primäre, während man (Lubarsch, Clement) in anderen Fällen auch die hämatogene Einschleppung von Tuberkelbazillen in Karzinomgebiete für vorkommend erachtete und deren dortige Ansiedlung infolge der durch den Krebs bewirkten lokalen Gewebsschädigung. Es ist klar, daß, je mehr Fälle von gleichzeitigem und örtlichem Auftreten von Krebs und Tuberkulose bekannt gegeben wurden, um so mehr man sich einen Zusammenhang zwischen diesen beiden Krankheiten wieder zu konstruieren begann. Dazu wurden auch vielfach Beobachtungen gemacht, daß Krebskranke zu Tuberkulose besonders disponierte Kinder hatten und umgekehrt (Aronsohn[1]). Ein Zusammenhang war indessen bei dem sicheren morphologischen Substrat der Tuberkulose, dem für diese Erkrankung spezifischen Bazillus und dessen Fehlen bei reinem Krebs, nicht zu erkennen.

Erst mit der neuerlichen Nichtidentifizierung des Perlsucht- und des menschlichen Tuberkulosebazillus durch Koch und dem bald nachfolgenden Versuch der Abtrennung des Lupus von der anderen Tuberkulose (Fraenkel[2]), zwischen denen nur ein Verwandtschaftsverhältnis bestehen soll, wagte man es, ohne Rücksicht auf den vorhandenen Bazillus eine ähnliche Verwandtschaft, wie dort, auch zwischen Krebs und Tuberkulose auszusprechen: „Die phthisische Diathese kann nicht allein von Phthisischen, sondern auch von Karzinomkranken den Nachkommen überliefert werden, und es ist wahrscheinlich, daß Karzinom, Lupus und Tuberkulose aetiologisch zu einer Familie gehören“ (Aronsohn). Der Lupus wird gewissermaßen als ein Bindeglied zwischen Krebs und Tuberkulose aufgefaßt.

Bekanntlich hat auch Ribbert[3]) in seinen Untersuchungen über die Histogenese des Krebses in der Isolierung von Epithelzellen und Absprengung derselben aus ihrem natürlichen Verbande durch zwischenwachsendes (tuberkulöses) Granulationsgewebe einen ursächlichen Zusammenhang zwischen beiden Erkrankungen histologisch herauszufinden gesucht.

Kurz, mit der stetig größer werdenden Kasuistik tritt un-

[1]) Aronsohn, Deutsche medizin. Wochenschrift No. 47. 1902.
[2]) Fraenkel, Berliner klinische Wochenschrift No. 38. 1901.
[3]) Ribbert, Dies. Archiv, Bd. 135.

zweifelhaft immer mehr das Bestreben zutage, wieder einen engeren Zusammenhang zwischen Krebs und Tuberkulose zu befürworten.

Es erscheint uns jedoch fraglos, daß oft aus den jeweiligen Fällen von Koinzidenz der beiden Krankheiten zu spezialisierte Schlüsse ad hoc gezogen wurden. Unseres Erachtens haben wir zur Zeit noch keine Berechtigung, bei dem sicher nachgewiesenen Erreger der Tuberkulose und der heutzutage noch nicht einmal sicher bewiesenen Infektiosität des Karzinoms, einen anderen Zusammenhang anzunehmen, als höchstens den, daß ein Locus minoris resistentiae durch die eine Krankheit geschaffen wird für die andere, sei es in der Art, daß auf chronisch entzündetem oder geschwürigem tuberkulösem Boden eine Karzinomwucherung beginnt, wie sie auf jedem anderen Ulcusboden (ulcus ventriculi) möglich ist, oder daß eine allgemeine auszehrende Krankheit die natürlichen Widerstände des Organismus lähmt (Cohnheim) und anderen Krankheiten oder Gewebsproliferationen Tür und Tore öffnet.

Im Anschluß an einen Fall Clements, der eine Kombination eines Mammakarzinoms mit regionärer Achseldrüsentuberkulose beobachtete, die den Verfasser dem Zuge der Zeit folgend zu weitgehenden Schlüssen über den Zusammenhang zwischen beiden Erkrankungen drängte, möchte ich zwei völlige Analoge dazu mitteilen, die ich in der ersten Woche des Oktober in der Tumorenabteilung unseres pathologischen Institutes zu untersuchen in der Lage war. Es dürfte aus den Fällen hervorgehen, wie vorsichtig man aus der Koinzidenz derartiger Erkrankungen im allgemeinen zu urteilen gezwungen ist, daß bei Karzinom mit Tuberkulosebegleitung sicherlich häufig die Geschwulstform des Karzinoms ein von uns leider bis jetzt nur als Zufall zu deutender Umstand ist, und daß ebensogut jede andere und andersartige, auch benigne Geschwulstform an seiner Stelle sein könnte, sodaß also auf Grund derartiger Befunde von einer Verwandtschaft zwischen Karzinom und Tuberkulose zu reden, jedenfalls gesucht wäre.

Es handelt sich um zwei Fälle von benignen Mammatumoren bei Frauen im typischen „Karzinomalter“. Dazu findet sich in beiden Fällen eine regionäre Axillardrüsentuberkulose,

und zwar nicht als Teilerscheinung einer allgemeinen Lymphdrüsentuberkulose, sondern völlig isoliert auf die Lymphbezirke der benignen Tumormen bei im übrigen kräftigen gesunden Frauen.

Es ist keine Frage, daß die derartige Tumoren begleitende regionäre Lymphdrüsenschwellung zu Fehldiagnosen Veranlassung geben kann, und auch in unseren Fällen war natürlich an maligne Tumoren mit Drüsenmetastaten gedacht worden.

Wohl keiner besonderen Betonung bedarf es, daß von einem allgemeinen gleichzeitigen Vorkommen von Tuberkulose und benignen Tumoren an verschiedenen Stellen irgendwo im Körper hier keine Rede sein soll. Derartige Beobachtungen werden selbstverständlich bei der enormen Verbreitung der Tuberkulose des öfteren gemacht. Unsere Fälle möchte ich zu den selteneren der regionären Koinzidenz rechnen und sie etwa dem von Reich[1]) mitgeteilten an die Seite stellen.

Ich lasse zunächst die ausführlichen Krankengeschichten, die ich der Liebenswürdigkeit der hiesigen chirurgischen Klinik (Kroenlein) verdanke, folgen:

Fall 1. Katharina Ulrich, 42 Jahre alt, Heimat Sitten, wohnhaft Zürich III, aufgenommen in die chirurgische Klinik am 22. September 1902.

Anamnese: Mutter gestorben im 52. Jahre an Pneumonie, Vater gesund, 76 Jahre alt, Schwester an Gelbsucht gestorben. Brüder gesund. Eine Tochter gesund, eine Knabe in frühester Jugend gestorben.

Die Patientin selbst hatte als Kind die Masern. Sie neigt zu Husten und Auswurf von jeher. Hustenreiz bei kalten Füßen. 1887 erste Geburt, starker Husten während der Schwangerschaft. 1888 zweite Schwangerschaft, ebenfalls starker Husten, der zu der um 1 Monat verfrühten Geburt eines Knaben mit deformierten unteren Extremitäten geführt haben soll. Das Kind starb bald nach der Geburt.

Das erste Kind stillte Patientin während 4 Monate selbst. Nach beiden Geburten will Patientin nie etwas Abnormes an ihren Brüsten bemerkt haben.

1896 bemerkte Patientin beim Betasten ihrer linken Brust ein kleines Geschwülstchen, das nicht schmerzhaft war. Sie hielt es für einen verhärteten Milchgang. Sie hatte keine Beschwerden, höchstens etwas Müdigkeit im rechten Arm.

[1]) Reich: Über einen aus gliomatösen und tuberkulösen Bestandteilen zusammengesetzten Hirntumor. Arbeiten aus dem pathol. Institut zu Göttingen 1893. Zit. nach Clement.

1902. Im Frühling bemerkte Patientin, daß das Geschwülstchen rasch zu wachsen begann. Im übrigen fiel ihr jedoch nichts auf, indessen wurde ihr das stille Wuchern doch unheimlich, weshalb sie in die gynäkologische Poliklinik ging.

Am 22. September Aufnahme in die chirurgische Klinik.

Status praesens: Patientin ist eine starke Frau mit kräftiger Muskulatur und gut entwickeltem Panniculus adiposus. Puls und Körpertemperatur normal. Pupillen eng, gut und gleichmäßig reagierend. In den Skleren vereinzelte weiße Flecke. Zunge belegt. Foetor exore. Lungengrenzen ohne Besonderheiten. Rechts oben vorn auf der Lunge ganz leichte Dämpfung. Ebenso erscheint zwischen angul. scapula dextr. und Wirbelsäule der Perkussionsschall etwas kürzer. Über der rechten Lungenspitze glaubt man ein etwas rauheres Inspirium zu hören, als an der entsprechenden Stelle der anderen Seite.

Abdomen ohne Besonderheiten (Schwangerschaftsnarben). An den Unterschenkeln Varicen.

Status local.: In der Mitte der rechten Mamma fühlt man einen höckerigen, harten Tumor. Über ihm läßt sich die Haut und er selbst auf der Unterlage leicht verschieben. Neben ihm fühlt man das normale Brustdrüsengewebe so, daß der Tumor in der Schicht des Drüsengewebes liegt. Seine Größe in vertikaler Richtung beträgt etwa 7 cm, in horizontaler 3—4 cm. Die rechte Mamilla ist völlig eingesunken. In der rechten Axilla ist durch den Panniculus ein unbestimmt zu begrenzenzender Tumor zu palpieren. Er hat die ungefähre Größe einer Pflaume und schlüpft unter dem tastenden Finger weg. Im übrigen keine palpabalen Drüsenschwellungen.

Diagnose: Carcinoma mammae dextr. Metastas. glandul. axillar.

Operation am 27. September. (Prof. Krönlein): Typische Operation mit bikonvexem Doppelschnitt über die rechte Mamma gegen die Axilla gerichtet. Exstirpation des Mammatumors mit der oberflächlichen Fascie des Pectoralis. Blutung gering. Das Fettpaket in der Axilla ist ziemlich fest mit den Gefäßen verwachsen. Drainage durch eine Contraincision seitlich am Thorax. Kompressionsverband. Beim Querschnitt durch den exstirpierten Tumor entleert sich aus verschiedenen Cysten eine braunrote Flüssigkeit. Aus der makroskopischen Besichtigung wird die klinische Diagnose auf Karzinom wieder fraglich. Im Fettpaket der Axilla finden sich 4 bohnengroße Lymphdrüsen.

Die histologische Untersuchung ergab nun:

Fibro-Adenoma mammae dextr. Reichliche Drüsengangswucherungen ohne Epithelatypien. Kernreiches, ebenfalls vermehrtes, fibröses, interstitielles Gewebe. Zahlreiche Hämorrhagien sowohl in den Drüsenlumina, als auch in den Interstitien. Keine nennenswerte entzündliche Rundzelleninfiltration. Keine Zeichen maligner Entartung.

In den regionären Lymphdrüsen der Axilla:

Großzellige Epithelioidtuberkel, reichliche Riesenzellen vom Langhansschem Typus. Größere verkäste Komplexe. Keine Verkalkungen. Keine Zeichen chronischer bindegewebiger Adenitis.

Fall 2. Ursula Faude, 57 Jahre alt, Hausfrau, geboren zu Riedheim, wohnhaft Zürich V. Aufgenommen in die chirurgische Klinik am 30. September 1902.

Anamnese: Patientin stammt aus gesunder Familie. Der Vater, ein Bauer, litt vielfach an Erkältungen, zuletzt bekam er Seitenstechen und starb mit 67 Jahren. Die 57 jährige Mutter soll bald hernach, vorher immer gesund, „aus Heimweh nach ihrem Manne" gesrorben sein. Eine Schwester von 19 Jahren starb am Typhus, ein Bruder von 56 Jahren und zweiter von 28 Jahren an Schwindsucht; ein 52 jähriger Bruder starb an Herzerweiterung und ein 30 jähriger an recidivierendem Gelenkrheumatismus: 8 weitere Geschwister leben und sind gesund.

Patientin selbst hat 5 im allgemeinen gesunde Kinder, von denen nur eins an Herzfehler infolge Gelenkrheumatismus leidet. Ein Kind starb im dritten Monat seines Lebens an den „Gichtern". Im Laufe des Jahres 1896 erkrankte die Patientin infolge Erkältung an Brustfellentzündung und lag ein viertel Jahr zu Bett. Im übrigen gibt sie an, immer gesund gewesen zu sein.

Bei der Geburt des ersten Kindes 1873 waren die kleinen Brustwarzen eingesunken, sodaß man sie vorziehen mußte. Sie konnte das Kind nur 9 Tage nähren, dann mußte sie wegen der Schmerzen aussetzen. Die Warzen waren beinahe verschwunden, bei der Laktation floß Blut. Seither erschien ihr die linke Brust immer etwas größer als die rechte. Patientin nährte dann bis zur fünften Geburt nicht mehr, sie war ängstlich. Bei dieser waren beide Brüste groß, sie nährte das Kind ohne Schmerzen 9 Wochen lang, bis das Kind an Krämpfen starb. Im Jahre 1891 nährte Patientin ihr letztes Kind 14 Tage, dann schwand die Milch nach einem größeren Blutverlust per vaginam.

Bis April 1902 hatte Patientin nie etwas Abnormes in einer ihrer Brüste gefühlt. Um Ostern herum merkte sie in der linken Mamma eine Schwellung. Diese war etwas härter, als die andere. Von dieser Zeit an trug sie sehr leichte Kleidung und behandelte sich mit warmen Umschlägen, ohne Erfolg. Die Brust wurde allmählich immer größer; am Morgen erschien sie etwas beträchtlicher als am Abend.

Patientin hatte zwar keine Schmerzen, aber weil sie das Wachstum der Brust nicht in Ordnung fand, konsultierte sie Ende September einen Arzt. Dieser riet ihr die Operation an.

Die Patientin steht seit 2 Jahren im Klimakterium, die Brust vergrößerte sich besonders in gewissen Zeiträumen, sodaß die Patientin annahm, das Wachstum stände mit den Menses in Verbindung.

Aufnahme in die chirurgische Klinik am 30. September 1902.

Status praesens: Die Patientin ist von mittlerer Statur mit außerordentlich entwickeltem Panniculus adiposus und kräftiger Muskulatur. Pupillen reagieren gleich und gut. Puls kräftig 108, Arterie gespannt. Temperatur bis 38,4°. Zunge feucht, ganz leichter Belag. Gesicht und Hals ohne Besonderheiten. Lungen normal.

Das Herz kann wegen des Tumors der Mamma nicht perkutiert werden. Herztöne dumpf, systolischer Spitzenton stark klappend. An den übrigen Klappen systolisches Geräusch. Die Leber schneidet mit dem Brustkorb ab, der Magenfundus überragt den Nabel um 3 Querfingerbreite. Abdomen ohne Besonderheiten. An den Fußgelenken beiderseits auf der Innenseite Krampfadern.

Status local.: Die linke Mamma ist stark vergrößert und steht infolgedessen vom Körper ab. Die Haut darüber ist glänzend, etwas rötlich, gegen die Kuppe bläulich. Die Mammilla etwas unterhalb der Kuppe ist ganz flach ausgezogen. Die etwas erweiterten Venen scheinen bläulich durch. Das Ganze hat etwa den Umfang eines mittleren Kindskopfes. An der Oberfläche des Tumors kann man wieder vereinzelte, ziemlich flache Vorwölbungen unterscheiden. Beim Liegnn der Patientin zieht der Tumor die Brust an der linken Körperseite herunter. Die dünne Haut an der Kuppe ist nur mäßig verschieblich, die oben erwähnten Venen fühlen sich wie Gruben an. Der schwere Tumor läßt sich in der Tiefe beinahe mit der Hand umgreifen. Er ist hart anzufühlen, zeigt keine Fluktuation und nur ganz wenig Elastizität. Schmerzlose Palpation. In der Axilla wegen des starken Fettpolsters keine Drüsen durchzufühlen. Keine Drüsenschwellungen an andern Körperstellen.

Diagnose: Cystosarcoma phylloides.

Operation am 6. Oktober (Prof. Krönlein): Ruhige Äthernarkose Bikonvexer Doppelschnitt über die Mamma in der üblichen Weise gegen die Axilla gerichtet. Der Tumor wird mit der oberflächlichen Pektoralfascie exstirpiert. Nach Herausschälen des Tumors und Stillung der Blutung und Verlängerung des Schnittes in die Axilla. Das dort vorhandene Fettpaket ist ziemlich fest mit den Gefäßsträngen verwachsen. In ihm sind einzelne Drüsen jetzt zu fühlen. Drainierung der Geschwulstlücke wie oben beschrieben. Hautnaht. Kompressionsverband. Auf dem Durchschnitt zeigt der Tumor verschiedene Cysten mit etwas gallertigem Inhalt und geblättertem Aufbau. Im Fettpacket der Axilla ist eine oblonge, bohnengroße und eine kleinere Lymphdrüse vorhanden.

Die histologische Untersuchung ergab: Myxofibroma intracanaliculare mammae.

Sehr starke fibröse Wucherung zwischen erweiterten, doch kaum an Zahl vermehrt erscheinenden Drüsenschläuchen; oft polypöse Vorsprünge des fibrösen Gewebes in die Drüsenhohlräume. Das fibröses Gewebe zeigt vielfach myxomatöse Partien. Keine nennenswerte Entzündung im Tumor, nur vereinzelte hämorrhagische Bezirke.

Tuberkulose der Axillardrüsen: Zahlreiche epithelioide Tuberkel, vereinzelte Riesenzellen vom Langhansschen Typus. Geringe Spuren centraler Verkäsung, keine Verkalkungen oder bindegewebigen Indurationen der Drüsen.

Es handelt sich also in unseren beiden Fällen, die im übrigen nach kurzer Zeit geheilt die Klinik verließen, um eine eigentümliche Kombination zweier Affektionen, von der man auf den ersten Blick eigentlich sagen wird, daß es eine zufällige ist. Warum soll im Organismus nicht eine gutartige indifferente Geschwulst neben der so häufigen Tuberkulose entstehen können? Die Duplizität der Befunde indessen in einer Woche machte uns stutzig und gab Veranlassung zur Betrachtung der Anamnesen und Krankengeschichten. Wir waren anfänglich natürlich der Ansicht, daß es sich um lymphatische tuberkulöse Individuen handeln müsse und waren erstaunt, die Krankengeschichte zu lesen und persönlich die Operierten zu sehen. Äußerlich keine Spur von tuberkulösem Habitus, keine anderweitigen Lymphdrüsengeschwülste, blühendes Aussehen, noch dazu nach der kurz vorher überstandenen Operation.

Was die Brustdrüsengeschwülste angeht, so waren in beiden Fällen absolut benigne Tumoren vorhanden, im ersten ein Fibro-Adenom, im zweiten ein Myxo-Fibrom, ohne daß irgend eine maligne oder aber auch tuberkulöse Partie in ihnen zu konstatieren gewesen wäre, obwohl natürlich auf letzteren Punkt nachträglich noch besonders geachtet wurde. Es dürfte kaum von Interesse sein, näher auf den histologischen Bau der Geschwülste einzugehen. Sie gehören beide zu der Kategorie von Mammatumoren, wie wir sie bei unserem ausgedehnten Materiale so häufig zur Diagnosenstellung zugesandt erhalten.

Um hier mit einigen Worten die Eigenschaften der benignen Brustdrüsengeschwülste zu berühren, so machen diese [Gebele[1]) u. A.] ca. 10 pCt. aller Mammatumoren aus, es überwiegen also dort bei weitem die bösartigen Neubildungen, speziell die Carcinome (80 pCt.). Unter 19 Fällen der Gebeleschen Statistik verteilen sich die anatomischen Bilder folgendermaßen: 9 Adenome, 1 Fibrom, 9 Fibroadonome, resp. Fibrocystadenome.

[1]) Gebele: Zur Kasuistik der Brustdrüsengeschwülste. Bruns Beiträge zur klin. Chirurgie 29.

Unsere Tumoreu entsprechen also den relativ häufiger beobachteten Geschwülsten in jeder Weise. — Die benignen Tumoren sind besonders in der Blütezeit vertreten: die meisten Fälle stehen im Alter zwischen 15 und 45 Jahren. Keine Patientin der Gebeleschen Zusammenstellung war über 50 Jahre. In unserem Fall II steht die Kranke im 57. Lebensjahre, es wäre das relativ hohe Alter also eine Ungewöhnlichkeit. Eine äußere Ursache für die Entwicklung der Geschwülste wird von den wenigsten Patienten geltend gemacht: Mastitis wurde einmal, Trauma dreimal angegeben. In unserem Falle I fehlen ebenfalls derartige ätiologische Angaben völlig, in Fall II bestanden ungünstige Verhältnisse für das Anlegen des Kindes in der Kleinheit der Brustwarzen mit Wundsein derselben. Gebele findet das Verhältnis des Sitzes der benignen Tumoren quoad Körperseite links : rechts = 11 : 8. Auch bei malignen Geschwülsten soll vielfach die linke Seite bevorzugt sein, und Horner will die Deutung in der Rechtshändigkeit der meisten Frauen gefunden haben, indem die Kinder dann mehr links getragen und gestillt werden. Es wäre also eine Beziehung zum Stillgeschäft damit angenommen. Indessen nimmt von Winiwarter gemäß seiner Statistik, gerade das Gegenteil, eine Bevorzugung der rechten Seite für Tumoren an und sieht den Grund in der größeren Irritierung der Milchdrüse durch Muskelbewegungen des meistgebrauchten Armes. Allgemein gefunden wird, daß die Tumoren die laterale Seite der Drüse bevorzugen, als Grund gilt das größere Exponiertsein derselben gegen äußere Insulte. In unseren Fällen bestand beide Male Rechtshändigkeit; die Geschwülste saßen auf verschiedenen Seiten. „Nie finden sich bei benignen Tumoren Metastasen oder Drüseninfiltration. Finden sich wirklich einmal Drüsen, so sind diese einfach entzündlich-hyperplastischer Natur“ [Gebele].

In unseren Tumoren waren histologisch keine nennenswerten Entzündungspartien zu eruieren, die eine derartige Drüseninfiltration hätten erklären können. Woher also die Drüsenschwellung?

Wir waren erstaunt, in beiden Fällen eine floride Lymphdrüsentuberkulose konstatieren zu müssen mit Epitheloidriesenzelltuberkel und Verkäsung, kurz ein Bild, wie wir es beispielsweise in Mesenterialdrüsen sehen, kombiniert mit ausgedehnten tuberkulösen Darmgeschwüren.

Was nun die primäre Lymphdrüsentuberkulose betrifft, an welche wir infolge des isolierten Befallenseins der Achseldrüsen zu denken gezwungen waren, so ist [Garré][1]) deren Vorkommen noch nicht erwiesen. Sie wurde auch wohl nur deswegen als selbständige Form hingestellt, weil es oft unmöglich ist, den Ausgangspunkt der Infektion zu finden. Mindestens ist nun aber bei der chronischen Lymphadenitis der Nachweis einer Allgemeinerkrankung (Tuberkulose, Syphilis, Leukaemie) zu erbringen. Es besteht oder bestand nun in unseren beiden Fällen keine nachweisbare Allgemeinerkrankung des Körpers an Tuberkulose, sodaß uns also von vornherein die Aufgabe oblag, eine peripherische für die Axillardrüsen in Betracht kommende Infektionspforte zu finden.

Wie bereits oben erwähnt, beschreibt Clement einen Fall von Achseldrüsentuberkulose in Verbindung mit Mammakarzinom, der dem unsrigen im allgemeinen völlig analog sich verhält. Auch Clement macht bei dieser Gelegenheit die isolierte Axillardrüsentuberkulose zum Gegenstand einer genauen Betrachtung. „Sind diese Drüsen erkrankt", findet er, „so sind wesentlich zwei Möglichkeiten vorhanden: entweder sind sie im Anschluß an eine Mammatuberkulose erkrankt, oder die axillare Tuberkulose ist die Teilerscheinung einer ausgebreiteten Lymphdrüsentuberkulose, wobei dann auch die Cervical- und Jugulardrüsen miterkrankt sind, wie das bei ausgebreiteter Lungen- und Pleuratuberkulose öfters vorkommt, wenn dann wegen Verlegung zahlreicher Lymphstämme und Drüsen ein retrograder Lymphtransport eintritt." Weder in seinem, noch in unseren Fällen treffen nun diese beiden Voraussetzungen zu. „Als weitere Möglichkeit bliebe noch übrig, daß Tuberkelbazillen in die bereits karzinomatöse Mamma eingedrungen wären und sich dann in den Achseldrüsen angesiedelt hätten". Diesen Modus hält Clement für seinen Fall für unwahrscheinlich, er fände ihn allenfalls verständlich, wenn das Karzinom wenigstens ulceriert wäre.

Auch wir haben in unseren Fällen keinen Grund zur Annahme, daß Tuberkelbazillen durch die unverletzte Haut in die

[1]) Garré: Über Drüsentuberkulose und die Wichtigkeit frühzeitiger Operation. D. Zeitschrift für Chirurgie XIX. 1883.

durch Tumoren veränderten Brustdrüsen eingewandert wären. Es fehlten für die Zeit des Entstehens der Geschwülste jede Infektionsgelegenheit dazu. Es stehen für Clement schließlich nur noch die beiden Möglichkeiten offen:

„Entweder sind die Tuberkelbazillen von Alters her dort deponiert, oder sie sind auf dem Wege der Blutbahn dorthin gelangt."

Was die Deponierung der Bazillen von Alters her in den axillaren Lymphdrüsen angeht, so verwirft Clement die Annahme einer kongenitalen Tuberkulose (Baumgarten) für seinen Fall wegen der Anamnese (fehlende Heredität), der Lokalisation in den Achseldrüsen und der ungewöhnlich langen nötigen Latenzperiode. Er entscheidet sich schließlich für seinen Fall für die hämatogene Entstehung, indem er trotz negativer klinischer Befunde eine leichte Lungentuberkulose für bestehend erachtet und hier den Ausgangspunkt sieht. Er nimmt sodann ein Kreisen minimaler Mengen von Tuberkelbazillen im Blutstrom an, und Haften und Ansiedlung derselben sollen in einem durch das benachbarte Carcinom geschaffenen locus minoris resistentiae, in den Axillardrüsen, so ermöglicht sein. Es wird ein innerer Zusammenhang zwischen Karzinom und Tuberkulose in der Weise vorausgesetzt, daß infolge lokaler, durch die Karzinomwucherung bedingter Vorgänge in den Lymphknoten die Existenzbedingungen für die Tuberkelbazillen günstiger geworden wären. Clement reiht zum Schlusse dann seinen Fall den von Lubarsch erwähnten seltenen Fällen an, wo durch die allgemeine Krebserkrankung der Nährboden für im Körper vorhandene Bazillen wieder besser gestaltet wird, und die neuen Eruptionen von den alten Herden aus erfolgen, wie wir Analoga in den Fällen von frischer Tuberkulose haben, die sich an andere schwere Krankheiten (Typhus, Influenza, Masern) anschließen.

In unserem Falle I liegen die Verhältnisse dem Clementschen Falle gleich, in beiden müssen vielleicht leichte bestehende lokale Lungenaffektionen tuberkulöser Art zugegeben werden. Aber statt des vermittelnden Karzinoms findet sich in unserem Fall nur ein harmloser benigner Mammatumor, und bei Fall II liegen die Verhältnisse genau

so, nur daß für die Annahme eines tuberkulösen anderweitigen Herdes im Körper absolut kein Anhaltspunkt vorliegt.

Es will uns scheinen, als wenn so durch unsere Beobachtungen auch der auf die Mitwirkung des regionären Karzinoms gestützten hämatogenen Genese der Axillardrüsentuberkulose des Clementschen Falles der Boden entzogen würde.

Wollten wir für eine einfache Adenitis, wie sie ja höchstens ein benigner Tumor hervorrufen kann, eine leichtere Infizierbarkeit mit im Blute kreisenden Tuberkelbazillen vindizieren, — wobei mir noch höchst fraglich erscheint, ob ein derartiges Kreisen bei einer an irgend einer Körperstelle lokalisierten Tuberkulose in der erwähnten Weise vorkommt —, so würden wir, denke ich, unserer herkömmlichen Ansicht über Lymphdrüseninfektion mit Tuberkulose einen harten Zwang antun. Bei der enormen Häufigkeit irgend eines tuberkulösen Herdes im Körper (vergl. Naegeli u. A.) müßte dann doch eine Lymphdrüsentuberkulose zu den verbreitetsten Krankheiten aller Alterstufen gehören. Ich denke hier nur an die Jahre lang dauernde chronische Adenitis simplex der Inguinalgegend, die dann ja für den Tuberkelbazillus stets ein praeformiertes Feld darstellte.

Unseres Erachtens kann wohl von einer hämatogenen Verschleppung von Tuberkelbazillen in Lymphdrüsen nur bei größerer Generalisierung des tuberkulösen Prozesses die Rede sein, die jedoch kaum der klinischen Diagnostik entgehen dürfte, jedenfalls aber erscheint mir eine einfache Adenitis nach unserer Erfahrung nicht das zu sein, was man sonst im Körper als locus minoris resistentiae in dieser Beziehung anzusehen pflegt. Dieselben Gründe, die Clement für seinen Fall als gegen die Annahme einer kongenitalen Tuberkulose (Baumgarten) sprechend anführt, möchte ich auch für unsere Fälle geltend machen.

Abgesehen nun davon, daß Clement für die lokale Genese der Achseldrüsentuberkulose nicht das ganze Lymphgebiet dieser Drüsengruppe beleuchtet, scheint er uns besonders zwei Punkte zu schnell abzutun, und das sind:

1. Die Infektion von der Mamma her, da er keine Tuberkulose der Brustdrüse findet.

2. Die Deponierung der Tuberkelbazillen in den Lymphdrüsen von Alters her.

Was den ersten Punkt angeht, so wird heutzutage niemand behaupten können, daß nicht eine Lymphdrüse tuberkulös sein kann, ohne daß man an der Ursprungsstelle der Lymphe tuberkulöse Veränderungen zu finden braucht. Clement zitiert selbst diese aus der Literatur bewiesene Möglichkeit. Was das Eindringen der Bazillen durch die intakte Haut angeht, so erscheint allerdings auch uns dieser Modus unwahrscheinlich. Aber war die Haut immer intakt und gesund? Bei der oft ungeheuren Chronizität der Tuberkulose muß man Jahre lang anamnestisch zurückgehen, und damit komme ich auf den zweiten Punkt. Das Deponiertsein der Tuberkelbazillen von Alters her bedeutet doch nicht allein eine kongenitale Tuberkulose. Die Lymphdrüsentuberkulose findet sich unzweifelhaft am häufigsten in dem „lymphatischen" Alter zwischen 10 und 20 Jahren. Ich muß allerdings zugeben, daß sowohl für den Clementschen Fall, als auch für die unsrigen kein Grund vorliegt, an die Residuen aus dieser Zeit zu denken. Die Anamnesen und die seltene Lokalisation der isolierten Tuberkulose sprechen entschieden dagegen.

Wir werden nun aber zu zeigen versuchen, daß es auch unter Umständen im späteren Leben im Lymphgebiete der Achseldrüsen sehr wohl Gelegenheiten zur Infektion mit Tuberkulose geben kann.

Was nun zunächst dieses Lymphgebiet der Achselhöhle angeht, so umfaßt dasselbe nach Oelsner[1]) außer der gazen oberen Extremität und der Brustdrüse noch die Haut der Schulter, der vorderen Brust, des Oberbauches, der seitlichen Brust und des ganzen Rückens über dem Thorax. Mit ziemlicher Sicherheit können wir nun für unsere Fälle eine Infektion der Drüsen von der Extremität aus negiern: es fehlt jeder anamnestischer Anhaltspunkt, und auch die Ellenbogendrüsen weisen in beiden Fällen keine Veränderungen auf. Von den übrigen Punkten bleiben nach Auschluß der meisten als denkbare Infektions-

[1]) Oelsner: Anatomische Untersuchungen über die Lymphwege de Brust mit bezug auf die Ausbreitung des Mammakarzinoms. Langenbecks Archiv für klin. Chirurg. 64, S. 134.

pforten nur die Brustdrüsen und die darüberliegende Haut, die Mammillen und Umgebung. Die axillaren Gefäße der Milchdrüse und die der vorderen oberen Brusthaut wenden sich zu derselben Lymphdrüsengruppe und gehen oft schon vorher in einander über (Oelsner), sodaß praktisch für die Drüsenerkrankung die Infektion von diesen beiden Stellen aus nicht getrennt werden kann. Von hier aus würde also nach Exklusion aller anderen Möglichkeiten in unseren Fällen eine Invasion der Tuberkelbazillen zu suchen sein.

Was den weiteren Verlauf der Lymphe aus den Achseldrüsen angeht, so fließt dieselbe von der Achsel mehr oder weniger direkt dem Augulus venosus zu, wobei die supraklavikulären Lymphdrüsen in der Regel nicht passiert werden. Wie man sieht, dürfte es kaum irgend wo anders am Körper eine Stelle geben, wo der Ursprung einer Drüseninfektion mit derselben Genauigkeit noch später vermutet und eruiert werden könnte.

Wegen der seltenen lokalen Infektionsmöglichkeit können wir schon von vornherein auf die tatsächliche, seltene, isolierte Erkrankung der Achseldrüsen an Tuberkulose schließen, in dem nahezu isolierten weiteren Verlauf der Lymphwege von der Axilla zentralwärts sehen wir den Grund für das auch seltene Befallensein der Axillardrüsengruppe in Verbindung mit den so häufigen benachbarten Halslymphomen.

Schlenker fand bei 100 Fällen von Lymphdrüsentuberkulose nur einen einzigen mit axillaren Lymphomen, dieselben waren kombiniert mit Tuberkulose der nuchalen, portalen, bronchialen und retroperitonaealen Drüsen. Garré fand unter 80 Fällen von Drüsentuberkulose sechsmal die Achseldrüsen erkrankt und ebenfalls dreimal in Verbindung mit Halslymphomen. Finkelstein[1]) findet unter 456 Fällen von Lymphdrüsentuberkulose 31 Fälle von solchen der Axilla, bei zwei Patienten fanden sich jedoch auch Narben am Halse, bei vier bestand eine Kombination mit Knochentuberkulose, bei einem bestand gleichzeitige Drüsentuberkulose am entsprechenden Ellenbogen.

Außer der Möglichkeit eines retrograden Lymphtransportes

[1]) Finkelstein: Beitrag zur Frage der tuberkulösen Lymphdrüsen. Langenbecks Archiv für klin. Chirurgie 65, S. 2.

kommen für diese Kombinationen von axillaren mit Halslymphomen sicherlich auch noch durch Lymphgefäßerkrankungen bewirkte Verlegungen der normalen Bahnen und sekundäre ungewöhnliche Anastomosenbildungen in Betracht.

Wie verhält es sich nun mit der Möglichkeit einer Infizierung der axillaren Lymphdrüsen mit Tuberkulose von der Mamma resp. Mammille und deren Umgebung aus für unsere Fälle?

Sind wir auch in der Regel gewöhnt, bei Lymphdrüsentuberkulose an der Eingangspforte der Tuberkelbazillen tuberkulöse Veränderungen zu finden [Baumgarten, Tangl][1], so wissen wir, wie bereits oben erwähnt, doch durch Koch u. v. A., daß Drüseninfectionen mit Tuberkulose durch kleine Wunden der betreffenden Regionen möglich sind, die später im Körper nicht mehr nachzuweisen zu sein brauchen. „Wegen der sehr langsamen Entwicklung der Krankheit sind, wenn die ersten deutlichen Symptome zu Tage treten, Ort und Zeit der Infektion und damit auch die Quelle derselben gewöhnlich gar nicht oder nur noch in unzulänglicher Weise festzustellen“ [Koch].[2]) Durch neuere Untersuchungen von Schlenker u. A. sind diese Verhältnisse nur bestätigt, ja letzterer Verfasser betont sogar die Möglichkeit, daß ganze Organe, wie die Tonsillen, völlig von den Infektionserregern übersprungen werden können; daß also von vornherein die Halslymphdrüsen erkranken können, ohne daß man dadurch zu der Annahme einer anderen Infektionspforte, als die Tonsillen, gezwungen wäre.

Es ist daher keine Frage, daß die von Taugl aus seinen Versuchen gezogenen Konsequenzen zu weit gehen, „daß in jenen Fällen von primärer Lymphdrüsen- oder Knochentuberkulose, woselbst nach längerem Bestande der Erkrankungen keine tuberkulösen Veränderungen an irgend einer der möglichen äußeren Eingangspforten zu finden sind, die Tuberkulose nicht durch äußere Ansteckung entstanden sein kann“. Bekanntlich wurde schon von Klebs[3]) der Modus der einfachen

[1]) Tangl: Über das Verhalten der Tuberkelbazillen an der Eingangspforte der Infektion. Zentralblatt für Pathologie. Bd. I. 1890.

[2]) Koch: Ätiologie der Tuberkulose. 1884.

[3]) Klebs: Allgemeine Pathologie. Bd. I.

Durchwanderung der Tuberkelbazillen für den Darm und von Cohnheim[1]) für die Lungen angenommen, wo beide Male die ersten Erkrankungen an Tuberkulose oft in den bezüglichen Lymphdrüsen auftreten; wenngleich dieser Modus nach den heutigen genauer untersuchten Beobachtungen auch nur für die seltensten Fälle zugegeben werden kann, so wurde indessen auch von Gebhardt[2]) in Bollingers Laboratorium experimentell nachgewiesen, daß bei Einschwemmen einer Tuberkelbazillenemulsion in die Peritonaealhöhle, also an eine Stelle von sehr energischer Resorptionskraft, nur eine Tuberkulose der bezüglichen Drüsen entsteht.

Betrachten wir von diesen Gesichtspunkten die Ätiologie der Axillardrüsentuberkulose und ihre mögliche Entstehung von den obigen Stellen aus, so werden wir uns die Frage vorzulegen haben: 1. wann käme hier eine Infektion mit Tuberkulose von außen in Betracht? und 2. wie liegen bei dieser Gelegenheit die Verhältnisse an der Mammille und in der Mamma? Sind diese geeignet, unter Umständen ein einfaches Durchpassieren der Milchdrüse zu gestatten oder die Infektion zu verschleiern, resp. zu verwischen?

Über die erste Frage erhalten wir Aufschluß bei Betrachtung der anderweitigen Infektion der weiblichen Milchdrüse. Bekanntlich sehen wir Infektionen der Mamma vorzugsweise im Puerperium, resp. in der Lactationsperiode. Man nahm dafür bislang außer der heutzutage in der Literatur immer seltener geltend gemachten hämatogenen Entstehung im wesentlichen zwei Entstehungsmöglichkeiten an, und zwar eine Infektion durch den präformierten Weg der Milchgänge in der Form der Mastitis parenchymatosa und eine Infektion von kleinen oft unbemerkten Rhagaden und Schrunden an der Mammilla (Mastitis interstitialis). Es haben sich nun neuerdings die Ansichten mehr zu Gunsten der nahezu alleinigen Entstehung auf letztere Art verschoben. „Es unterliegt heute keinem Zweifel mehr, daß die Mastitis nahezu ausschließlich durch Eindringen von Eiter-

[1]) Cohnheim: Die Tuberkulose vom Standpunkt der Infektionslehre. Leipzig 1879.

[2]) Gebhardt: Bericht der 62. Versammlung deutscher Naturforscher und Ärzte. Heidelberg 1889.

erregern in die Lymphbahnen verursacht wird, sei es nun durch Rhagaden und Schrunden des Warzenhofs, oder durch sonstige im Anschluß an die Laktation gesetzte geringfügige Wunden" [Fleck][1])

Warum sollte der Tuberkelbazillus nicht dieselben Wege benutzen können, wie der gewöhnliche Staphylococcus und Streptococcus, oder der gelegentlich eine Mastitis hervorrufende Gonococcus [Sarfert][2]) oder der Staphylococcus tetragenus [Freund][3]).

In der Ätiologie der Mastitis spielt sicherlich die Bakterienflora im Munde der Neugeborenen eine große Rolle [Kneise[4]) und Andere], und es liegt unseres Erachtens kein Hindernis gegen die Annahme vor, daß auch der Tuberkelbazillus gelegentlich dort vorkommt. Es genügt, denke ich, dazu die Andeutung, wie leicht ein Hineinbringen durch mangelhaft sauber gehaltene Gegenstände, die noch dazu häufig von Erwachsenen[5]) erst mit ihrem Speichel angefeuchtet werden („Schnuller" etc.), möglich ist; jedoch es darf auch die Möglichkeit nicht aus dem Auge gelassen werden, daß besonders bei der Schmerzhaftigkeit der Laktation infolge Schrunden und Wundseins an der Warze sicherlich nicht selten für das Kind intermittierender Ersatz der mütterlichen Nahrung durch Kuhmilch gefunden wird, die ja so häufig tuberkelbazillenhaltig ist. — Theoretisch brauchte auch bei dem ersteren Modus das Kind nicht einmal selbst zu erkranken, der Mund des Kindes könnte nur den Zwischenträger abgeben.

Es gelangten so die Tuberkelbazillen gleich allen anderen möglichen Eitererregern in die kutanen Lymphbahnen, von wo

[1]) Fleck: Ätiologie der Mastitis. Archiv für Gynäkologie 64.

[2]) Sarfert: Beiträge zur Ätiologie der eiterigen Mastitis. Deutsche Zeitschrift für Chirurgie 38.

[3]) Freund: Eine Mastitisepidemie. Zeitschrift für Geburtshilfe und Gynäkologie 36.

[4]) Kneise: Die Bakterienflora der Mundhöhle der Neugeborenen vom Momente der Geburt an und ihre Beziehungen zur Ätiologie der Mastitis. Inaug.-Dissert. Halle 1901.

[5]) Anmerk. In unserem Fall I wird in der Anamnese besonders angegeben, daß die Mutter selbst zu damaliger Zeit viel mit „Husten" zu schaffen hatte.

sie, entsprechend der so gut wie nie bei geringen Mengen infektiösen Stoffes ausgesprochenen Neigung der kutanen Impftuberkulose, diffus infiltrierende phlegmonöse Prozesse anzufachen, entweder direkt durch die vasa thoracalia anteriora den Axillardrüsen zugeführt werden können, oder aber bei der größten Nähe der Milchdrüse an der Haut auch, gleich den anderen Eitererregern, in diese gelangen können. Es wäre nun als Analogon zu obigen Ausführungen für die zweite Möglichkeit denkbar, daß in seltenen Fällen bei spärlich eingeführten Bazillen und bei dem in dieser Zeit besonders gesteigerten Stoffwechsel in der Brustdrüse ein einfaches Durchpassieren der Infectionsträger durch das Organ stattfinden könnte. Für die Erkrankung der Achsellymphdrüsen sind diese beiden Wege gleichbedeutend, da sie sich meist ja schon vor demselben nahe dem axillären Ende der Brustdrüse vereinigen.

So bestände also auch jedenfalls in dieser Periode die Möglichkeit einer direkten von außen eindringenden Infektion der Mamma mit dem Tuberkelbacillus in demselben Modus, wie auch andere Infektionserreger eine Mastitis erzeugen können.

Es ist erstaunlich, wie wenig bislang in der Literatur auf eine derartige Entstehungsmöglichkeit einer Mastitis tuberculosa hingewiesen ist, und dennoch ist der Infektionsmodus die notwendige Folge einer einfachen Parallelstellung des Tuberkelbazillus mit anderen Infektionserregern.

Was das Eindringen der Tuberkelbazillen durch die Milchgänge für die Genese einer Brustdrüsentuberkulose angeht, so glaubt Reerink[1]) kurz darüber hinweggehen zu können, indem er diese Möglichkeit bestreitet. Er zieht zum Vergleich die Urogenitaltuberkulose heran, wo dieser Modus der Infektion längs der natürlichen Wege nach Kraske auch von der Hand zu weisen sei. — Abgesehen nun davon, daß bei dem Urogenitalapparat wegen der größeren Entfernungen (Prostata, Nebenhoden, Tube) meines Erachtens die Verhältnisse für eine derartige Invasion von Bakterien ungünstiger liegen, möchte ich dazu bemerken, daß trotzdem bis in die neueste Zeit eine derartige Infektionsmöglichkeit an dieser Stelle von zahlreichen

[1]) Reerink: Beitrag zur Lehre von der Tuberkulose der weiblichen Brustdrüse. Bruns Beiträge zur klin. Chirurgie XIII.

Autoren [Martin[1]) u. A.] in seltenen Fällen für möglich gehalten wird. Dazu werden Analoga an anderen Körperstellen beschrieben, so von Mintz[2]) eine durch die Ausführungsgänge der Parotis entstandene Parotistuberkulose. Nach Finkelstein sollen Katarrhe dieser natürlichen Wege für eine derartige aufsteigende Infektion die Praedisposition abgeben, eine Annahme, die meines Erachtens viel für sich hat.

Wenn ich trotzdem ein Eindringen des Tuberkelbazillus durch die Milchgänge von außen her für unwahrscheinlich oder wenigstens sehr selten halte, so geschieht das nur auf Grund eines Vergleiches mit den anderen Mastitis erzeugenden Infektionserregern, für die nach Fleck u. v. A., wie bereits oben erwähnt, dieser Modus von der Hand zu weisen ist.

Es ist nun meiner Ansicht nach sicher, daß bei dem doch jedenfalls immer nur geringen Bazillenimport in solche mamilläre Schrunden uud Rhagaden, und der ja wohl meistens infolge der Schmerzhaftigkeit etc. bald eintretenden therapeutischen Inangriffnahme derselben eine Verheilung dieser primären Invasionspforte mit Leichtigkeit eintreten kann.

Nach Finkelstein sollen übrigens derartige unbemerkte Rhagaden und Schrunden an den Geschlechtsteilen in völlig analoger Weise auch die Ursache für die häufiger von ihm beobachtete isolierte Ingenialdrüsentuberkulose sein. Es war ihm auffallend, daß von 30 Fällen isolierter Ingenialdrüsentuberkulose 20 Fälle zwischen 20 und 40 Jahre alt waren, also im geschlechtstätigen Alter, ein Befund, der nicht mit der Zeit des häufigen Vorkommens der gewöhnlichen anderweitigen Drüsentuberkulose übereinstimmte.

Meistens werden nun wohl die Tuberkelbazillen nach ihrem Eindringen in die Schrunden der Mamilla den Hautlymphbahnen folgend gleich in die Axilla gelangen und dort deponiert werden, wenn sie nicht, und das wird bei ihrer enormen Verbreitung und dem dennoch seltenen Befallensein dieser

[1]) Martin: Versammlung deutscher Naturforscher und Ärzte. Karlsbad 1902.

[2]) Mintz: Ein Fall von primärer Parotistuberkulose (Westnik Chirurgii 1901, Heft 22). (Russisch.) Referat: Centralbl. für Chirurgie No. 47. 1902.

Gegend das allerhäufigste sein, — sei es nun auf diesem Wege oder auf dem durch die Brustdrüse, infolge der natürlichen, vielleicht grade an dieser Stelle besonders geeigneten Schutzkräfte des Organismus vernichtet werden. Als letzte Möglichkeit bliebe noch die Erzeugung einer Mastitis tuberculosa übrig und die Eventualität von deren späteren unbemerktem Verschwinden und Ausheilen. Auf diesen Punkt werden wir unten zurückkommen.

Es würden diese Ausführungen eine Erklärung bilden zu zweierlei in der Literatur auffallenden Tatsachen:

1. Der schon anfangs betonten Seltenheit der isolierten Tuberkulose der Achselhöhle überhaupt, wegen der doch beim männlichen Geschlecht ausgeschlossenen und beim weiblichen sicherlich doch auch verhältnismäßig seltenen Gelegenheit zu dieser Art der Infektion.

2. Dem schon von König[1]) beobachteten und später von Reerink u. A. bestätigten Umstand, daß eine Mammatuberkulose in der Regel ihren Ursprung in der Achselhöhle hat, von wo die Infektion retrograd den Brustdrüsenlymphbahnen in dieses Organ hinein folgt. Woher kommt denn nun aber diese Axillardrüsentuberkulose, woher besonders in den Fällen, wo sie am Körper völlig isoliert dasteht? Hierüber vermissen wir bei den genannten Autoren für alle Fälle befriedigende Annahmen.

Es ist keine Frage, daß der oft so enorm chronische Verlauf der Tuberkulose, besonders der lokalen bei im übrigen gesundem Organismus, hier vielfach genetische Momente verwischt, wie bei so vielen anderen Gelegenheiten [Wolf[2])]. Nach jahrelanger Latenz ist es schwer, wenn nicht unmöglich, mit Sicherheit genaue Einzelheiten über die Entstehung festzustellen. Oft besteht nachher eine allgemeine oder schwere Lungentuberkulose, und was liegt näher, wie es ja auch fast stets geschieht, die jetzt erst manifest werdende Brustdrüsentuberkulose für hämatogen verschleppt zu erachten, obwohl umgekehrt von hier, so

[1]) König: Lehrbuch der speziellen Chirurgie. Bd. II. 1885.

[2]) Wolff, Perlsucht und menschliche Tuberkulose. Berliner klinische Wochenschrift No. 46. 1902.

sollte man meinen, bei der schnellen Überführung der Axillarlymphe zum Angulus venosus in den venösen Kreislauf recht wohl das ganze Leiden seinen Ausgang nehmen könnte.

So einleuchtend die obigen Ausführungen nun aber auch sein mögen, so wird man doch, falls man die Genese der chronischen tuberkulösen Mastitis mit derjenigen der akuten identifizieren will, dennoch den Beweis erbringen müssen, daß in einer Anzahl der Fälle klinisch Zusammenhänge zwischen Mammatuberkulose und Laktation nicht abzustreiten sind. Trotz der betonten Chronisität des tuberkulösen Prozesses im allgemeinen wird es hier doch, ist die Entstehung durch Rhagadeninfection häufiger, auch eine Reihe von Fällen akuteren, mehr oder weniger an die Laktation anschließenderen, Auftretens geben müssen.

Die Tuberkulose der Brustdrüse ist nun eine eminent seltene Erkrankung und kommt so gut wie ausschließlich beim weiblichen Geschlecht vor. Es steht fest, daß bei nicht geschlechtsreifen Individuen eine Tuberkulose der Mamma bislang nicht beobachtet ist. Die wenigen Fälle jungfräulicher Individuen mit Brustdrüsentuberkulose betrafen skrofulöse Personen, und meist fand hier eine direkte Infektion von der Umgebung (allgemeine Drüsentuberkulose, Rippenkaries) aus statt [Reerink]. Für die Genese wird in der Literatur kaum auf die Nachforschung nach etwa während der Laktation vorhanden gewesenen Schrunden am Warzenhof, die ja allerdings auch bei ganz akuten Mastitiden oft ergebnislos bleibt, eingegangen. Desgleichen vermissen wir völlig Angaben über Momente, die den Säugling von außen her mit tuberkulösem Material in Beziehung gebracht haben könnten, ja auch über das weitere Ergehen der Kinder fehlen meist genauere Angaben.

Trotz alledem konnte doch Mandry[1]) feststellen, daß in 16 von 27 Fällen kürzere oder längere Zeit vorher Geburten bei den Erkrankten vorausgegangen waren. Der Verfasser stellte auch fest, daß 7 von 13 Frauen ihre Brustdrüsenerkrankung schon im 2. Jahre nach der Entbindung bemerkt haben, und betont, daß so ein Zusammenhang mit dieser nicht verkannt werden könnte. Für ein späteres Manifestwerden der Mamma-

[1]) Mandry, Die Tuberkulose der Brustdrüse. Bruns Beiträge zur klinischen Chirurgie. II.

erkrankung als 2 Jahre post partum will er allerdings einen Zusammenhang nicht mehr gelten lassen. Wir vermögen, nach dem Ausgeführten, Gründe für diese so kurz bemessene Latenzmöglichkeit, zumal bei einer Erkrankung der Milchdrüse auf dem Umwege durch die Achsellymphdrüsen, nicht zu ersehen, da doch auch für die Annahme einer kongenitalen Tuberkulose (Baumgarten) oft Jahrzehntelange Latenzperioden anstandslos für möglich gehalten werden.

Auch Ohnacker[1]) und Habermaas[2]) betonen ein auffallend häufiges Auftreten der Brustdrüsentuberkulose im Puerperium.

Ich lasse Auszüge aus den etwas ausführlicheren 3 Krankengeschichten Benders[3]) über seine 3 mitgeteilten Fälle von Mammatuberkulose folgen; man wird zugeben, daß unsere Anschauungen über deren öftere Genese recht wohl auf diese Beobachtungen anwendbar sein würden:

1. 45jährige Metzgersfrau, vor 16 Jahren Entzündung der linken Brustwarze im Anschluß an Stillen. Baldige Wiederherstellung. Weder Schmerzen noch äußere Symptome bleiben zurück. Vor 4 Wochen plötzliche heftige Schmerzen in der linken Brust. Auch Achseldrüsen erkrankt. Keine sonstige Tuberkulose.

2. 47jährige Schlossersfrau. Vater an Phthise gestorben. Elf Geburten, zuletzt vor 3 Jahren. Sämtliche Kinder beiderseits gestillt. Nie nachweisbare Mastitis oder Trauma. Vor 3 Monaten Schmerzen in der rechten Brust. Haselnußgroße Geschwulst im äußeren Teile der rechten Brust. Müdigkeit im rechten Arm. Axillare Lymphdrüsen beiderseits bis kirschkerngroß. Lunge gesund.

3. 45jährige Landwirtfrau. Nicht hereditär belastet. Skrophulose in der Jugend. Vor 30 Jahren rechtsseitige Mastitis. Patientin stillte ihre sämtlichen Kinder dann links. Seit 5 Monaten will Patientin knotenartige Erhebungen auf der oberen äußeren Grenze der linken Mamma bemerkt haben, die bald nach außen aufbrachen. Drüsen der linken Axille kirschkerngroß. Keine sonstige nachweisbare Tuberkulose.

Leider übergehen ja nun diese Krankengeschichten die uns anamnestisch interessierenden Punkte. Bei Fall 2 wurde die Brustdrüse exstirpiert, die Achseldrüsen im Körper gelassen, so

[1]) Ohnacker, Archiv für klinische Chirurgie 1882.
[2]) Habermaas, Bruns Beiträge zur klinischen Chirurgie II.
[3]) Bender, Einige Fälle von Tuberkulose der Brustdrüse. Bruns Beiträge zur klinischen Chirurgie VIII.

daß deren eventuelle Erkrankung nicht nachgewiesen wurde. Es fehlen Angaben über den Erfolg der Operation, vielleicht waren beiderseits die Axillardrüsen auch erkrankt, und nur auf einer Seite war ein Übergreifen auf die Mamma erfolgt.

Ich kann mir sehr wohl vorstellen, daß eine von außen überimpfte Mammatuberkulose jahrelang latent sein kann, da gewöhnlich keine Schmerzen oder Vergrößerungen des Organs mit der Erkrankung einherzugehen pflegen; bis dann durch irgend eine, oft kaum bemerkte, Einwirkung, z. B. äußerer traumatischer Natur, eine Exacerbation des Prozesses erfolgt.

Wenn nun aber eine Ausheilung von einer Larynx- oder Tonsillartuberkulose vorkommt, wenn die stetig erneute Infektion durch vorbeipassierendes infektiöses Sputum infolge der Ausheilungstendenz einer Lungentuberkulose allmählich aufhört [Schlenker u. a.], warum sollte denn nicht auch die Ausheilung einer Mammatuberkulose möglich sein, zumal da mit dem Absetzen des Kindes mit einem Schlage jede weitere Unterhaltung der Infektion ausgeschlossen wird, und nach den vorliegenden spärlichen Beobachtungen dieser Krankheit sicherlich die Brustdrüsen nicht der günstige Boden für das Wachsen und Gedeihen des Tuberkelbazillus sind. Die Rückbildung, sowie Ruhe und Außerdienststellung der Milchdrüse nach aufgegebener Ernährung des Kindes könnte nur, analog den Heilungsbedingungen für Tuberkulose an anderen Körperstellen, der Reparation günstig sein.

Die Lymphdrüsen bewahren nach Hanau das Residuum der Affektion am besten, so die Bronchialdrüsen besser als Lunge und Pleura, so in unseren Fällen die Axillardrüsen besser als Mammille und Mamma.

Es läge sehr nahe, in der nach jeder kürzeren oder längeren Indienststellung der menschlichen Milchdrüse doch stets wieder eintretenden Erholungs- und Rückbildungsgelegenheit einen Grund für das seltene Beobachten der Tuberkulose dieses Organs beim Menschen zu sehen, und damit die doch dazu in starkem Gegensatz stehende Eutertuberkulose der Milchkühe zu erklären, die so sehr häufig ist [Bang][1]). Nach Koch[2]) leiden 1—2 pCt.

[1]) Bang, Deutsche Zeitschrift für Tiermedizin 1885.

[2]) Koch, Übertragbarkeit der Rindertuberkulose auf den Menschen. Deutsche mediz. Wochenschrift No. 48. 1902.

aller Milchkühe an Eutertuberkulose. Es tritt eben hier eine Erholungsperiode für das Organ nicht oder nur in sehr beschränktem Maße ein, und daher hier die schlechte Ausheilungstendenz. Ob nun eine derartige Mastitis tuberculosa mit von uns betonter Genese bereits früher beobachtet und ähnlich gedeutet ist, erscheint uns aus der Literatur nicht ganz ersichtlich. Nur Garré berichtet über einen Fall von axillären, und bis zum Prozessus mastoideus reichenden supraclaviculären, tuberkulösen Lymphomen (Fall 36 seiner Statistik). In der Anamnese finden wir: „vor 20 Jahren Mastitis", im Status die Angabe: „Narben am Warzenhof". In den Erläuterungen des Falles finden sich die Worte: „Nach einer Mastitis wurden erst die Axillardrüsen, dann die der Fossa supraclavicularis und schließlich die längs des Sternocleido infiziert (Größenverhältnis)."

Ich möchte fast diesen Fall in unserem Sinne deuten, daß nämlich die Mastitis auch bereits eine tuberkulöse gewesen ist und damit gleichzeitig die Frage anregen, ob nicht eine tuberkulöse Mastitis bezw. Mischform unter dem Bilde einer einfachen verlaufen und auch eventuell durch einfache Incisionen zur Ausheilung gebracht werden könnte.

Ist so die Möglichkeit einer Deponierung und jahrelangen Latenz tuberkulös-infektiösen Materials in den axillaren Lymphdrüsen für unsere Fälle zwanglos zu erklären, so bleibt jedoch noch die Erkenntnis der Ursache übrig dafür, daß dieser Prozeß in jüngster Zeit exacerbierte, denn unsere Drüsentuberkulosen sind relativ akut fortschreitender Natur und können bei ihrer dennoch kleinen Ausdehnung unmöglich in der ganzen Zeit in dieser Weise bestanden haben, sind doch bei Fall I 14 Jahre und bei Fall II 11 Jahre nach der letzten Laktation, also Infektionsmöglichkeit für die Patientinnen, verstrichen, wobei noch nicht einmal gesagt ist, ob nicht die Infektion einer früheren Laktation zuzuschreiben ist. Es ist nun allerdings, wie bereits mehrfach betont, möglich, daß eine solche Drüsentuberkulose besonders bei sonst gesunden Individuen unter guten Ernährungsverhältnissen, enorm schleichend verlaufen kann, bis oft durch Traumen oder allgemeine Ernährungsschädigungen eine akute Verschlimmerung des Prozesses eintritt. Wir können jedoch diese Gründe für unsere Fälle nicht geltend machen, da, abge-

sehen von dem Nichtvorhandensein eines Traumas auch benigne Tumoren allgemeine Ernährungsstörungen nicht herbeizuführen pflegen; von Kachexien und etwas derartigem kann bei unseren benignen Tumoren in sonst gesundem Organismus keine Rede sein.

Wenn nun aber auch histologisch in unseren Tumoren Entzündungsbezirke in gewünschter aufklärender Weise nicht nachgewiesen werden können, so wird doch unseres Erachtens die unter vermehrter Lymphdrüseninanspruchnahme vor sich gehende Resorption von in ihnen vorhandenen Hämorrhagien u.s.w. schon genügen, um durch Freimachen alter abgesackter tuberkulöser Bezirkchen den schon fast verglimmten tuberkulösen Prozeß in den Drüsen neu zu entfachen. Es ist keine Frage, daß in unseren Fällen zur Zeit des schnellsten Geschwulstwachstums auch die regionäre Drüsentuberkulose die größten Fortschritte gemacht hat.

Nach diesen Ausführungen dürfen wir also konstatieren, daß durch häufigere Beobachtungen von regionärer Kombination von Krebs und Tuberkulose vielfach zu weitgehende und spezialisierte Schlüsse gemacht worden sind.

Die von Clement am Ende seiner Arbeit aufgestellten Ergebnisse derselben:

„Daß durch allgemeine und lokale (wahrscheinlich chemische) Wirkung des Krebses, sowie die an ihn anschließende Entzündung eine latente Tuberkulose zum Ausbruch gebracht werden kann;

daß infolge dieses Einflusses des Karzinoms auch solche Stellen des Körpers von Tuberkulose solitär befallen werden können, in denen sonst eine isolierte tuberkulöse Erkrankung zu den größten Seltenheiten gehört (Achseldrüsen, Leber)“

verlieren quoad Spezifikation für Karzinom an Boden, da durch unsere beiden Fälle erwiesen ist, daß gutartige Tumoren unter ganz denselben Umständen mit Tuberkulose kombiniert sein können.

Den ersten Satz müssen wir also erweitern und statt Krebs Tumoren im allgemeinen setzen. Daß gutartige Tumoren Allgemeinwirkungen entfalten könnten, ist ausgeschlossen,

lokale können sie sicherlich in den Drüsen ihres Bezirkes durch gesteigerte Resorptionsinanspruchnahme erzeugen. Wir würden also den Satz nur beibehalten können in der Form:

Durch das Auftreten von Tumoren kann eine alte bis dato latente Tuberkulose des bezüglichen Lymphbezirks wieder zum Ausbruch gebracht werden.

Der zweite Punkt Clements fällt von selbst, da, wie wir gezeigt zu haben glauben, in unseren und ähnlichen Fällen ohne ausgesprochene anderweitige Tuberkulose des Körpers eine hämatogene Verschleppung der Tuberkulose in die Achseldrüsen keinen bei benignen Geschwülsten annehmbar erscheinenden Grad von Wahrscheinlichkeit besitzt, wodurch auch die genetische Auffassung der Axillardrüsentuberkulose bei unseren Patientinnen auf völlig von den Clement'schen abweichende Bahnen gelenkt wurde.

Es erscheint mir nach unseren Beobachtungen als höchst unwahrscheinlich, daß ein einfacher Tumor überhaupt Tuberkulose in seinen Lymphbezirken zur Ansiedlung zu bringen vermag, wobei ich zwischen malignen und benignen Geschwülsten keinen prinzipiellen Unterschied sehe. Findet sich dennoch dort eine Tuberkulose, so bestand sie schon unabhängig von dem Tumor, und konnte höchstens durch lokale innerhalb dieser Neubildung sich abspielende Vorgänge (gesteigerte Resorptionsverhältnisse u. s. w.) aus einer latenten zu einer offenkundigen Erkrankung werden. Sollte sich in Zukunft zeigen, daß maligne Tumoren dennoch häufiger mit gleichzeitiger regionärer Drüsentuberkulose angetroffen wurden [Lubarsch], so sehen wir einen Grund hierfür nur in den meist diese Tumoren begleitenden stärkeren Zerfallserscheinungen und folglich stärkerer Inanspruchnahme der latent bereits erkrankten Lymphdrüsen. Irgend welche in dieser Beziehung besondere (chemische [Clement]) Wirkungen des Karzinoms müssen wir abweisen.

Sind nun aber die Tumoren nicht die Erzeuger, sondern nur indirekte Förderer eines bereits vorhandenen tuberkulösen Lymphdrüsenprozesses, so fragen wir uns, könnte das Kausalitätsverhältnis nicht ein umgekehrtes sein? Können Infektionen und Entzündungen der Mamma, also auch z. B. Tuberkulose, nicht

den Boden ebnen für Tumoren, selbst wenn sie ihrerseits abgelaufen sind oder auch nur kurze Zeit bestanden haben? Jeder wird heutzutage diese Frage mit „Ja“ beantworten; in der Ätiologie der Geschwülste, sowohl der malignen, wie der benignen, stehen entzündliche oder traumatische Irritationen der Gewebe, und wäre auch noch so lange Zeit inzwischen verstrichen, oben an[1]).

Würden wir bei unseren Axillardrüsentuberkulosen Anhaltspunkte für eine hämatogene Entstehung von der Lunge oder sonst woher haben, so würden alle Versuche, die Tumoren auf einem durch frühere lokale entzündliche Gewebsalterationen geschädigten Boden entstehen zu lassen, von vornherein als gescheitert zu betrachten sein. Die Tumoren müßten als „spontan“ entstanden bezeichnet werden, eine Krankheitsätiologie, die in der neuen medizinischen Forschung immer mehr und mehr ausscheidet.

Aber wenn uns eine, wenn auch nicht mehr nachweisbare tuberkulöse Bindegewebsproliferation, an der Lungenspitze z. B., schon mit aller Wahrscheinlichkeit eine Tuberkulose der bronchialen Lymphdrüsen vermuten läßt, sollte nicht da umgekehrt, — ist unsere Ansicht über den Weg der Infektion richtig —, eine axillare Drüsentuberkulose auch eine bindegewebige Wucherung ihres Lymphgebietes erklären können?

Unter den zahlreichen, oft kaum beachteten Fällen von leichter puerperaler Mastitis sind sicherlich auch solche auf tuberkulöser Basis zeitweilig vertreten; und nach Analogie anderer Organe (Tonsille, Lunge) geht hier wohl nicht selten diese Tuberkulose in Heilung über; wohl öfters, ohne der Trägerin überhaupt aufzufallen, da alle Autoren sich darin einig sind, daß die gewöhnliche Tuberkulose der Mamma anfänglich symptomlos, ohne Schmerzen und ohne Vergrößerung des Organs verläuft.

[1]) Es verdient an dieser Stelle vielleicht ein in seiner Ätiologie wohl ziemlich seltener Tumor erwähnt zu werden, den ich jüngst untersuchte. Es handelte sich um ein bei einer 42jährigen Frau operiertes hyalines Fibrom (seit 6 Jahren gewachsen) des linken Oberarms von Taubeneigröße, daß mit Sicherheit auf eine Impfpustel aus dem ersten Lebensjahr zurückgeführt werden konnte.

Kaum irgend wo wird nun die Geschwulstbildung auf dem Boden einer vorausgegangenen Entzündung häufiger beschrieben, als an der Mamma.

Nach Gebele machten 20,5 pCt., nach von Winiwarter 21,05 pCt., nach Oldekopp 34,9 pCt., nach Sprengel 30 pCt., nach Poulson 28 pCt., nach Horner 21,43 pCt. aller Mammakarzinomkranken früher Mastitis durch. Es beziehen sich diese Zahlen auf bewiesene Mastitiden; um wie viel höher würden sie wahrscheinlich noch sein, wenn auch die leichtesten, so oft unbeachteten Formen von Brustdrüsenentzündung hinzugerechnet werden könnten. Warum sollen wir also für unsere und ähnliche Fälle nicht eine solche leichte Mastitis —, tuberkulöser Natur —, für bestanden annehmen, wenn wir ihre Residuen noch in ihrem Lymphgebiet, in den zugehörigen Drüsen, vorfinden?

Im Anschluß an die Mastitiden entstehen häufig circumscripte Gewebsverhärtungen, Knoten, die jahrelang stationär bleiben, manchmal während der Schwangerschaft sich vergrößern und plötzlich sich zu einem Karzinom umbilden [Gebele]; in unserem Fall I wurde von der Patientin schon 1896 ein derartiges nachher jahrelang stationär bleibendes Knötchen in der Mamma entdeckt und für einen „verhärteten Milchgang" gehalten; alle Autoren sind sich über die Beziehungen von Mastitis und Mammakarzinom einig. Und dennoch ist gerade in der Deutung der ätiologischen Momente des Karzinoms etwas, das der Zukunft zu klären vorbehalten bleibt, die Ursache der eintretenden Malignität. Um wie viel leichter vermag man sich das Entstehen einer einfachen benignen bindegewebigen Gewebsproliferation, eines Fibroms, eines Fibro-Adenoms auf dem Boden einer alten Mastitis zu erklären, noch dazu auf dem Boden einer alten Tuberkulose.

Bindegewebswucherungen nach Tuberkulose sind ja eine alltägliche Erscheinung, man denke nur an die oben erwähnte Gefolgschaft der Lungentuberkulose, der Cirrhosis pulmonum, an die pleuritischen fibrösen Adhäsionen nach ausgeheilter Pleuratuberkulose [Weigert[1]), Schlenker[2])], an die Cirrhois hepatis

[1]) Weigert; Die Wege des Tuberkelgiftes zu den serösen Häuten. Deutsche mediz. Wochenschr. 31 u. 32. 1883.

[2]) Schlenker; Über Tuberkulose als Ursache pleuritischer Adhäsionen. Dies. Arch. 135.

alter Phthisiker [Arnold[1]), Schlenker], an die Schlenkerschen Befunde von vermehrtem fibrösem und reduziertem lymphadenoidem Gewebe in nach Tuberkulose ausgeheilten Tonsillen. Das Fibrom entsteht aus wuchernden Bindegewebszellen, die die Fasern der Geschwulst bilden. Auf irgend einen Reiz hin können sich Gefäße, Fascien, Muskel und Fettgewebsbindegewebe unter Vermehrung direkt in Fibromgewebe umwandeln [Fabian[2])].

Es stehen sich in diesen Ansichten über die Geschwulstentstehung bekanntlich die Cohnheimsche Lehre vom „Keim" die neuerdings von Ribbert[3]), auch Burckhardt[4]) u. a. vertreten wird und die Geschwülste als von einem Punkte ausgehend betrachtet, und die alte Virchowsche[5]) Lehre gegenüber, der die Umwandlung des Mutterboden in Geschwulstgewebe zugrunde liegt.

Die Frage, ob die Vermehrungsform im Fibrom eine eigenartige ist, ob mit anderen Worten man eine besondere zum Tumor führende Form der Bindegewebsvermehrung zu unterscheiden hat, ist von Virchow verneint worden.

„Es ist nicht möglich, das cirumscripte Fibrom von dem am stärksten diffusen — der Elephantiasis — zu trennen. Wenn ein solcher Prozeß, wie die Elephantiasis in der Lunge vorkommt, so nennt man ihn eine chronische Pneumonie, kommt er in der Leber vor, so nennt man ihn interstitielle Hepatitis, oder eine Hypertrophie, auch wohl eine Cirrhose, obwohl es sich um dieselben Zustände handelt. Man nennt sie nicht Geschwülste, weil möglicher Weise zu keiner Zeit das Bindegewebe in einzelnen Herden sich so entwickelt, daß es relativ selbständige Knoten bildet. Kommt aber derselbe Zustand an einem mehr nach außen gelegenen Organ, z. B. an der Milchdrüse, vor, dann ist sofort die Neigung vorhanden, ihn als Geschwulst aufzufassen" [Virchow].

[1]) Arnold; Über Lebertuberkulose. Dies. Arch. 82.

[2]) Fabian; Die Bindegewebshyperplasie in Fibrom und Fibro-Adenom der Mamma. Langenbecks Archiv für klin. Mediz. 65, 2.

[3]) Ribbert; Lehrbuch der allgem. Pathol. 1901 Leipzig.

[4]) Burckhardt; Sarkome und Endotheliome nach ihrem pathol. anatomischen und klinischen Verhalten. Bruns Beiträge zur klinischen Chirurgie 36.

[5]) Virchow; Krankhafte Geschwülste.

Für das Fibrom und das Fibro-Adenom der Mamma vermögen in neueren Untersuchungen Fabian, sowie Wolf[1]) die alte Virchowsche Lehre ihrer Genese durch Proliferation der bestehenden Bindegewebe durch zahlreiche Untersuchungen völlig zu stützen.

Wir hätten so im Vergleich mit den bekannten Bindegewebswucherungen nach Tuberkulose, in unseren Fällen in der Mamma nur ein doch leichter zu verstehendes quantitatives Plus dieser Gewebsproliferationen, im Gegensatz zu den doch auf dieselbe Ätiologie zurückgeführten auch noch qualitativ differenzierten Karzinomen, so z. B. auf Lupusboden.

Für das Entstehen der Geschwülste mag man sich mit Cohnheim[2]) vorstellen, daß durch den schwächenden Einfluß der Tuberkulose „die physiologischen Widerstände im Organismus wegfallen". Es wirken [Lubarsch] die lokalen tuberkulösen Affektionen ähnlich, wie die örtlichen Traumen, nicht als direkte, wohl aber als prädisponierende Ursachen. Die innere Anlage zur Geschwulst ist vorhanden, und nur die Entwicklung kann begünstigt werden.

Nur so vermögen wir uns bis heute zu erklären, daß auf einem irgendwie alterierten Boden in dem einen Organismus keine, in einem anderen eine maligne, und in einem dritten eine einfache benigne Geschwulst ins Leben tritt.

So einleuchtend nun aber und so konsequent auf Analogien aufgebaut die vorstehenden Betrachtungen auch erscheinen mögen, es liegen ihnen — und so z. B. die Ätiologie der Geschwülste im allgemeinen und ihres Charakters im besonderen u. s. w. — zu viele noch dunkle Punkte zu Grunde, über die hinweg zur Zeit nur Brücken auf Vermutungen zu erbauen sind.

Auf mancherlei, so die Möglichkeit des Eindringens des Tuberkelbazillus durch Rhagaden des Warzenhofs und sein weiteres Verhalten im Körper, ist bislang zu wenig geachtet worden; und es dürfte auch schwer sein, bei einer so chronisch und verschiedenartig verlaufenden Krankheit, wie es die Tuberkulose ist, diese Punkte sogleich leicht und evident zu entscheiden.

[1]) Wolf; Beiträge zur Kenntnis der Tumoren der Mamma. Rostock. Inaug.-Dissert. 1899.

[2]) Cohnheim; Vorles. über allgem. Pathologie, Bd. I.

Es werden daher noch zahlreiche Beobachtungen diese vorläufig noch mehr als Hypothesen zu bezeichnenden Ausführungen zu ergänzen und zu stützen haben.

Einer enormen Bedeutung der Klärung dieser Verhältnisse für die Erkenntnis einer, wie es scheint, bislang wenig beachteten Invasionsmöglichkeit der Tuberkelbazillen in den Organismus wird niemand widersprechen.

Mit Recht wird schon von Cahen[1]) in der Frage der Kombination von Krebs und Tuberkulose betont, daß die Entscheidung in diesen Fragen erst in zweiter Linie durch die pathologisch-anatomische Untersuchung gebracht werden kann, und daß in der ersten Linie nur eine genaue klinische Beobachtung Klarheit bringen kann.

Die klinische Beobachtung kann die Vorbedingungen regeln und kritisieren, den Verlauf einer Krankheit überwachen und begutachten, die pathologische Anatomie vermag nur einen jeweiligen Zustand festzustellen und das Vorher oder Nachher nur aus ähnlichen Beobachtungen der Erfahrung zu eruieren.

Nur aus möglichst gleichwertigen bewiesenen Analogien dürfen Wahrscheinlichkeitsbeschlüsse für bestehende Veränderungen gezogen werden, je ähnlicher und äquivalenter die Einzelheiten und Gesamtbilder bekannten Größen, desto berechtigter diese Schlüsse.

Von diesem Gesichtspunkte bitte ich die vorstehenden Ausführungen als Grundlage zu weiteren Untersuchungen auf diesem Gebiete betrachten zu wollen.

Meinem verehrten Chef, Herrn Prof. Dr. Paul Ernst, sage ich auch an dieser Stelle für das Interesse, welches er liebenswürdiger Weise der Arbeit entgegenbrachte, meinen verbindlichsten Dank!

[1]) Cahen; cit. nach Lubarsch (dies. Archiv. 111 S. 311).

XXVII.

Über das Chlorom und seine Beziehungen zur Leukämie.

(Aus dem Pathologischen Institut zu Straßburg.)

Von

Theodor Gümbel.

Das Chlorom stellt eine Krankheitsform dar, welche seither nur in wenigen Fällen klinisch beobachtet und anatomisch untersucht worden ist. Soweit sich übersehen läßt, sind nämlich nur 26 Einzelfälle Gegenstand eingehender wissenschaftlicher Behandlung gewesen. Wenn auch die Art der hervorragendsten Erscheinungen dieser Erkrankung feststeht, so ist doch noch nicht mit Sicherheit entschieden, in welche Gruppe der Tumoren das Chlorom einzureihen ist. Nur das gilt als festgestellt, daß es nicht in die Gruppe der Krebse gerechnet werden darf. Wenn es in allerdings ziemlich weit zurückliegender Zeit Krebs genannt wurde, so geschah es, weil man damals alle bösartigen Neubildungen allgemein als Krebs bezeichnete. Seitdem aber anerkannt wurde, daß man die eigentlichen Karzinome von den Sarkomen scharf trennen muß, kann das Chlorom nicht mehr unter den krebsartigen Krankheiten untergebracht werden. Es wurde sodann unter die Sarkome eingereiht, denen es von vielen Autoren heute noch zugezählt wird. In neuerer Zeit tauchte dann die Frage auf, ob das Chlorom überhaupt eine besondere Tumorart sei, ob es nicht vielmehr als eine Manifestation der leukämischen Erkrankung, als ein Lymphom aufzufassen wäre.

In den folgenden Ausführungen soll diesen Fragen näher getreten werden, und zwar im Anschluß an die Beschreibung eines Falles von Chlorom, welcher während des Oktober 1901 im Pathologischen Institute zur Sektion kam und mir von Herrn Professor Dr. von Recklinghausen gütigst zur Untersuchung überlassen wurde, wofür ich ihm auch an dieser Stelle meinen verbindlichsten Dank ausspreche.

Es handelt sich um einen in der hiesigen medizinischen Klinik verstorbenen Kranken. Derselbe, D. Daniel, 19 Jahre

alt, Glasbläser aus Ottersweier (Baden) wurde am 15. Oktober 1901 wegen transversaler Myelitis aufgenommen.

Laut der mir von Herrn Professor Dr. Naunyn gütigst überlassenen Krankengeschichte, die ich nur im Auszuge mitteile, ergab die Anamnese, daß seit sechs Wochen Ohrensausen, rechts Taubheit ohne Otorrhoe bestand. Zwei Wochen später stellte der behandelnde Arzt die Diagnose beginnende Myelitis und schickte nach weiteren vier Wochen den Patienten mit ausgesprochener Myelitis in die hiesige Klinik.

Die am 15. Oktober in der Klinik angestellte Untersuchung lieferte wesentlich folgendes Resultat: Milz vergrößert, nicht palpabel, reicht nach vorne bis an den Rippensaum, aufwärts bis zum oberen Rande der achten Rippe. Es besteht vollkommene Lähmung beider Beine. Im Urin werden granulierte Cylinder, Blasen- und Übergangsepithelien, sowie Leukocyten gefunden.

Durch Lumbalpunktion wird wasserklare sterile Flüssigkeit gewonnen.

Am letzten Lebenstage treten leichte Kollapse auf. Das Sensorium ist frei. Aus der Urethra lassen sich vor dem Katheterisieren mehrere Tropfen Eiter herausdrücken.

Tod am 24. Oktober 1901.

Bei der am 25. Oktober von Herrn Prof. von Recklinghausen ausgeführten Sektion wurde der nachstehend mitgeteilte Befund erhoben:

Schlanker Körper, schwache Muskulatur. An beiden Fersen auf der Dorsalseite blutunterlaufene Stellen unter der Epidermisdecke. Die Epidermis löst sich über dem rechten Malleolus ab, links besteht ein geröteter Fleck. Großer, ausgedehnter Decubitus über dem Kreuzbein und zwar schmetterlingsförmig, auf beide Hälften des Gesäßes sich erstreckend, rechts 7, links 7½ cm breit; hier ist die Haut von Epidermis entblößt, rötlich-grau, nekrotisch, umgeben von einer Furche, in der die Haut stark gerötet ist. Ferner besteht Decubitus über dem linken großen Trochanter. An der Kniehaut sind zwei Narben sichtbar.

Im Spinalkanal ist das circumdurale Fettgewebe grünlich gefärbt, zum Teil steif und mit der Dura fester verbunden, als mit dem Knochen. Auf der Innenseite des Wirbelkanals hat diese Veränderung eine Ausdehnung von 10 cm. Das Fettgewebe ist stark verdickt, eitrig infiltriert. Weiter oben zeigt sich das lockere Hüllgewebe der Dura bis zum Periost hin stark hämorrhagisch. Etwas rötliche Flüssigkeit findet sich im untersten Teile des Sackes der Dura mater spinalis, die Dura selbst ist nicht besonders gerötet. Nur auf der Dorsalseite einige rote Flecken in ihr, und zwar

im ganzen Bereiche, in dem die erwähnte Infiltration des Fettgewebes nachgewiesen wurde. Am Anfange der Cauda equina sind die weichen Rückenmarkshäute gelblich gefärbt und stark getrübt. Auf der linken Seite der Cauda equina läßt sich dann eine dünne, grüne Pseudomembran abheben, etwa 10 cm lang. Auf der Dorsalseite des Lendenmarks, spärlicher am Brustmarke, sieht man einzelne weiße Plättchen, namentlich treten am Lendenmarke immer an der Austrittsstelle der Wurzeln knotige Verdickungen hervor, die an den Wurzeln mehr kolbig gestaltet sind. Hier ist das Rückenmark sehr weich, stark rötlich gefärbt und bunt beschaffen. Von den Wirbelkörpern löst sich das Rückenmark mit der Dura glatt ab, ohne daß hier etwas Besonderes zutage träte. Das Ligamentum long. post. ist hier sehr glatt. Auch an den letzten Sakralnerven außerhalb der Dura, namentlich links, ist das äußere Fettpolster grünlich gefärbt.

An den Bauchdecken sind erstens kleine, rote Flecken sichtbar, die aber beim Darüberstreichen verschwinden, ferner graugrüne Färbung über den Inguinalfalten. An der Vorderseite des linken Oberarms zwei blutunterlaufene Stellen mit kleinen Stichpunkten. An der linken Schulter eine 5 cm lange Narbe mit quer verlaufenden Strängen, letztere namentlich etwas wallartig vorspringend wie ein Keloid.

Das Schädeldach löst sich in den hinteren Teilen etwas schwer ab. In beiden Seitenwandbeinen, spärlicher am Stirnbein, sind die Impressiones digitatae verstrichen, in ihnen liegt Knochensubstanz, die von sehr zahlreichen kleinen Furchen durchzogen ist, aber nicht weiß erscheint. Dann besteht auf der linken Stirnbeinhälfte eine Grube, nahe der Kranznaht, entsprechend einer weißen, in der behaarten Kopfhaut gelegenen Narbe, die 5½ cm lang, ½ cm breit ist. Am Stirnbein sind die Pacchionischen Gruben tief, flache Gruben finden sich an der Stelle der großen Fontanelle. An der Dura cerebralis treten diesen Gruben entsprechend kleine flache Erhöhungen zutage, aus graurötlicher Substanz gebildet, recht deutlich geschieden von der übrigen Dura. Diese graugrünen Knöpfe machen nicht den Eindruck gewöhnlicher Pacchionischer Granulationen. Speckhäutiges Gerinnsel im Sinus long. sup., an der hintersten Stelle desselben ist die Speckhaut sehr trübe, undurchsichtig, deutlich grünlich gefärbt. Auch an den Gerinnseln, die aus den Piavenen hervorgeholt werden, zeigen sich dieselbe Speckhautbildung und dieselbe Farbe. Die grünen Erhabenheiten außen an der Dura entsprechen den Stellen, wo innen Piagefäße in die Dura eintreten und zum Sinus long. sup. verlaufen. Auf der Hirnseite ist die Dura mater an den korrespondierenden Stellen mit einer ramifizierten, grünlichen Auflagerung bedeckt, welche, abgesehen von der Gestalt, in der Situation durchaus der erwähnten grünlichen Verdickung an der Außenseite entspricht. An der Hirnbasis erscheinen Arachnoides und Pia in der Umgebung des Chiasma leicht getrübt. Das Gewicht des Gehirns mitsamt der Dura beträgt 1450 g.

An beiden Felsenbeinpyramiden löst sich die Dura leicht ab, hier sieht

man zahlreiche, durchscheinende Stellen in den obersten Knochenschichten, und zwar sind die Markräume des Knochens gefüllt mit ganz durchscheinender Substanz. Auch in den Sinus transversi und sigmoidei sind stark speckhäutige Gerinnsel, wiederum ist die Speckhaut graugrünlich gefärbt, und auch aus der Vena jugularis läßt sich eine leicht rötlich gefärbte Speckhaut hervorziehen. Ebenso finden sich im Sinus rectus und in den großen Venen des Velum choroides speckhäutige Gerinnsel mit grüner Farbe.

Die Ventrikel enthalten rötliche Flüssigkeit; die Plexus sind blaßrot, die Zirbeldrüse unverändert. Die Hirnsubstanz ist blaß, zeigt mäßig viele Blutpunkte auf dem Schnitte, aber keine Ekchymosen. Die Striae acusticae sind äußerst schwach ausgebildet, die ganze Hirnsubstanz ist feucht. Die Gefäße sind dünnwandig, die Arterien an der Basis ziemlich weit, aber nur sehr unvollständig mit Blut gefüllt.

Der Schädel ist dünn, lang, 177 : 142. Auf dem Horizontalschnitte überall sehr wenig Diploë, diese ist graurot gefärbt. Tabula externa und interna sind verhältnismäßig kräftig.

Am oberen Teile des Halsmarkes äußerlich nichts Besonderes, nur ist die Vorderseite der Pia recht stark pigmentiert (schwarze Farbe der Kopfhaare). Die graue Färbung geht bis zum unteren Teile des Halsmarkes hinab und zwar in zwei Streifen, parallel den Vasa spin. ant. Das Halsmark ist ziemlich breit und dick, das Brustmark dagegen ziemlich schmal, ebenso das Lendenmark. Während am Halsmark, namentlich aber am oberen Brustmark, wenn das Rückenmark hingelegt wird, starke quere Runzelung zutage tritt und zwar durch die nicht gerötete Pia hindurch, erscheint die Pia selbst im unteren Brust- und Lendenmarke quer gefältelt. Ferner treten am Lendenmarke die vorderen und hinteren Wurzeln aus versehen mit kolbiger Anschwellung. Und an der Grenze von Brust- und Lendenmark liegt auf der Pia ventral rötlich-weiße Substanz von schmieriger Beschaffenheit, offenbar erweichte Rückenmarksubstanz. Hier sinkt das Rückenmark stark ein, dem entsprechend ist das Fettgewebe am dicksten und die Dura am stärksten fleckig gerötet. Das Rückenmark ist auch in den oberen Teilen recht weiß, namentlich zeigt sich auf dem Durchschnitte durch das obere Brustmark die axiale Substanz des Markes stark vortretend, umgewandelt zu stark weißlicher, salbenähnlicher Masse, die mit einzelnen Hämorrhagien durchsetzt ist. Im unteren Brustmark ist auf dem ganzen Querschnitte die Rückenmarksubstanz zerflossen zu einer teils weißlichen, teils rötlichen Masse, in der keine besonderen Differenzen zutage treten.

In dem lockeren Bindegewebe auf dem rechten Rippenbogen ist das Fettgewebe deutlich von Ekchymosen durchsetzt. Der untere Teil des Halses springt etwas vor. Auch an der Innenseite der Bauchwand im subperitonaealen Fettpolster finden sich ekchymotische Stellen, desgleichen auf der hinteren Bauchwand und auf der Harnblase. Der Darm ist meist grau gefärbt, die Mesenterialdrüsen sind etwas groß, im allgemeinen grau

mit einigen roten Stellen. Die Milz erreicht mit dem unteren Rande eben den Rippenbogen. Die Inguinaldrüsen sind ziemlich stark vergrößert, haben eine mehr gelbliche Farbe und sind nur mit einzelnen rötlichen Stellen versehen. Die einzelnen Drüsen in den inguinalen Paketen sind namentlich sehr lang, drei bis fünf Centimeter. Auch die Glandulae iliacae bilden vorspringende Pakete. Am Rektum sind von außen kleine Ekchymosen zu sehen; es ist größtenteils schwarz gefärbt. Die beiden Venae saphenae enthalten speckhäutige, aber rötliche Gerinnsel.

Die Zwerchfellskuppe steht beiderseits in normaler Höhe. Die Muskeln sind hellrot. An der Innenseite des Brustbeins, und zwar mehr am Rande und in den medialen Teilen, werden flache, grünliche Tumoren gefunden anstelle der Fettpolster, die neben den Venae mammariae intt. gelegen sind, aber so, daß sie dieselben nur auf der medialen Seite gerade berühren. Die Tumoren sind platte Scheiben, und zwar sind sie bis zu 4 oder 5 mm dick, bis 4 cm lang, steif, graugrün. Die Vasa lymphatica mamm. intt. sind nicht gut zu unterscheiden, wohl weil sie mit Blut gefüllt sind, wenigstens besteht deutliche blutige Injektion der Lymphgefäße auf der pleuralen Seite der rechten Zwerchfellshälfte. Links sind sowohl Zwerchfell als Lunge adhärent, es bestehen nur sehr geringe Adhäsionen; in beiden Pleurasäcken wenige Tropfen Flüssigkeit von schwach gelblicher Farbe. Ferner ist ein deutlicher Thymusrest vorhanden, und zwar fast 10 cm lang und 3 cm breit. Stark geschwollene und sehr derbe Schilddrüsenhälften von etwas gallertiger Beschaffenheit und grauer Farbe. Die Lymphdrüsen im Mediastinum treten nicht besonders deutlich hervor.

Der Herzbeutel enthält 30 ccm fast klare Flüssigkeit. Am Herzen zahlreiche perikardiale Ekchymosen, auf dem linken Ventrikel eine bindegewebige Excrescenz. Das Herz ist etwas lang, der linke Ventrikel stark zusammengezogen. Im linken Vorhof sehr große, speckhäutige Massen, relativ wenig Cruor, die speckigen Massen brüchig, graulich, mit grünen Farbentönen versehen. Der linke Ventrikel ist ziemlich eng, das rechte Herz ist sehr weit, enthält sehr wenig flüssiges Blut, hauptsächlich speckhäutige Gerinnsel, die sich weit fortsetzen in die Pulmonalgefäße und hier Verzweigungen bilden. An der Wurzel der Verzweigungen ist die Speckhaut häufig stark grün gefärbt. Stark ausgeprägt ist die grüne Färbung auch an den großen Gerinnungen des rechten Vorhofs, ferner an den kleinen Gerinnungen, welche zwischen den Trabekeln liegen. Die übrige flüssige Blutmasse hat eine ziemlich gute, kirschrote Farbe. An Herzfleisch und -Klappen keine Veränderungen. Auch die speckhäutigen Massen aus der Vena cava inf. weisen dieselbe grünlich-graue Farbe auf.

Die Submaxillardrüsen sind etwas groß, ebenso die Drüsen am Kieferwinkel, namentlich links. Auch viele kleine Lymphdrüsen sind vorhanden. Im Rachen ist etwas Schleim; die Tonsillen sind an der Oberfläche stark zerklüftet, weil die Krypten stark entwickelt sind.

Neben der Brustwirbelsäule in der Höhe des 7. und 8. Brustwirbels

springt linkerseits eine derbe Masse vor, fest und breitbasig am Knochen aufsitzend. Rechterseits kommt eine ganze Reihe solcher Erhebungen neben der Wirbelsäule zum Vorschein. Dem großen linksseitigen Tumor liegt der Unterlappen der linken Lunge sehr fest an, und als derselbe abgelöst wird, tritt auf derselben Stelle eine grünlich-graue Auflagerung der Pleura zu Tage. Die Drüsen im Mediastinum posticum sind etwas groß. Die Tumormasse geht rechts fort bis zu dem Rippenwinkel an der 9. Rippe. In den unteren Winkeln der Thoraxwand ist die Pleura sehr stark gerötet, wohl auch etwas hämorrhagisch.

Beide Lungen sind im ganzen etwas blutarm, auf der Vorderseite auch ziemlich blaß, im übrigen aber ganz normal. An Zunge und Kiefer ist nichts Abnormes zu finden. Die Schleimhaut der Luftwege ist blaß. Die Bronchialdrüsen sind etwas groß, namentlich das an der Bifurkation gelegene Paket, schiefrig, mit etwas gelblichem Ton am Rande.

Die Milz mißt 15 : 19½ : 5 cm, ist blaßrot; die Follikel sind äußerst zahlreich, weißlich-rot, zum Teil miteinander konfluierend. Das Gewicht beträgt 325 g. Obwohl schlaff, hat das ganze Gewebe doch ziemlich gute Konsistenz.

Die Lymphdrüsen an der Aorta sind zahlreich und ziemlich groß; sie bilden eine deutliche Kette und haben meist einen grünlichen Stich.

Auch in der Milzvene liegt ein speckhäutiges Gerinnsel mit grüner Farbe. Bei dem bisher aufgefangenen Blute hat sich, nachdem es kurze Zeit gestanden, eine starke, weiße Schicht an der Oberfläche gebildet.

Die linke Niere ist sehr groß, ihre Kapsel läßt sich glatt und leicht abtrennen. Alsdann treten an der Oberfläche im sonst wenig veränderten Gewebe zahlreiche Herde von grünlich-weißer Farbe auf, besonders an der Hinterseite. Auf dem Schnitte sind grünliche Tumoren nicht zu sehen. Die linke Niere ist 14 cm lang, 7 breit, fast 6 dick. Das Nierenbecken ist ziemlich weit, auch die Kelche sind etwas erweitert und einige derselben weisen stark hämorrhagische Stellen auf. An der rechten Niere sind die Tumoren geringer, im übrigen ist die rechte Niere ebenso beschaffen wie die linke.

Die Drüsen des Ileocoecalstranges sind etwas groß. An einem Gerinnsel aus der unteren Hälfte der Vena cava inf. sind grünliche Körner zu sehen. Auch beim Streichen längs der Vasa iliaca kommen speckhäutige Gerinnsel aus der Cava inf. hervor, und auch diese sind ausgezeichnet durch stark grünliche Farbe.

Neben der Lendenwirbelsäule treten Tumoren nicht zu Tage, desgleichen nicht an den Rippen.

Der Magen enthält graugrüne Flüssigkeit, in welcher steinharte Massen liegen, das Duodenum gallengelbe Massen. Im Magen ist sehr viel Schleim auf der Schleimhaut, diese selbst stark verdickt. An der Duodenalschleimhaut schwarze Punkte auf den größeren Follikeln: Zottenmelanose. In der Vena portae findet sich nur flüssiges Blut. Die portalen Lymphdrüsen

sind auch vergrößert, wenn auch nicht so stark, wie die übrigen, doch ebenfalls mit grünlich-grauem Tone.

Die Leber ist im ganzen normal, von gleichmäßig brauner Farbe, aber an einzelnen Stellen hat die Glissonsche Kapsel doch deutlich einen grünen Stich. Die größeren Verzweigungen des Ductus hepaticus enthalten Galle; die Gallenblase selbst enthält nur sehr wenig, aber intensiv gelbe Galle.

Die Harnblase ist sehr groß, der Harn klar, hat aber ein sehr starkes, grünliches Sediment und ammoniakalischen Geruch. Die Harnmenge beträgt etwa 350 ccm. Kleine Ekchymosen finden sich in der Harnblasenschleimhaut, die Wand ist etwas trabekulär beschaffen. An den Hoden ist nichts Besonderes zu bemerken.

Auch an den speckhäutigen Gerinnseln, die aus der Arteria cruralis hervorgezogen werden, sieht man denselben grünlichen Farbenton. Wenig ausgeprägt ist die Farbe an den großen speckhäutigen Gerinnseln in der Vena femoralis. Sehr große Lymphdrüsen liegen der Beckenwand an.

Als die Ursprungsköpfe der Musculi psoades abgelöst werden, treten an der Lendenwirbelsäule kleine Tumoren zutage; der unterste liegt in der Höhe des Zwerchfellansatzes. Dann aber findet sich über der rechten Hälfte des Kreuzbeins ein derber, großer Tumor, der dem Knochen fest aufsitzt.

Aus der Harnröhre kommt beim Streichen keine Flüssigkeit zum Vorschein. Fast in der ganzen Länge der Harnröhre bildet die Schleimhaut Falten, namentlich längsverlaufende Wülste, die grünlich gefärbt sind, besonders in der Fossa navicularis. Zwischen den Falten in der Tiefe ist die Schleimhaut stark gerötet und mit Ekchymosen besetzt. Die Farbe der Falten ist entschieden als erbsgrün zu bezeichnen. Nach der Wurzel des Penis zu nimmt die grüne Färbung immer mehr ab. In der Aushöhlung des Steißbeins sind ebenfalls solche grünliche, an der Oberfläche höckerige Tumoren, breit aufsitzend, kleiner freilich als der Tumor am Kreuzbein, und zwar ein größerer nach links gelegen, drei kleinere auf der hinteren Hälfte.

In der Pars bulbosa urethrae liegt ein grünliches Gerinnsel, die Schleimhaut darunter ist gerötet. Die Pars membranacea weist wiederum grünliche Falten auf. Im ausführenden Teile der Harnblase dagegen sitzen rötliche Streifen und viele hämorrhagisch gerötete Falten. Die Prostata ist sehr groß.

Das Rectum ist stark zusammengezogen, hat deutliche Quer- und Längsfalten und auf der Faltenhöhe kleine, diphtheritische Beläge. Die Schleimhaut, namentlich die Follikel sind grau gefärbt.

In der Mitte des Dünndarms ist stark galliger Inhalt, stark stinkende Massen sind im Duodenum. In der Flexura sigmoides und im unteren Teile des Ileum sind auch noch Wülste in der Schleimhaut, die auf dem Gipfel hämorrhagisch oder auch mit diphtheritischen Auflagerungen versehen sind. Dagegen ist im übrigen Dünndarm die Schleimhaut stark grau

gefärbt, und namentlich sind schwarz gefärbte Follikel vorhanden. Im Jejunum sind die Peyerschen Plaques ganz schwarz gefärbt. Sehr groß sind die Solitärfollikel im Jejunum und bilden fast gestielte Polypen, namentlich auf den Kerkringschen Falten. Daneben besteht eine ziemlich starke Melanose der Zotten. Soweit Peyersche Plaques hier vorhanden, sind sie ebenfalls stark grau gefärbt.

Unter der rechten Unterkieferhälfte ist ein kleiner, narbiger Vorsprung, von früherer Lymphdrüsenexstirpation herrührend. Die axillaren Lymphdrüsen sind kaum wesentlich vergrößert.

Das Knochenmark in dem aufgesägten rechten Femur ist graurötlich gefärbt. Nur lymphoides Mark ist vorhanden, kein Fettmark.

Die Größe der grünen Tumoren ist sehr wechselnd. Von denjenigen, welche neben der Wirbelsäule liegen, haben die kleinsten einen Durchmesser von $\frac{1}{2}$ cm, eine Höhe von 1—2 mm, der größte ist $5\frac{1}{2}$ cm lang, 5 cm breit, in der Mitte $\frac{1}{2}$ cm, an dem wallartigen Rande $\frac{1}{2}$ cm hoch, und die Gestalt ist die eines Napfes. Der große Tumor am Kreuzbein mißt $2\frac{1}{2} : 2 : 1\frac{1}{2}$ cm. Die Knötchen in der Dura cerebralis haben einen Durchmesser von 2—10 mm, in den Nieren finden sich Einlagerungen von miliarer bis Linsengröße.

Diagnose: Chlorome vorne neben der Brustwirbelsäule, am 2. Wirbelkörper beginnend, ferner kleinere Tumoren neben den Lendenwirbeln und ein größerer vorne auf dem Kreuzbein, einige in der Aushöhlung des Steißbeins, außerdem ein größerer auf der Hinterseite des Brustbeins. Peridurale Chlorome am Hirn und Rückenmark. Diffuse Infiltrationen in der Rinde der Nieren. Altes Osteophyt am Schädel. Chloromatöse Verdickung der Urethralschleimhaut. Hyperplasie fast sämtlicher Lymphdrüsen und der Milz. Leukämie. Decubitus. Starke Myelitis.

Bei der mikroskopischen Untersuchung bieten, abgesehen von den Tumoren, das Blut und das Knochenmark das meiste Interesse. Von dem ersteren hat sich eine ziemlich große Menge flüssig auffangen lassen, an der nach kurzem Stehenlassen drei sich scharf abgrenzende Schichten unterschieden werden konnten: die beiden untersten, von gleicher Höhe, enthalten die corpusculären Elemente, darüber steht das gelbgrüne Serum. Die unterste Schicht besteht fast ausschließlich aus Erythrocyten, nur ganz vereinzelt, wohl mechanisch mit niedergerissen, findet man farblose Zellen. Fast ebenso ausschließlich bilden diese dagegen die nächst höhere Schicht, welche von gelber Farbe ist, aber einen deutlichen Stich ins Grüne hat.

Die einzelnen Zellformen habe ich an Präparaten studiert, die mit Hämatoxylin-Eosin gefärbt waren. Zu diesen Präparaten

wurden sowohl Tropfen des flüssig aufgefangenen Blutes als auch feste Gerinnsel verwandt, beide nach vorheriger Behandlung mit Müllerscher Flüssigkeit, Formalin und Alkohol.

Die farblosen Zellen gehören in der überwiegenden Mehrzahl der Gruppe der großen Lymphocyten (Ehrlich, von anderen auch als „Markzellen“ bezeichnet) an, den Rest bilden die kleinen Lymphocyten. Unter den großen Lymphocyten sind zwei Zellarten zu unterscheiden. Die eine, etwa 2—3 mal so groß wie die Erythrocyten, hat einen großen Kern und in der Regel wenig, nicht gekörntes Protoplasma; nur selten sieht man etwas protoplasmareichere Formen. Der Kern ist meist bläschenförmig, nur die Kernmembran und das Chromatingerüst sind intensiv gefärbt, doch kommen daneben auch Formen vor, bei welchen der ganze Kern die blaue Farbe stark aufgenommen hat. Am häufigsten hat der Kern ovale Gestalt und liegt excentrisch, doch besitzt er nach der centralen Seite hin nicht selten eine Einschnürung, sodaß er die Form eines Zwerchsackes bekommt. Diese Zellart ist die häufigere. Die andere, von gleicher Größe, unterscheidet sich von ihr durch das Verhalten ihres Kernes. Derselbe ist nämlich nur undeutlich begrenzt, macht meist nur den Eindruck eines Schattens und läßt sich in vielen Fällen überhaupt nicht erkennen. Es ist dies die bei Dock, Fig. B unter A gezeichnete Form. Polymorphkernige Zellen habe ich nur sehr selten gesehen, desgleichen Eosinophile: die wenigen dieser Art haben den gleichen Kern wie die zuerst beschriebenen Zellen.

Die Erythrocyten bieten keine Besonderheiten dar. Normoblasten und Megaloblasten habe ich weder im frischen noch im Schnittpräparate gesehen, ebensowenig Charcot-Leydensche Krystalle. Dagegen habe ich im ungefärbten Präparate vom Knochenmarke des Femur mehrfach jene Krystalle nachweisen können und ebenso, wenn auch sehr selten, Normoblasten. Als das Knochenmark an Schnitten untersucht wird, erweist es sich als zellenreiches Gewebe mit nur wenig Gerüstsubstanz, in das aber noch ziemlich viele Fettzellen eingelagert sind. Die überwiegende Mehrzahl der Zellen ist die schon beim Blut beschriebene erste Art, während der andere Typus hier nur sehr selten zu sehen ist. Das Protoplasma ist etwas reichlicher, als bei den Zellen

des Blutes; mitunter kommen auch Formen mit zwei Kernen zu Gesicht, von denen meist der eine größer als der andere ist. Manchmal recht zahlreich, in anderen Schnitten aber seltener sind Eosinophile, manchmal wieder sind Zellen zu sehen, welche die Größe der großen, aber den Kern der kleinen Lymphocyten aufweisen. Außer diesen Formen sind noch kleine intensiv gefärbte Elemente vorhanden, welche wie nackte Kerne erscheinen, ferner kleinste, kokkenähnliche Körner. Nur ganz vereinzelt findet man Zellen von der zwei- bis dreifachen Größe der großen Lymphocyten, die denselben Kern wie diese besitzen, aber außerdem mehrere (bis zu fünf) rote Blutkörperchen enthalten.

Im Gegensatz zu den farblosen Zellen bleiben die Erythrocyten an Zahl weit zurück. Sie bieten mikroskopisch eine gelbgrüne Färbung dar und nehmen meist das Eosin garnicht an. Nur hier und da finden sich einige, welche damit wie die Erythrocyten des normalen Blutes gefärbt sind.

Viele Ähnlichkeit mit dem Knochenmark haben die Tumoren selbst. Als typisches Beispiel beschreibe ich ein Chlorom, welches aus der längs der Wirbelsäule liegenden Gruppe entnommen ist und sich in dem zwischen den Interkostalmuskeln und der Pleura costalis liegenden lockeren Bindegewebe ausgebreitet hat. Die Zellen, welche diese Geschwulst bilden, stellen sich wie die einkernigen großen Lymphocyten dar, welche auch im Blute und im Knochenmarke so zahlreich wahrgenommen wurden. Sie sind eingelagert in spärliches Bindegewebe; dasselbe ist aber nicht jung, vielmehr stellt es offenbar den Rest des früher vorhandenen lockeren Gewebes dar. Vereinzelt bestehen kleine hämorrhagische Herde. Jedoch ist weder in diesen, noch in dem übrigen Tumor ein besonderes Pigment zu erkennen. Eine scharfe Begrenzung hat der Tumor nach keiner Seite hin, vielmehr greift er mit Fortsätzen auf die Nachbarschaft über. Aber diese Ausbreitung ist nicht gleichmäßig. In das Gewebe, welches dem Wachstume der Neubildung größeren Widerstand entgegensetzt, führen nur einzelne Zellenzüge, parallel zur Längsrichtung der Sehnen- und Muskelfasern. Dagegen breitet sich in dem lockeren Fettgewebe das Tumormaterial viel energischer und regelloser aus. Sehr deutlich läßt sich diese Art des Weiterschreitens der Chlorome auch an den Tumoren der Dura mater erkennen. Die

straffen Bindegewebsbündel derselben sind durchweg noch wahrzunehmen, sie sind nur durch die eindringenden Chloromzellen auseinandergedrängt, und der Tumor läuft in einem schmalen Zellenstreifen zwischen einem äußeren und inneren Blatte der Dura aus.

Die Geschwülste sind durchweg gefäßarm. Auf eine Neubildung von Gefäßen in denselben weist nichts hin. Die alten Blutgefäße, sowohl Arterien wie Venen, enthalten hauptsächlich, manche fast ausschließlich, Leukocyten, die roten Blutkörperchen bleiben immer in der Minderzahl.

Die Hyperplasie der Milz ist nur auf die Veränderung der Pulpa zurückzuführen. Die Follikel treten scharf hervor, da sie nur von den kleinen, dichtgedrängten Lymphocyten gebildet werden. Die Pulpa dagegen zeigt eine starke Vermehrung der großen Lymphocyten. Nur selten sind rote Blutkörperchen oder Trümmer von solchen sichtbar. Eine besondere Pigmentierung ist auch hier nicht zu beobachten.

Die Lymphdrüsen sind fast alle vergrößert; diese Volumenzunahme ist eine Folge der Erweiterung der Lymphsinus, welche mit großen Lymphocyten angefüllt sind, während die Lymphfollikel unverändert erscheinen und sich von der Umgebung scharf absetzen. Mitunter sind die Drüsen in Tumorgewebe eingebacken, aber alsdann von diesem durch ihre Kapsel deutlich geschieden.

Von den übrigen Organen sind die Nieren am meisten verändert. In ihrer Rinde sind zahlreiche Chlorome eingelagert. Dieselben ergeben sich mikroskopisch als Infiltrationen mit großen Lymphocyten, gleichsam als eine interstitielle Nephritis, bei welcher aber die gewöhnliche kleinzellige Infiltration ersetzt ist durch die Ablagerung der Chloromzellen. Außerdem besteht noch eine ausgedehnte subakute parenchymatöse Entzündung. Vereinzelt finden sich sogar beginnende Abszesse. Eine Pigmentablagerung kann nirgends aufgefunden warden.

Als ein bemerkenswertes Beispiel dafür, daß die histologische Struktur des Chloroms zum großen Teile von dem Gewebe abhängt, in welchem es sich etabliert, erweist sich ein Tumor der Pleura und Lunge. An der Stelle, wo derselbe sitzt, hängt die hier etwa 2 mm dicke Pleura besonders fest mit der Lunge

zusammen. Makroskopisch scheint das Lungengewebe bis auf etwa 3—5 mm Tiefe von gleicher Beschaffenheit wie die Pleura zu sein. Diese verdickte Lungensubstanz setzt sich bald scharf gegen das gesunde Gewebe ab, bald findet ein allmählicher Übergang statt. In der Nähe des Tumors werden die Alveolen kleiner und verlieren dann in dem Tumor selbst ihr Lumen vollständig, weil dasselbe durch die Chloromzellen ausgefüllt wird. Hier ist der Aufbau der Neubildung anscheinend ganz regellos, weil sich die Zellen in den Alveolen ungehindert ausbreiten können und auch die Alveolenwände so gleichmäßig infiltriert haben, daß diese nur mit Mühe erkannt werden können.

Ein ganz anderes Bild bietet die chloromatöse Pleura dar. In ihr verlaufen die Chloromzellen in strangförmiger Anordnung nach der Oberfläche zu. Manchmal scheinen diese Stränge begleitet zu werden von zwei parallel verlaufenden Reihen platter Zellen mit langem, schmalem Kerne, sodaß ein Bild entsteht sehr ähnlich einem Lymphangiome. Doch sind nur selten diese endothelartigen Zellen deutlich zu erkennen.

Wenige Veränderungen hat der Darmtraktus aufzuweisen. Die Follikel und Peyerschen Plaques sind nur mäßig vergrößert und enthalten nur die protoplasmaarmen kleinen Lymphocyten. Auf den oberflächlich ulcerierten Zotten sind mitunter Charkot-Leydensche Krystalle zu finden.

Die übrigen Organe sind im allgemeinen unverändert. Das lymphatische Gewebe in ihnen ist nicht in auffallender Wucherung begriffen.

Abnorm groß ist in sämtlichen Gefäßquerschnitten die Menge der farblosen Zellen. Fast durchweg stellen sie die Hälfte aller kapsulären Elemente dar, sehr oft aber bilden sie die überwiegende Mehrzahl.

In der tiefen Rückenmuskulatur sind häufig frische Kokkenembolien nachzuweisen.

Kernteilungsfiguren habe ich weder im Knochenmarke, noch in einem anderen Organe, noch in einem Tumor auffinden können.

Nachdem im Vorstehendem die Ergebnisse der anatomischen Untersuchung niedergelegt sind, erübrigt noch die Erörterung

der Frage nach der Stellung des Chloroms in der Reihe der Geschwülste.

Diese Frage ist in ein ganz neues Stadium getreten, seitdem die Kenntnis der Zusammensetzung des normalen Blutes fortgeschritten ist und insbesondere die Unterscheidung der Blutkrankheiten gründlicher geworden war. Man wurde auf die auffallende Ähnlichkeit aufmerksam, welche zwischen dem Blute Leukämischer und dem der Chloromkranken, wenigstens in den letzten Lebenstagen der letzteren, besteht. Diese Beobachtung hat zuerst Waldstein, sodann v. Recklinghausen und fast alle folgenden deutschen Forscher, ferner Dock, Paviot und Fayolle und Lang veranlaßt, als das Wesen der Chloromkrankheit eine Leukämie anzusehen und die Chlorome selbst als sekundäre Manifestationen derselben, als leukämische Lymphome, aufzufassen, während man sie nach der alten Anschauung als Sarkome bezeichnete, welche primär ihren Sitz im Periost aufgeschlagen hätten.

In neuester Zeit ist man bezüglich der Entstehung der Krankheit zu der Ansicht gelangt, daß als die Erreger derselben Bakterien zu betrachten seien; im besonderen soll der Tuberkelbazillus dabei eine hervorragende Rolle spielen.

Welche Auffassung ist nun richtig?

Der Bau der Geschwulst hat unzweifelhaft mancherlei Ähnlichkeit mit dem eines Sarkoms. Die Gleichartigkeit der Zellen, das Überwiegen derselben gegenüber der Intercellularsubstanz, die Ausbreitung der Neubildung über fast alle Regionen des Körpers sprechen für diese Auffassung. Jedoch lassen sich gewichtige Einwände dagegen geltend machen.

Mit der Bezeichnung Sarkom verbinden wir die Vorstellung, daß das Wachstum von dem ersten Keimherde aus schrankenlos erfolgt und daß alle umliegenden Gewebe in den zerstörenden Vorgang einbezogen werden. Diese Art der Ausbreitung kommt dem Chlorome ganz sicher nicht zu. Vielmehr steht dieselbe ganz wesentlich unter mechanischen Einflüssen. Die Lokalisation findet mit Vorliebe in dem Fettgewebe statt, das den geringsten Widerstand leistet. Von da aus schiebt sich das Chlorom zwischen die Faserbündel der Muskeln und Sehnen hinein, wobei es offenbar den Lymphbahnen folgt. Diese Nachbargewebe werden

von der fortschreitenden Neubildung nicht chemisch aufgelöst, sie gehen vielmehr infolge des auf sie ausgeübten Druckes, rein mechanisch, zu Grunde. So ist auch die Myelitis bei unserem Falle nur auf dem Wege einer Kompression zustande gekommen.

Dazu kommt, daß wir in unserem Falle nicht in der Lage sind, unter den multiplen Geschwülsten eine hervorzuheben und als den primären Tumor zu bezeichnen. Vielfach hat man diesen im Periost der Schädelknochen gesucht, weil an dieser Lokalität die Geschwulstbildung am ältesten und ausgedehntesten erschien. Es sind aber Fälle bekannt, in denen überhaupt keine Chlorome an den Schädelknochen zu finden waren, namentlich nicht an den Knochen der Basis. Auch in unserem Falle ließ die genaue Untersuchung die als charakteristisch geltenden Geschwülste der Schläfen und Augenhöhlen, deren Knochenwandungen oft als der typische Sitz des primären Herdes bezeichnet wurde, gänzlich vermissen, nicht einmal irgend eine Veränderung des Periostes dieser Knochen erkennen. Dazu kommt, was auch schon frühere Autoren betonen, das Fehlen von Riesenzellen und insbesondere der Mangel jeglicher Knochenneubildung. Auch in dem hier beschriebenen Falle erscheinen die Tumoren einander vollständig gleichwertig; außer der Differenz in der Größe könnte ich kein Moment namhaft machen, um eine der Geschwülste hervorzuheben und als die primäre zu bezeichnen.

Ebensowenig bieten Veränderungen, welche die parenchymatösen Organe aufweisen, solche Verhältnisse dar, daß hier von richtiger sarkomatöser Metastasierung die Rede sein könnte. In der Niere erscheinen auch bei genauester Untersuchung nur diffuse zellige Infiltrationen, in denen das ursprüngliche Gewebe noch deutlich und unverändert erhalten ist, dagegen keine umschriebenen Knoten oder Herde, welche Geschwülste genannt werden könnten.

Die Auffassung des Chloroms als einer besonderen Art von Sarkom ist also nicht zulässig.

Ehe wir uns weiter mit der systematischen Stellung des Chloroms beschäftigen, wollen wir zunächst untersuchen, welches Organ wohl als der eigentliche Sitz der Erkrankung anzusehen ist.

Es muß auffallen, daß die Zellen der Tumoren gleicher Art sind, wie die meisten farblosen Elemente des Blutes, des

Knochenmarkes und der Milzpulpa. Sehr erschwert wird die Bestimmung der Bildungsstätte jener Zellen dadurch, daß infolge des Fehlens von Kernteilungsfiguren der Ort der gesteigerten Zellenproduktion nicht mit Sicherheit festzustellen ist. Es besteht eine Hyperplasie des ganzen lymphatischen Apparates. Das Knochenmark, das am stärksten verändert ist, besteht durchweg aus lymphoidem (splenoidem, Ziegler) Marke. Die Milz hat infolge der starken Vermehrung der Pulpa nahezu das doppelte Gewicht eines normalen Organs. Sämtliche Lymphdrüsen sind, hauptsächlich durch die Erweiterung der Lymphsinus, mehr oder weniger erheblich vergrößert. Die Solitärfollikel und Peyerschen Plaques des Darmtraktus sind stärker entwickelt als es in der Norm der Fall ist. Und wo man sonst auf lymphadenoides Gewebe treffen mag, z. B. in der Leber, erscheinen die Lymphocyten vermehrt, in der Submukosa der Urethra so stark, daß diese eine erbsgrüne Farbe bekommen hat.

Im Knochenmarke sind sämtliche normalen Zellformen vermindert, teilweise sogar überhaupt nicht nachzuweisen. Eine Ausnahme machen nur die großen Lymphocyten; sie sind so zahlreich, daß in einem Gesichtsfelde oft gar keine andere Form erscheint. Diese pathologische Beschaffenheit des Knochenmarkes bestimmt mich, in diesem Organe den primären Sitz der Erkrankung zu suchen. Dazu kommt noch, daß die Tumoren, welche klinisch zuerst nachweisbar sind und auch auf Grund des anatomischen Befundes als die ältesten angesprochen werden müssen, mit seltenen Ausnahmen in nächster Nähe des Skelettsystems, d. h. in den dem Knochenmarke verwandten Geweben, gefunden werden. Daß ferner Milz und Lymphdrüsen ebenfalls bald erkranken, das ist bei ihrer nahen Verwandtschaft mit dem Knochenmarke wohl zu verstehen. Es kann sogar die Möglichkeit nicht ausgeschlossen werden, daß auch sie an der Überproduktion der großen Lymphocyten beteiligt sind.

Die Tumoren fasse ich als sekundäre Bildungen auf. Sie stehen in Zusammenhang mit dem lymphatischen Apparate und beginnen wahrscheinlich im lymphadenoiden Gewebe, um von da aus in die Nachbarschaft hineinzuwachsen. Dabei kann es vorkommen, daß sie andere lymphatische Organe, wie z. B. eine Lymphdrüse, umwuchert haben, ohne daß in diesen mehr wie

eine mäßige Hyperplasie zustande gekommen ist. Das Chlorom bleibt von der Lymphdrüse durch deren Kapsel scharf getrennt, ein Beweis dafür, das die Veränderung der Lymphdrüsen ein Ausdruck der Allgemeinerkrankung ist, daß nicht von ihnen die Tumorbildung ausgeht. Es ist daher auch die Bezeichnung Lymphosarkom auf das Chlorom nicht anzuwenden.

Woher der Anstoß zur Bildung der Tumoren kommt, ist nicht zu sagen. Die mechanischen Verhältnisse haben für die Gestaltung eine große Bedeutung, wie die Lokalisation in den lockeren Geweben und die durch den Druck der Nachbarorgane bedingte Form bei den Tumoren in der Brustwandung (z. B. eines Napfes) beweisen. Dagegen scheint mir wieder die derbe Konsistenz der Geschwülste gegen eine ausschließlich durch die mechanischen Verhältnisse bedingte Anbildung zu sprechen. Andererseits muß hervorgehoben werden, daß in den Chloromen nicht jene Zellfiguren nachzuweisen waren, welche den Schluß zuließen, daß in den Geschwülsten eine rege Zellenneubildung vor sich geht.

Auffallend ist die Ähnlichkeit, welche die Chloromerkrankung in ihrem Endstadium mit der akuten lymphatischen Leukämie hat. In den wenigen daraufhin untersuchten Fällen von Chloromatose war der Blutbefund während der letzten Lebenstage der Patienten der gleiche, wie bei der akuten lympahtischen Leukämie: Enorme Vermehrung der Lymphocyten, starke Verminderung der Zahl der übrigen Zellen. In einem Falle (Waldstein) bestanden vor dem Eintritte der Lymphocytose die Erscheinungen der perniziösen Anämie, in anderen (Rosenblath) war das Blut wenige Tage vorher noch anscheinend normal. Dem Kernschwunde, welchen Dock und ich in einem Teile der großen Lymphocyten beobachten konnten, möchte ich keine Bedeutung zuschreiben; ich fasse ihn vielmehr als Leichenerscheinung auf, weil er nur in den Zellen des Blutes nachzuweisen war. Dazu kommt noch, daß in den meisten Chloromfällen und auch in dem unsrigen die hämorrhagische Diathese unverkennbar war, welche ja ebenfalls dem Bilde der Leukämie eigen ist. Nur die grünen Lymphome sind es, welche die Chloromatose von der Leukämie zu unterscheiden gestatten.

Mehrfach sind Fälle beschrieben, in welchen neben dem Chlorom käsige Lymphadenitis bestanden hat. Ein Teil der Autoren ist der Ansicht, daß dieser Befund nur ein zufälliger war. Andere sehen die tuberkulöse Erkrankung als die Ursache der Chloromatose an. Dieser letzteren Ansicht steht die Beobachtung entgegen, daß nicht einmal in der Hälfte der Fälle sonst Tuberkulose, sei es der Lymphdrüsen oder anderer Organe, nachgewiesen wurde. Auch in unserem Falle konnte nichts von tuberkulöser Erkrankung konstatiert werden. Daß aber auch einmal bei einem tuberkulösen Individuum Chlorome auftreten können, das braucht uns bei den nahen Beziehungen der Tuberkulose zu den lymphatischen Organen nicht zu wundern. Immerhin ist es aber bei der weiten Verbreitung jener Krankheit auffallend, daß bisher das Chlorom nur so außerordentlich selten in Fällen von Tuberkulose zur Beobachtung gekommen ist.

Oben ist erwähnt worden, daß das Knochenmark kleinste, stark gefärbte Körner enthält, die wahrscheinlich Mikrokokken sind. Sowohl das Vorkommen solcher, wie auch die Kokkenembolien in der Muskulatur und die beginnenden Nierenabscesse sind zu erklären durch den ausgedehnten Decubitus und für die infektiöse Natur der Allgemeinerkrankung nicht zu verwerten.

Großes Interesse hat bei allen Untersuchern die Frage erregt: Welcher Art ist die grüne Farbe und wie kommt sie zu Stande?

Die zuerst von Chiari ausgesprochene Ansicht, daß der Farbstoff an kleinste Fettkügelchen gebunden ist, mithin ein Fettpigment vorliege, dürfte den Tatsachen nicht entsprechen. In Übereinstimmung mit den meisten Untersuchern habe auch ich keine solche Beobachtung machen können. Übrigens ist Chiaris Befund vielleicht so zu erklären, daß in seinem Falle wirklich fetthaltige Zellen vorhanden waren. Die Chlorome entwickeln sich ja mit Vorliebe im Fettgewebe, und dessen Fett dürfte zum Teile wohl auch von den Chloromzellen aufgenommen werden. Nach meinen Untersuchungen muß ich den Farbstoff entsprechend der zuerst von Virchow ausgesprochenen Ansicht

als Parenchymfarbstoff auffassen. Freilich kommen wir damit der Frage, woher die Farbe in letzter Instanz stammt, keineswegs näher.

Einige Untersucher haben sich bemüht, das färbende Prinzip chemisch zu charakterisieren. Eine Isolierung des Farbstoffs ist aber bis jetzt nicht gelungen. Paviot und Hugouneng geben an, daß Ammoniaklösung das verschwundene Grün wieder herstellt. Höring hat beobachtet, daß sich der Farbstoff in absolutem Alkohol und Äther löst und sich mit 1 pCt. Osmiumessigsäure dunkel färbt, daß er ferner keine Eisenreaktion gibt. Einen Farbstoff, der sich ähnlich verhält, wie der des Chloroms, beschreibt Rücker: Derselbe hat durch Oxydation des Haematoporphyrinhydrats mit Salpetersäure eine Substanz gewonnen, deren Lösung grün ist, später gelb wird. Gießt man diese Lösung in Wasser ein, so entsteht ein grasgrüner Niederschlag, der sich beim Waschen auf dem Filter braun färbt, in Alkohol löslich ist, durch Äther aber ausgefällt wird. Möglicherweise ist der Farbstoff des Chloroms mit dem Haemiverdin Rückers identisch, dazu würde auch das Fehlen der Eisenreaktion passen. Darnach wäre die grünfärbende Substanz ein Abkömmling des Haemoglobins, was für die Annahme von Recklinghausens sprechen würde, daß der grüne Farbstoff aus umgewandeltem Blute gebildet wird.

In kurzer Zusammenfassung gestaltet sich das Bild des Chloroms folgendermaßen: Es bestehen multiple erbsgrüne Lymphome, vorzugsweise im Periost und der nächsten Umgebung der Knochen lokalisiert. Am häufigsten sind die Kopfknochen und das lockere Bindegewebe längs der Wirbelsäule betroffen, fast nie die Extremitätenknochen. Mehr oder weniger häufig sitzen Chlorome in den Nieren, der Leber und den Lungen, sehr selten finden sich chloromatöse Veränderungen in der Mamma, dem Hoden, dem Ligamentum latum (je einmal) und, wie in unserem Falle, in der Urethra. Dazu kommt eine Hyperplasie des ganzen lymphatischen Apparates und besonders des Knochenmarkes. Das Blut bietet die Erscheinungen der akuten lymphatischen Leukaemie, so zwar, daß nur die großen Lymphocyten vermehrt, alle übrigen Zellen des Blutes ver-

mindert sind; dabei kann die Zahl der weißen gleich der der rothen Blutkörperchen werden. Ferner weisen die Schleimhäute, besonders die des Verdauungstraktus und in unserem Falle auch die der Urethra, zahlreiche Hämorrhagien und oberflächliche Ulcerationen auf.

An sich sind die Chlorome nicht bösartig. Sie werden nur gelegentlich Todesursache, nämlich dann, wenn sie lebenswichtige Organe komprimieren. So wurde in dem hier beschriebenen Falle infolge Kompression des Rückenmarks durch ein Chlorom die transversale Myelitis veranlaßt, die zum Tode führte.

Literatur.

Allan-Burns: Bemerkungen über die chirurgische Anatomie des Kopfes und Halses. Aus dem Englischen übersetzt von Dohlhoff. Halle. 1821.

Balfour: Edinb. med. Journ. 1835, t. 43; Arch. gén. de méd. II. série, t. VIII. 1835.

Durand-Jardel: Bull. de la soc. anat. t. XI. 1836.

Dittrich: Prager Vierteljahrsschrift. 1846. II.

Paget: Lect. on tum., Sect. V, Part. II; Lond. med. Gaz., vol. 48.

King: Mouthly Journ., August 1853; Arch. gén. de méd., V. série, t. III. 1854.

Aran: Arch. gén. de méd. 1854.

Hillier: Transact. of the path. soc. of London, Vol. VII, 1855.

Lebert: Traité d'anat. pathol. t. I; Atlas I.

Virchow: Die krankh. Geschwülste, II, 1864.

Dressler: Dieses Arch. XXXV.

Uhle und Wagner: Handb. d. allg. Path. 1876.

Huber: Arch. f. Heilkunde XIX, 1878.

Behring und Wicherkiewicz: Berl. Klin. Wochenschr. 1882.

Waldstein: Dieses Arch. XCI, 1883.

Chiari: Zeitschr. f. Heilk. 1883.

v. Recklinghausen: Handb. d. allg. Path. d. Kreisl. und d. Ernähr., 1883; Tageblatt d. 58. Naturforschervers. zu Straßburg, 1885.

Klebs: Allg. Path. II, 1889.

Bernheimer: Bericht der Heidelb. ophthalm. Gesellsch. 1889.

Höring: Arb. aus d. Geb. d. pathol. Anat., herausgeg. v. Baumgarten. 1891.

Gade: Nord. med. Ark. XVI, Compt. rend. XVI.

Lang: Arch. gén. de méd., 1893, Vol. 2; 1894, Vol. 1; 1898, Vol. 2.

Dock: Amer. Journ. of the med. science, CVI, 1893.

O. Schmidt: Dissert. Göttingen, 1895.

Paviot et Gallois: Lyon méd. 1896; Gaz. hebdom. 1897.
Körner: Zeitschr. f. Ohrenheilk. XXIX, 1896.
Ayres und Alt: Amer. Journ. of ophthalm. 1897 (Cit. nach Körner, Zeitschr. f. Ohrenheilk. XXXII.).
Paviot et Fayolle: Prov. médic. 1897; Lyon méd. 1897.
Lubarsch und Ostertag: Ergebn. d. allg. Path. und path. Anat. II, Art. Die pigm. Sarkome.
Paltauf: Lymphosarkom, ebenda, Jahrg. III.
Birch-Hirschfeld: Eulenb. Realenc. Art. Sarkom.
Pinkus: Chlorom (in Nothnagels Handb.) 1901.
Rosenblath: Deutsch. Arch. f. klin. Medic., Bd. 72, 1901.
Risel: Ebenda.
Rücker: Zur Kenntn. d. Hämatoporphyrins und seiner Derivate. Dissertation. Straßburg. 1901.
Außerdem die Lehrbücher der path. Anat.

XXVIII.
Bakterienbefunde bei Leberabscessen.

Von
Dr. Carl Davidsohn,
Assistenten am Pathologischen Institut zu Berlin.

Die von mir angestellten Untersuchungen erstrecken sich auf die in den letzten 4½ Jahren im Berliner Pathologischen Institut zur Sektion gekommenen Leberabscesse. In 16 von 20 Fällen hatte ich den Inhalt derselben bakteriologisch untersucht und bin trotz der Skepsis, mit der ich die Arbeit begann, im Laufe der Jahre überzeugt worden, daß die in den Abscessen gefundenen Bakterien oft mit der Primärkrankheit in ursächlichem Zusammenhang stehen.

Die Frage nach der Ursache der Leberabscesse wurde von jeher dadurch zu lösen gesucht, daß man den Eiter nach Dingen untersuchte, die weder Leberzellen noch Eiterkörperchen waren. Die großen Parasiten, besonders der Spulwurm, wurden schon in der Mitte des vorigen Jahrhunderts gelegentlich gefunden,

Anfang der achtziger Jahre traten mit der Ausgestaltung der Bakteriologie die verschiedensten pflanzlichen Kleinlebewesen auf den Plan, bis in den letzten Jahren die Amöben, wie für so vieles, auch hierfür verantwortlich gemacht wurden. Wenn ich zu den Bakterien zurückkehre, so ist das nicht als Anachronismus aufzufassen, sondern geschieht deswegen, weil es der einzige Befund ist, den ich erheben konnte. Dabei ist das Material, das mir zur Verfügung stand, von maßgebender Bedeutung.

In mehrfacher Beziehung traten Mängel hervor, die sich in absehbarer Zeit nicht beseitigen ließen. Zuerst und zugleich am wichtigsten war der Umstand, daß ich nur über Leichen 24 Stunden post mortem verfügen konnte. Damit sind zwei Nachteile verbunden, erstens kommen kadaveröse Erscheinungen zur Beobachtung, die sofort nach dem Tode einsetzen können, zweitens sind gewisse Lebewesen, so die Amöben, nur während des Lebens oder der ersten Stunden nach dem Tode des betreffenden Individuums ohne weiteres zu finden. Ferner war die Zahl der von mir untersuchten Fälle eine geringe, und schließlich fehlten die tropischen Leberabszesse, besonders die primären Formen, gänzlich. Es wäre also, um zu einwandsfreien Resultaten zu gelangen, nötig, die Untersuchungen am lebenden, bezw. durch Operation gewonnenem frischen Material anzustellen, oder sofort nach dem Tode die Sektion vorzunehmen. Wegen der in den meisten Fällen fehlenden Diagnosen, besonders wegen der Unmöglichkeit, die bei uns häufigen kleinen Abszesse im Leben zu erkennen, ist beides nicht angängig; auch das weitgehendste Entgegenkommen einer Krankenhausdirektion in Bezug auf frühzeitigeres Secieren kann daran nichts ändern, wenn, wie bisher, die Mehrzahl der Befunde erst gelegentlich der Autopsie erhoben wird. Soweit ich die Literatur kenne, hat besonders Giordano[15] über den Bakterien- u. s. w. gehalt bei Operirten Untersuchungen angestellt, die freilich im Gegensatz zu allen übrigen Beobachtungen stehen.

Er fand nach seinem am 3. August 1900 auf dem Pariser internationalen Kongreß gehaltenen Vortrag (Sektion für Chirurgie) bei 72 Fällen den Eiter in 58,4 pCt. steril, in 20,7 pCt. mit amöboiden Formelementen und nur in 9,6 pCt. mit Bakterien

durchsetzt; die meisten übrigen Autoren benutzten, wie ich, das Sektionsmaterial. Die geringe Zahl der Beobachtungen hängt mit unserem Klima zusammen und läßt sich nur durch eine längere Zeit wett machen, meine 20 Fälle verteilen sich auf 4¼ Jahre und 4907 Sektionen, d. h. ein Leberabszeß auf 245 Sektionen; je weiter nach Süden, dem Äquator zu, desto größer wird die relative und absolute Zahl, in Wien kommt ein Leberabszeß auf 212 Fälle, in Sarajewo 1 auf 130 (79 auf 17204, bezw. 10 auf 1307) nach der Statistik von Kobler[23], in Mexiko 1 auf 43 (1965 Leberabszesse auf 84416 Sektionen in den Jahren 1869—1878). Auch das Fehlen der primären und akuten Formen wurde trotz des gesteigerten Verkehrs mit unseren tropischen Kolonien und trotz des Chinafeldzuges nicht verwunden; nur 1 Fall wurde vor 5 Jahren von Ewald[9] mitgeteilt (er betraf einen aus Ostafrika zurückgekehrten Dysenteriker, im Abszeßeiter wurden keine Amöben, nur Bakterium coli gefunden).

Zu diesen Materialmängeln treten noch die hinzu, die sich aus der Mangelhaftigkeit der Untersuchung ergeben. Es standen mir, wie auch wohl den meisten übrigen, die sich mit der Bakteriologie der Leberabszesse beschäftigt haben, nur immer eine gewisse beschränkte Zahl von Nährböden zur Verfügung, keine spezifischen für Tuberkel-, Diphtherie-, Typhusbazillen u. s. w.; wenn ich auch in jedem Falle den Eiter frisch und im Deckglas-Trockenpräparat untersuchte, so läßt sich doch nur vermittelst des Kulturverfahrens eine sichere Diagnose stellen und die Resultate, die auf „steril", „nichts", „Fäulnisbakterien" u. s. w. lauten, lassen keinen berechtigten Schluß auf die Keime zu, die eventuell bei anderen Verfahren sich entwickelt hätten. Neben den frischen Abstrichpräparaten bietet die Untersuchung von Schnitten eingebetteter Leberstücke eine weitere Kontrolle für das etwaige Vorhandensein von Bakterien, die sich dann leicht mit der Gramschen Färbung oder mit Methylenblau nachweisen lassen. Gleichzeitig dienen die Schnittfärbungen zum Vergleich für die Richtigkeit der kulturell gefundenen Keime, man sieht ferner den Sitz der Bakterien, kann oft auch den Weg erkennen, den sie für ihr Eindringen genommen haben, endlich wird man bei Gegenüberstellung von Abszeßlebern und normalen Lebern sehen, wie in oder um die Abszesse große Mengen von Bakterien

vorhanden sind, während sich in den anderen nichts oder ganz vereinzelte Keime finden, denen man ihre Harmlosigkeit, bezw. ihr Eingedrungensein post mortem sofort ansieht, während in der Kultur sich unter besonders günstigen Umständen auch von einem einzigen Keim schon eine Kolonie entwickeln kann. Das Anlegen und Angehen der Kulturen genügt also nicht für sich allein, es ist stets zu beachten, daß man es mit Leichenmaterial zu tun hat, und trotz aller Antisepsis und sterilen Instrumente schon sofort nach dem Tode die Einwanderung fremder Bakterien in die meisten Organe, besonders die in der Nähe des Darms gelegenen, beginnt.

Da ist es von besonderer Wichtigkeit, über die Art und Weise der Eiterentnahme aus einem Leberabsceß der Leiche einige Worte hier einzuschalten. So selbstverständlich ein antiseptisches und steriles Vorgehen ist, und so richtig es prinzipiell in jedem Falle angewendet werden muß, so ist es doch vollkommen zwecklos, die Haut der Leiche vor der Eröffnung mit Sublimat abzuwaschen, mit sterilen Handtüchern zu trocknen, um dann die vielleicht auch noch in desinfizierender Flüssigkeit abgewaschene Leber mit einer frisch gekochten Pravazspritze zu punktieren oder mit einem glühend gemachten Messer so zu durchschneiden, daß die Schnittfläche im Beginn einen schwarzen Schorf zeigt. Alle diese Maßnahmen sind anzuwenden, wenn es sich etwa um subkutane Abscesse oder oberflächlich gelegene Cysten oder ähnliche kontrollierbare Dinge handelt, sie sind aber wegen des Zeitverlustes bei tiefen oder gar centralen Leberabscessen von Übel; ich habe niemals Verunreinigungen gesehen und mich an Kontrollpräparaten davon überzeugt, wenn ich folgenden einfachen Modus einschlug: die Sektion findet in der gewöhnlichen Weise statt, die herausgenommene Leber wird mit einem frisch geglühten Messer durchschnitten, liegen Abscesse in der Schnittfläche, so drückt man von außen auf die Leber, läßt den ersten Eiter herausfließen und nimmt mit einer sterilen Platinöse von der zweiten Portion so viel, wie zur Untersuchung nötig ist. Die Schnelligkeit der Manipulationen ist da von besonders großem Vorteil, weil die Luft der Pathologischen Institute, besonders der Sektionsraum, wohl niemals keimfrei ist, beispielsweise konnte ich von Leberabscessen in oben geschilderter Weise

Reinkulturen von Staphylokokkus züchten, zur Kontrolle angelegte spätere Impfungen ergeben schon reichliche Colikulturen als Beimengungen, und wartete ich einen ganzen Tag, so erhielt ich alle möglichen Kulturen, aber keinen Staphylokokkus mehr (vergl. Fall 20).

Bei der Beschreibung der von mir beobachteten Fälle will ich nur das Wichtigste aus den Protokollen wiedergeben, aus den Krankengeschichten nur vereinzelte Angaben machen, soweit es für die Ätiologie von Bedeutung ist.

Fall 1. 10. Januar 1898. 70jähriger Mann, Gallensteine in der Gallenblase, dem Ductus cysticus und Ductus choledochus. Im Eiter, der frisch untersucht wurde, von dem Agarstrichkulturen, Gelatineplatten-, Kartoffelkulturen angelegt worden sind, fand sich ausschließlich das Bakterium coli commune.

Fall 2. 12. Februar 1898. 69jährige Frau. Etwa 6 Wochen vor dem Tode hatte sie eine akut einsetzende Krankheit, mit plötzlich auftretenden Stichen in der linken Seite und Durchfall, durchgemacht (Pneumonie?). Sektionsdiagnose: Carcinoma vesicae felleae ulcerosum. Cholelithiasis. Abscessus hepatis. Thrombosis venae portarum. Peritonitis fibrino-purulenta recens. Aus dem Protokoll: Lungen von mittlerem Blutgehalt. Leber sehr klein. Gallenblase unförmig vergrößert, enthält einen haselnußgroßen reinen Cholestearinstein, ihre Wand ist krebsig ulceriert, viele Abscesse in der Wand, der Krebs ist in die Vena cava inferior durchgewachsen. In der Leber zahlreiche hanfkorn- bis erbsengroße Abscesse, an der Unterfläche ein haselnußgroßer. Dünndarmschlingen mit fibrinösen Beschlägen. Eiter, frisch untersucht, enthält von einem Hof umgebene Stäbchen. Agarstrich: glatte, glänzende Centren. Gelatineplatte nach 4 Tagen nicht verflüssigende, Kartoffel: graugelbliche, gebuchtete Kulturen. 2tägige Bouillon, 0,3 ccm einer Maus subkutan injiciert. Tod nach 4 Tagen. Aus dem Herzblut und der Milz: vom Hof umgebene Stäbchen.

Resultat: Pneumoniebacillus Friedländer.

Fall 3. 25. Februar 1898. 47jährige Frau. Diagnose: Cholelithiasis. Carcinoma vesicae felleae. Dilatatio ductus choledochi et duct. bilifer. Lungen- und Milztuberkulose. Carcinoma disseminatum peritonei. Aus dem Protokoll: post operationem Gallenblase fingerhutgroß, in ihrer unmittelbaren Nähe sieht man auf der Leber eine pflaumengroße, ulceröse Geschwulst, die sich wenig scharf abgrenzt, auf das Leberparenchym fortsetzt, indessen bestehen nur einige strahlige, harte Verbindungen mit der Gallenblase. Ductus cysticus fast ganz geschwunden, Ductus choledochus so weit, daß man einen Daumen hineinlegen kann, enthält einen erbsengroßen und zwei kleinere Steine. Dünndarm intensiv kaffeebraun, sehr dünnwandig, aufge-

bläht, an einzelnen Stellen fehlt die Muskulatur fast vollständig. Duodenum und Pankreaskopf liegen infolge alter Verwachsungen dicht an der Leber. Eiter aus der Leberulceration frisch untersucht; Agarstrichkultur, Kartoffelkultur.

Resultat: Bacterium coli commune.

Fall 4. 26. Februar 1898. 55jähriger Mann. Diagnose: Thrombophlebitis portalis post perityphlitidem. Aus dem Protokoll: Truncus venae portae durch einen braun- und gelbroten, z. T. erweichten Pfropf verstopft, enthält in seinem Lumen bis in die Peripherie der Leber hinein eitrige, zähe Massen. Der zwischen der Gallenblase und dem großen Pfortaderzweig gelegene Teil der Leber ist dicht durchsetzt mit kleinen Eiterherden, die Substanz zum größten Teil nekrotisch. Im übrigen beschränken sich die kleinen Herde auf die Portalgefäße, das Lebergewebe darum ist intakt, fettig infiltriert. Eiter frisch untersucht: Kokken. Gelatineplatten-, Agarstrich-, Kartoffelkulturen.

Resultat: Staphylococcus pyogenes albus.

Fall 5. 9. April 1898. 32jähr. Mann. Diagnose: Hepatitis apostematosa multiplex. Thrombophlebitis portalis. Ulcus duoden. partim sanat. Peritonitis universalis ichorrhosa. Aus dem Protokoll: Der Magen, stark erweitert, zeigt stark vorspringende Felderung der dicken opak-weißlichen Schleimhaut. Hart am Pylorus findet sich im Duodenum ein glattwandiger, querverlaufender, bis zu ½ cm breiter bis auf die Submukosa gehender Defekt, der sich, flacher, fast circulär fortsetzt. An den flachen Stellen ist bereits Vernarbung eingetreten. Pfortaderstamm intakt. Leber, im allgemeinen von regulärer Größe, zeigt eine mäßige Schwellung des rechten Lappens, der an seiner größten Circumferenz eine fast talergroße, eitrig infiltrierte nekrotische Stelle zeigt, von der aus ein System kommunizierender kirschen- bis hühnereigroßen Abszesse sich in die Tiefe ausbreitet. Agarkulturen ergeben gelbe, aus Diplokokken bestehende, kleinere und graue, aus kurzen Stäbchen bestehende, größere Kolonien, Gelatineplatten sich rasch verflüssigende, stinkende Herde.

Resultat: negativ, Fäulnisbakterien.

Fall 6. 23. Mai 1898. 49jährige Frau. Diagnose: Phthisis pulmonum. Cholelithiasis. Perihepatitis et Hepatitis purulenta ulcerosa chronica. Aus dem Protokoll: Pylorus mit der stark geschrumpften Gallenblase verwachsen. Am Pylorusring alte, schiefrige Narben ohne Retraktionen. 2 cm vor der Mündung des Ductus choledochus ein haselnußgroßer Gallenstein mit höckeriger Oberfläche, Duct. choledoch. et hepaticus dementsprechend dilatiert, verdickt, ulceriert. Gallenblase und Duct. cysticus infolge starker fibröser Schrumpfung sehr klein, kaum nachzuweisen, viele Gallengänge in der Leber stark dilatiert, mit Galle gefüllt. Der linke Leberlappen ist mit der kleinen Kurvatur des Magens verwachsen, hier besteht eine eitrige Infiltration der Magenwand, bezw. auch der Leber, ziemlich tiefe Ulceration

auf der Leberoberfläche, bezw. der Leber selbst, daneben walnußgroße Abscesse von unregelmäßiger Form, ½ cm dicken, etwas käsigen Wandungen; Leber etwas klein, braun, die Peritonitis stammt offenbar von eingekeilten Gallensteinen.

Die frische Untersuchung des Eiters ergab Stäbchen und Kokken, letztere auch intracellular, in Haufen; keine Tuberkelbazillen. Auch Diplokokken und ganz kurze, in einer Hülle liegende Stäbchen, sowie koliähnliche Stäbchen färbten sich mit Methylenblau. Auf Agar überwucherten die Fäulnisbakterien alles übrige, kleine gelbweiße und größere weiße Kolonieen enthielten nur Saprophyten.

Resultat: Coli? Kokken? Saprophyten.

Fall 7. 23. November 1898. 73jährige Frau. Diagnose: Cholecystitis chronica ulcerosa. Cholangitis apostematosa. Cholelithiasis. Aus dem Protokoll: Die Leber zeigt, an sich sehr klein, eine starke Vergrößerung des rechten Lappens. An der Oberfläche zahlreiche kleine, gelbe Prominenzen, die auf dem Durchschnitt als Gallengangsabscesse erscheinen, bis Haselnußgröße, die Mehrzahl viel kleiner. Gallenblase mit dem Pankreas und Dünndarm verwachsen, enthält einen taubeneigroßen Stein. Leberparenchym dicht durchsetzt mit Abscessen, in den Gallengängen vielfach hellgelber Eiter, Parenchym braungrün, Acini klein. Aus den in der Nähe der Leberoberfläche angelegten Kulturen ließen sich von einem Hof umgebene, stark glänzende, große, blastomycetenartige Gebilde züchten, aus den tieferen Abscessen feine Stäbchen.

Resultat: negativ. Fäulnisbakterien.

Fall 8. 1. April 1899. 37jährige Frau. Diagnose: Syphilis constitutionalis. Parametritis apostematosa. Peritonitis universalis purulenta. Degeneratio amyloides lienis, renum, hepatis. Cholelithiasis. Aus dem Protokoll: Leber groß, teigig, blutarm, mit wenig Fett. Im rechten Lappen ein faustgroßer Abceß, links mehrere kleinere, von den Portalgefäßen ausgehend. In der Gallenblase ein kirschkerngroßer und eine große Anzahl linsengroßer Cholestearinsteine. Das rechte Parametrium verdickt, ebenso wie das periproktale Gewebe jauchig-phlegmonös. Von der Höhle aus gehen zwei kurze, für einen Bleistift durchgängige Fisteln, etwa 12 cm über dem Anus, ins Rektum. Frische Untersuchung des Eiters der Leberabscesse und Agarkulturen ergeben als Resultat: Streptococcus pyogenes.

Fall 9. 10. Juli 1899. 56jährige Frau. Diagnose: Hepatitis apostematosa. Thrombosis venae iliacae, femoralis, cruralis, saphenae, pediaeae sinistrae. Enteritis haemorrhagica. Aus dem Protokoll: Leber vollständig durchsetzt mit kirsch- bis hanfkorngroßen Abscessen. Leberzeichnung undeutlich. Im Dünndarm vereinzelte herdweise Hämorrhagien. Frischer Eiter ohne Bakterien. Auf Kulturen nur Fäulnisstäbchen und -Kokken. Resultat: negativ.

Fall 10. 15. Dezember 1899. 74jährige Frau. Diagnose: Pneumonia fibrinosa. Meningitis. Cholelithiasis. Dilatatio permagna duct. choledochi, hepatici, cystici, cystidis felleae. Abscessus multipl. hepatis. Aus dem Protokoll: Bei Druck auf die Gallenblase entleert sich aus der Papilla duoden. dünne, goldgelbe Flüssigkeit; die Umgebung der Papille fühlt sich sehr hart an, beim Aufschneiden des Ductus choledochus findet sich dicht hinter der Papille ein haselnußgroßer, sehr brüchiger Gallenstein. Der Ductus choledochus ist ebenso wie der Ductus hepaticus und Ductus cysticus, sowie die Gallenblase stark erweitert. Die Ausdehnung der Gallenwege setzt sich noch weit in die Leber in ausgedehntem Maße fort. Der linke Leberlappen ist etwa handtellergroß, höchstens fingerdick und außerordentlich schlaff. Er besteht fast nur aus stark erweiterten Gallengängen. Das Parenchym ist fast völlig geschwunden. Auf der Schnittfläche finden sich in der Leber einige erbsengroße Herde mit dickflüssigem, grüngelblichem Eiter. Aus der Leber bei frischer Untersuchung: kleine, schlanke Stäbchen, die auch in den Zellen liegen, dieselben Stäbchen finden sich in den Seitenventrikeln des Gehirns. Der frische Eiter enthält neben den Zellen: Stäbchen und Kokken verschiedener Größe, auch Diplokokken von Semmelform, je zwei nebeneinander, aber nicht eingebogen, größer und mit weiterem Zwischenraum, als die Gonokokken. Kulturen auf Agar, mäßig schnell gewachsen, ohne Geruch, grau, scharf konturiert, mikroskopisch: kurze, dicke Stäbchen, immobil im hängenden Tropfen, auf Kartoffel: braune, riechende Flecke, auf Gelatine-Platten: runde, glänzende, scharf begrenzte Kolonieen.

Resultat: Bacterium coli commune (andere Bakterien verdrängt?).

Fall 11. 3. März 1900. 1jähriges Mädchen. Diagnose: Furunculosis. Phlebitis portalis multiplex. Abscessus multipl. hepatis, cordis, renum. Enteritis catarrhalis. Perihepatitis fibrino-purulenta. Aus dem Protokoll: Lymphdrüsen des Leberhilus markig geschwollen, blutarm. Pfortader und Leberarterie intakt. Leberkonvexität mit dem Zwerchfell durch fast kontinuierliche fibrinös-eitrige Membranen verklebt, als deren Veranlassung eine größere Zahl etwa bohnengroßer Abscesse an der konvexen Leberoberfläche sich zeigen. Auch an der Unterfläche der Leber ebensolche, sowie überall kleinere Abscesse. Leber im ganzen groß, das Parenchym mäßig durchscheinend, leicht bräunlich, mit zahlreichen kleinen Abscessen. Eine Reihe kleiner Portalvenen mit zähem Eiter gefüllt. Därme mit gelbem, breiigem Inhalt, Schleimhaut erheblich geschwollen. Die kleinen Abscesse enthielten Diplokokken mit einem deutlichen Hof, längere Bazillen fanden sich daneben in allen Abscessen, desgleichen im Eiter der Hautfurunkel. Auf Agar wuchsen nur Stäbchen, keine Kokken, die sich nicht nach Gram färben.

Resultat: negativ. Kokken?

Fall 12. 23. Juli 1900. 24jähriger Mann. Diagnose: Hepatitis apostematosa, Carcinoma gangraenosum oesophagi tracheam perforans. Meta-

stases hepatis, glandularum jugul., retroperitonaeal., mesaraic., Hypeche die pulpae lienis. Peritonitis fibrinopurulenta universalis. Icterus univer duo- Aus dem Protokoll: Leber mit dem Magen und dem Zwerchfell verwachsen, an der Serosa fibrinöse Beschläge, die Hinterseite des linken Lappens ist perforiert. Man gelangt durch Löcher mit zerrissenen, flottierenden Rändern in bis walnußgroße Höhlen, die mit grüngelbem, stinkendem Eiter gefüllt sind. Daneben bleibt von dem Lebergewebe des linken Lappens wenig schwarzgrünes Parenchym übrig, aus welchem, den portalen Gefäßen entsprechend, beim Durchschneiden butterweiche, graurote Thromben hervorspringen. Der rechte Lappen ist groß, citronengelb, von vereinzelten weichen, rötlichen Knoten, erweiterten Gallengängen, markigen, grauroten Tumoren durchsetzt. Retroperitonaeal mehrere große, derbe, zum Teil vereiterte Drüsen. Vena portae frei. — Keine bakteriologische Untersuchung der Leberabscesse.

Fall 13. 13. November 1900. 64jährige Frau. Diagnose: Perityphlitis chronica apostematosa. Abscessus hepatis. Cholelithiasis. Parametritis carcinomatosa (Carcinoma parovarii). Aus dem Protokoll: Leber groß, schlaff, auf der Rückseite im Lobus quadratus eine apfelgroße, mit grünem Eiter gefüllte Höhle, daneben zahlreiche kleinere, bis erbsengroße Abscesse. In der Gallenblase Kalkpigmentsteine, sonst sind die Gallenwege normal. — Mit der Parovarialgeschwulst sind Darmschlingen verwachsen, unter diesen das Coecum, mit schieferigen Narben bedeckt, und der Proc. vermiformis, der durch zahlreiche Stränge deformiert ist und sich bis zu einer mit grünlichem Eiter gefüllten Höhle verfolgen läßt. Auch durch eine Ulceration im Coecum gelangt man in diese Höhle. — Keine bakteriologische Untersuchung der Leberabscesse.

Fall 14. 15. Januar 1901. 50jährige Frau. Diagnose: Carcinoma ulcerosum pylori fungosum medullare. Abscessus gangraenosus hepatis. Thrombosis portalis parietalis. Aus dem Protokoll: Die kleine Kurvatur des Magens, mit der Leber durch strangförmige Adhäsionen fest verbunden, ist von einem kleinhandflächengroßen Karzinom eingenommen, das im Centrum ulceriert ist. Von einer hart am Pylorus gelegenen trichterförmigen Vertiefung geht ein kurzer Gang dicht neben der Leberpforte in die Leber zu einem mit spärlichen jauchigen Massen gefüllten, mit fetziger, mißfarbener Oberfläche versehenen Herde, der sich unscharf gegen das umgebende Lebergewebe in der Größe eines kleinen Apfels abgrenzt. Das übrige Leberparenchym schlaff, gleichmäßig getrübt, leicht bräunlich. — Keine bakteriologische Untersuchung des Abceßinhalts.

Fall 15. 27. April 1901. 5 Wochen alter Knabe. Diagnose: Sepsis. Icterus. Abscessus miliares pericardii, myo-, endocardii, hepatis, lienis, renum, pulmonum. Aus dem Protokoll: Leber groß, mit zahlreichen gelben Knoten besetzt, die zum Teil auf rotem Grunde liegen, zum Teil in der bräunlichen Lebersubstanz. Einzelne der roten Herde haben keilförmige

F[illegible]rplastica fibrinosa [illegible]salis, [illegible]sen. ...n dem Verlauf von unter der Serosa gelegenen ...riologisch: Staphylococcus pyogenes albus.

...ktober 1901. 53jähriger Mann. Klinisch: Schlaganfall, dabei Fall ...n Kopf? Diagnose: Abscessus hepatis et renum multipl. Peritonitis fibrinosa. Hyperaemia cerebri. Aus dem Protokoll: Gehirn hyperämisch, sonst ohne Veränderungen. Keine Verletzung des Schädels oder der Kopfhaut nachweisbar. Leber groß, von schmutziggrüner Färbung, von Gasbläschen durchsetzt, sehr schlaff. Im linken Lappen eine Anzahl erbsen- bis bohnengroßer, zum Teil miteinander zusammenhängender, mit rötlich-gelbem, flüssigem Inhalt gefüllter Abscesse. Auch auf der Mitte der Konvexität, etwa handbreit vom vorderen Rande entfernt, ein besonders großer, gleichartiger Absceß. — Keine bakteriologische Untersuchung.

Fall 17. 30. Dezember 1901. 26jährige Frau. Diagnose: Peritonitis ex perforatione processus vermiformis ichorrhosa. Calculi stercorales tres proc. vermiformis. Hepatitis parenchymatosa. Abscessus hepatis. Aus dem Protokoll: Leber: Oberfläche großenteils getrübt, mit Fibrinbeschlägen bedeckt, auf dem Durchschnitt: graurosa, trübes Aussehen. Im rechten Lappen findet sich an der Oberfläche ein kirschkerngroßer, in die Lebersubstanz eindringender Eiterherd.

Die frische Untersuchung, Agar- und Kartoffelkulturen ergaben übereinstimmend als Resultat: Bacterium coli commune.

Fall 18. 21. März 1902. 47jähriger Mann. Diagnose: Cholangitis suppurativa. Cholangiectasis. Cholelithiasis. Aus dem Protokoll: Duodenum durch einen unter der Schleimhaut liegenden walnußgroßen Stein verengt, welcher die Öffnung der Papilla duodenalis von außen zudrückt. Ductus choledochus 4 cm weit, der oben erwähnte Stein ist von glatter, dunkler, braungrüner Oberfläche. Daneben zahlreiche griesförmige, goldgrüne Gallenniederschläge. Gallenblase stark dilatiert, 13 cm lang, 12 cm weit, enthält im Grunde 4 maulbeerförmige Steine neben eingedicktem, gelbgrünem, von Gries durchsetztem Schleim. Die intrahepatischen Gallenwege fingerweit. Leber schwärzlich-grün, mit weißen, linsengroßen Herden gefleckt, daneben einzelne über erbsengroße, weiche, gelbrote, auf dem Durchschnitt deutlich mit Eiter gefüllte Herde. Die überall erweiterten Gallenwege sind mit schleimig-eitrigen Massen gefüllt. Mehrere bis bohnengroße Cysten unter der Oberfläche. Auf letzterer ein Flechtwerk von millimeterdicken, weißen Gefäßen.

Die bakteriologische Untersuchung (frisch, Agar, Kartoffel) ergibt als Resultat: Bacterium coli commune.

Fall 19. 24. April 1902. 89jährige Frau. Diagnose: Cholangitis suppurativa. Cholangitis suppurativa. Cholelithiasis. Aus dem Protokoll: Leber groß, deformiert, an der Oberfläche zahlreiche gelbliche Eiterherde prominent. Gallenblase stark gefüllt. Im Ductus choledochus und hepaticus,

die stark erweitert sind, Steine, und zwar größere und kleinere, welche die Gänge vollständig erfüllen; einer derselben sitzt im Wall der Papilla duodenalis. Auch die Gallenblase enthält sehr viele kleine Steine. Die Gallenwege in der Leber sind erweitert, mit Eiter und Galle gefüllt, ihre Wandungen zum Teil ulcerös. — Bakteriologisch (frisch, Agar, Kartoffel): Bacterium coli commune.

Fall 20. 2. Juni 1902. 38jähriger Mann. Diagnose: Pyaemia. Peritonitis fibrinosa levis. Gastritis parenchymatosa. Abscessus et infarctus multipl. pulmonum, renis sinistri, hepatis. Aus dem Protokoll: Leber 28 cm breit, 26 cm hoch, 8½ cm dick, von zahlreichen miliaren, bis hanfkorngroßen, gelb eitrigen, ziemlich festen Herden durchsetzt. Aus der Umgebung eines größeren Pfortaderastes (Capsula Glissoni) quillt auf Druck dicker, schokoladenfarbiger Eiter heraus, in welchem, ebenso wie in den kleinen Abscessen, neben Eiterkörperchen ausschließlich Kokken vorhanden sind.

Die bakteriologische Untersuchung ergab (frisch, Agar, Gelatine, Tierversuch) Reinkulturen von Staphylococcus pyogenes aureus. Am zweiten Tage aus einem Absceß eines aufbewahrten Leberstückes angelegte Kulturen ergaben neben dem Staph. aureus mehrere Bacterium coli-Kolonieen auf der Gelatine-Platte.

Die mikroskopische Betrachtung der meist in Paraffin eingebetteten Leberstücke ergab zu wenig Bemerkenswertes in anatomisch-pathologischer Hinsicht, als daß ich hier jeden Fall einzeln beschreiben müßte. Die Schnitte wurden mit Hämatoxylin-Eosin und nach van Gieson gefärbt, so sind einmal die Kleeblatt- und Hufeisenformen der Eiterzellenkerne, das andere Mal die etwa schon vorhandene Ausbildung neuer Bindegewebsfasern leicht zu erkennen, welche den Absceß gegen das Lebergewebe abgrenzen. Die Beschreibung einiger absichtslos herausgegriffenen Präparate soll für viele dienen.

Zum Beispiel: Fall 5. Lebersubstanz fast überall von Eiterzellen durchsetzt, größere Herde, nur aus Eiterzellen bestehend, in denen wenige Leberzellen schwimmen, ohne scharfe Grenze ins Lebergewebe übergehend. In der Capsula Glissoni stellenweise Rundzellenanhäufungen um die wohlerhaltenen Gallengänge und die Gefäße, deren Wand verdickt, zellreich ist. Leberzellen zum Teil gut erhalten, zum Teil atrophisch und kernlos. Um einige größere Löcher (Abscesse) liegt ein feines Fasernetz, zwischen den Fasern Kernbröckel, Leukocyten, Eiterkörperchen.

Daneben wurde dann in jedem Fall die Gramsche Färbung und eine einfache Färbung mit Methylenblau (Löffler) vorgenommen, um die Bakterien im Schnitt in ihrer Lage zu den Geweben sehen zu können.

Fall 6. Lebergewebe wohl erhalten, von vereinzelten Leukocyten durchsetzt. Um die teilweise stark erweiterten Gallengänge und verdickten Arterienäste der A. hepatica liegen große Bezirke faserig-nekrotischen Gewebes, welches herdweise Leukocyten und Eiterkörperchen enthält, daneben spindelförmige Bindegewebszellen. Die Gramsche Färbung ergibt negative Resultate.

Fall 8. Lebergewebe fast vollständig zerstört, man sieht zahlreiche Haufen homogener (amyloider) Balken, umgeben von Rundzellenherden, welche besonders um größere Gefäße herum sich finden. Die Wand der Gefäße ist stark verdickt, amyloid verändert. Nekrotische Herde mit gelapptkernigen Zellen enthalten am Rande vereinzelte Streptokokken (Gramsche und Methylenblaufärbung), retikuläres Fasergewebe liegt zwischen den Rundzellen.

Fall 9. Zahlreiche ausgedehnte Herde runder Zellen und nekrotischen Gewebes unterbrechen die acinöse Zeichnung, bei welcher die Kapillaren erweitert, stark mit Blut gefüllt, die stark pigmentierten Leberzellen verschmälert sind. Am Rande des Objekts liegen haufenweise Kokken und kurze Stäbchen, im Innern der Schnitte sind weder in dem erhaltenen Lebergewebe noch in den Eiterherden irgendwelche Bakterien nachzuweisen. Einzelne Leberzellen mit nicht mehr färbbarem Kern liegen zwischen den Eiterzellen; am Rande der größeren Rundzellenhaufen sind die Leberbalken parallel geschichtet.

Fall 11. Perivaskuläre Eiterherde; in den kleinen Arterien sitzen an einigen Stellen Thromben, Bakterien darin nachzuweisen, gelingt nicht. Das erhaltene Lebergewebe ist durchzogen von weiten, sehr viele Leukocyten führenden Kapillaren, die Kerne der Leberzellen sind meist schlecht färbbar.

Fall 17. Leber von normalem Bau und Aussehen. Blut in den Kapillaren, welche nicht erweitert sind. Radiäre Anordnung der Bälkchen. Nach dem Abseß hin verschwindet letztere, die Reihen stehen mehr parallel, größere Blutmengen in den Gefäßen, Leberzellen am Rande des Herdes mit schlechter zu färbendem Kern, dazwischen zahlreiche, mit Methylenblau dunkel gefärbte, kurze Stäbchen. Gramsche Färbung negativ.

Fall 18. Zahlreiche kleine, in der Glissonschen Kapsel gelegene Herde, welche aus Eiterzellen, Schleim und Fibrin bestehen und die verdickten Gefäße umgeben. Vereinzelte Stäbchen nur in der Nähe des Präparatrandes; in den im Innern des Schnittes gelegenen Herden sind weder mit Methylenblau, noch mit der Gramschen Färbung irgendwelche Bakterien zu finden.

Fall 19. Exquisite Stauungsleber, normale Leberstellen wechseln mit solchen, an denen die stark erweiterten Blutgefäße, ad maximum gefüllt, nur schmal gepreßte, stark braun pigmentierte Leberzellbalken übrig lassen.

In einem central gelegenen Eiterzellenherd befinden sich mehrere große Lumina durchschnittener Gallengänge, in einem derselben liegen zahlreiche lange, feine Bazillen, die sich nach Gram färben. Im übrigen sind solche Bazillen nirgends zu sehen, dagegen liegen zwischen den Eiterzellen und den sie durchsetzenden nekrotischen Zellresten viele kurze, plumpe, mit Methylenblau zu färbende Stäbchen.

Fall 20. Überall in den perivaskulären Eiterherden zahlreiche, nach Gram färbbare Kokken, einzeln und in dichten Haufen, vereinzelte auch in den zwischen den Leberzellbalken befindlichen Kapillaren.

So verschiedenartig nun die bakteriologischen und mikroskopischen Befunde auch sind, so ergibt sich doch eine gewisse Klassifizierung der Fälle unmittelbar daraus, und diese Gruppierung stimmt im allgemeinen wieder mit derjenigen überein, welche durch die Krankengeschichten und die übrigen Sektionsbefunde sich ergibt.

Ich habe bei meinen 20 Fällen 7mal Gallenwegsinfektionen als Ursache für die Leberabscesse festgestellt, 11mal fand die Infektion auf dem Blutwege statt und zwar 8mal durch die Portalvene, 3mal durch die Leberarterie, in zwei Fällen endlich handelte es sich um ein direktes Übergreifen von verjauchenden Karzinomen in der Umgebung, und zwar war es einmal ein Krebs am Eingange, das andre Mal am Ausgange des Magens, eine wohl noch nicht häufig beschriebene Ursache für den Leberabsceß. Dagegen fehlen in meinen Beobachtungen vollständig die in jedem Lehrbuche aufgeführten Kopfverletzungen. Wir haben ziemlich viele Schädelverletzungen bei den Sektionen der letzten 5 Jahre gehabt, aber niemals war ein Leberabsceß, dagegen mehrmals Leberblutungen damit kompliziert, auch der Typhus[27] fiel als Ätiologie ganz aus, desgleichen die öfter erwähnten Spulwürmer[26], ebenso auch die Aktinomykose[28]. Vereiterte Echinokokken sind nicht hierher zu zählen, sofern nur der parasitäre Sack Eiter enthält, die übrige Leber aber frei von Eiter ist.

Von den bakteriologisch untersuchten 16 Fällen zeigten 7 das Bacterium coli, 2 den Staphylococcus pyogenes albus, 1 den aureus, 1 den Streptococcus pyogenes und 1 den Friedländerschen Pneumoniebacillus.

Tabellarische Übersicht

No.	Datum	Alter		Krankheit
		Mann	Weib	
1	10. 1. 98	70	—	Gallensteine
2	12. 2. 98	—	69	Krebs der Gallenblase, Steine, Venenthrombose
3	25. 2. 98	—	47	Krebs der Gallenblase, Erweiterung der Gallenwege, Steine
4	26. 2. 98	55	—	Perityphlitis
5	9. 4. 98	32	—	Ulc. duod. partim sanatum, Thrombophlebitis portalis
6	23. 5. 98	—	49	Phthisis, Stein
7	23. 11. 98	—	73	Cholecystitis, Stein
8	1. 4. 99	—	37	Syphilis, Amyloid, Steine, Peritonitis
9	10. 7. 99	—	56	Venenthrombose, Enteritis haemorrhagica
10	15. 12. 99	—	74	Pneumonie, Steine
11	3. 3. 00	—	1	Furunkulosis, Peritonitis
12	23. 7. 00	44	—	Carcinoma oesophagi gangraenosum
13	13. 11. 00	—	64	Peritiphlitis
14	15. 1. 01	—	50	Carcinoma ulcerosum pylori
15	27. 4. 01	5 Woch.	—	Sepsis
16	5. 10. 01	53	—	Peritonitis
17	30. 12. 01	—	26	Perforat. proc. vermiform., Peritonitis
18	21. 3. 02	27	—	Gallensteine
19	24. 4. 02	—	89	Gallensteine
20	2. 6. 02	38	—	Pyämie, Peritonitis

der 20 Fälle.

Bakterien	Art der Untersuchung	Größe der Abscesse	Infektionsweg	Gruppe
coli	frisch, Agar, Gelatine, Kartoffel	—	Galle	A.
Pneumoniebacillus	frisch, Agar, Gelatine, Kartoffel, Bouillon, Tier	hanfkorn- bis erbsen-	Blut	(B.)
coli	frisch, Agar, Kartoffel	pflaumen-	Galle	A.
St. albus	frisch, Gelat., Agar, Kart.	klein	Blut	B.
Saprophyten	Gelatine, Agar	kirschen- bis hühnerei-	Blut	—
coli?	frisch, Agar	walnuß	Galle	A.
Saprophyten	Agar	klein	Galle	—
Streptococcus	frisch, Agar	faust-	Blut	B.
negativ Saprophyten	frisch, Agar, Gelatine	kirsch- bis hanfkorn-	Blut	—
coli	frisch, Agar, Kartoffel	erbsen-	Galle	A.
Diplococcus-Bacillen	frisch, Agar	bis bohnen-	Blut	(B.)
—	—	bis walnuß-	direkt	—
—	—	bis erbsen- u. 1 apfel-	Blut	—
—	—	1 kleinapfel-	direkt	—
St. albus	Agar, Tier	klein	Blut (arter.)	B.
—	—	erbsen- bis bohnen-	Blut (arter.)	—
coli	frisch, Agar, Kartoffel	kirschkern-	Blut	(A.)
coli	frisch, Agar, Kartoffel	über erbsen-	Galle	A.
coli	frisch, Agar, Kartoffel	—	Galle	A.
St. aureus	frisch, Agar, Gelatine, Tier	miliar- bis hanfkorn-	Blut (arter.)	B.

Aus der Übersicht geht hervor, daß der häufigste Infektionsmodus der Blutweg gewesen ist (11 mal), daß die häufigste Kombination aber diejenige ist, wo bei älteren Leuten mit Gallensteinen und Gallenwegs-Erkrankungen die Infektion auf dem Wege durch den Ductus Choledochus erfolgt und das Bacterium coli in dem Absceß Eiter gefunden wird. (Gruppe A.) Die Frage ist nun, ob das Bacterium coli mit der Bildung der Leberabscesse in ursächlichem Zusammenhang steht, oder ob sein Vorhandensein im Eiter als eine postmortale Einwanderung aufzufassen ist.

Es sind Beobachtungen vorhanden, die beide Möglichkeiten zulassen, es kann weder nur in dem einen, noch nur in dem anderen Sinne entschieden werden. Der Fall 9 ist deswegen interessant, weil er zeigt, daß die frische Untersuchung des Eiters keine Bakterien erkennen ließ, daß trotzdem aber die kurze Zeit bis zum Anlegen der Kulturen genügte, um eine ganze Flora von Bazillen und Kokken wachsen zu lassen. Daraus geht hervor, daß der ganz frische Eiter andre Resultate geben kann als der erst später untersuchte. Es wird nun zu prüfen sein, ob in jedem Fall die Resultate sich ändern, und wie diese Änderung zustande kommt.

Daß nachträgliche Infektionen des Eiters mit Bakterien stattfinden, geht schon daraus hervor, daß der schon oben erwähnte Chirurg Giordano[15] im Gegensatz zu den anderen Beobachtern einen relativ sehr kleinen Prozentsatz von Bakterien haltendem Eiter herausgerechnet hat. Trotzdem hat er aber auch Bacterium coli haltenden Eiter beim Lebenden gefunden. Es gibt also sicher Leberabscesse mit Bacterium coli. Unverhältnismäßig groß erscheint demgegenüber in meiner Tabelle die Zahl der Coli-Fälle, ebenso aber auch in der übrigen Literatur. Es gibt zahlreiche Untersuchungen mit dem einzigen Resultat: Bacterium coli. Daneben hat man gesehen, daß die bakteriologische Untersuchung von Leichen-Organen aus der Nähe des Darmes, besonders die der Leber, ebenfalls oft das Bacterium coli als einzigen Parasiten wachsen läßt, es scheint daher die Annahme gerechtfertigt zu sein, daß vom Darm aus beim Tode des betr. Menschen eine Wanderung von Coli-Bazillen in die Nachbarschaft hin erfolgt. Sind die nächstliegen-

den Organe steril, so ist dem Eindringen der Coli-Massen durch die äußeren Verhältnisse Tür und Tor geöffnet, natürlich bedarf es zur Ausbreitung von Bakterien nicht erweiterter Gallenwege, überhaupt keiner makroskopisch-sichtbaren Öffnungen — eine andere Frage ist die, ob bei Erweiterung der Gallenwege und behindertem Abfluß der Galle in den Darm die Einwanderung in die Leber nicht leichter von statten gehen und eventuell schon während des Lebens erfolgen kann. Die Fälle 1, 3, 6, 10, 19 weisen Erweiterungen der Gallenwege und Steine in den Ausführungsgängen auf, da ist ein während des Lebens bestehender Aufenthalt von Coli-Bakterien im Absceß-Eiter der Leber nicht nur als möglich anzusehen, sondern mit einem ziemlich hohen Grade von Sicherheit als Tatsache hinzustellen, ganz abgesehen davon, daß die Coli-Bazillen, neben der Rolle von Nosoparasiten, auch als Krankheitsursache, hier als Erreger der Eiterungen angesehen werden dürfen. In Fall 17 ist die Lage der Verhältnisse eine ganz andere, da ist eine postmortale Einwanderung sehr wahrscheinlich, bewiesen ist letztere meiner Meinung nach in Fall 20, der noch besonders besprochen werden soll, wahrscheinlich auch in Fall 18, wenigstens nach dem Verhalten der Bakterien in den Schnittpräparaten, während man ohne diese Nachprüfung den Fall den fünf ersterwähnten an die Seite gestellt hätte.

Chevalier[5], Dmochowski und Janowski[7], Ewald[9], Gilbert und Dominici[13], Giordano[15], Körte[22], Kruse und Pasquale[24], Loison[29], Peyrot und Roger[35], Walther[42], Zancarol[48] u. v. A. haben Bacterium coli gefunden, einige davon im Eiter lebender Menschen, besonders interessant ist die Beobachtung von Peyrot und Roger, wo zuerst keine Bakterien, sondern Amöben gefunden worden sind, mit fortschreitender Heilung des dysentrischen Leberabscesses nahmen die Amöben immer mehr ab, dafür traten Kokken (Pneumo-, Strepto-) und das Bacterium coli auf den Plan. Ein solcher Parasitenwechsel heischt Vorsicht bei der Beurteilung der Absceß-Ursache aus dem bloßen Bakterienfund. Wie ich schon eingangs erwähnte, fällt das Auffinden von Amöben bei meinen Fällen ganz aus, entweder waren gar keine vorhanden, das ist bei dem Fehlen von dysenterischen Fällen möglicher-

weise anzunehmen, oder sie waren abgestorben und zu Grunde gegangen, dann fanden sich für das Bacterium coli Verhältnisse vor, die denen mit sterilem Eiter gleichzusetzen sind. Andrerseits ist die Sterilität des Eiters, die im ganzen 18 mal von Fontan[10], Garré[11], Gneftos[16], Kartulis[20], Kruse und Pasquale[24], Loison[29], Margulies[31], Peyrot[34], Walther[41], Zancarol[43] neben den 42 Fällen von Giordano erwähnt wird, doch auch mit einer gewissen Reserve aufzunehmen; denn wenn auf Nährboden nichts wächst, oder einem Tier der injizierte Eiter nichts schadet, so ist daraus noch nicht mit zwingender Notwendigkeit die Steriliiät des Eiters zu folgern, es können die unpassende Beschaffenheit der Rezeptoren oder irgend welche Zufälle bei dem Transport des Materials mitgespielt haben und ein Aufgehen der Saat vereiteln. Oder sollten bei jedem „sterilen" Fall von jedem Beobachter mehrere Arten der Untersuchung und Tierversuche angestellt worden sein? Dann würde sich einige Zuverlässigkeit für die Sterilität ergeben (z. B. bei Garré, Peyrot etc.), die aber kaum gefolgert werden kann, wenn es in den Berichten heißt: „nichts gefunden" oder „nichts gewachsen."

Dagegen ist es geradezu falsch, wenn man wie Gneftos[16] annimmt, daß, weil der Eiter steril erscheint, nun Amöben in ihm gelebt haben müssen. Amöben und Bakterien schließen sich keineswegs aus, einige Autoren betrachten sogar die Amöben bei den dysenterischen Leberabscessen als die Transporteure der eitererregenden Kokken, andrerseits gibt es in der Tat Eiter ohne Parasiten.

Damit komme ich zu der zweithäufigsten Kombination in meiner Tabelle, daß sind die Fälle, bei denen die Infektion auf dem Blutwege stattfindet, und bei welchen ein eitererregender Kokkus im Abceßeiter der Leber gefunden wird. Es gehören hierher die Fälle 4, 8, 15, 20, eventuell 11, während Fall 2 hier anzuschließen ist (Gruppe B). Die Fälle 5 und 7 lassen sich leider, wohl infolge ungeschickter Untersuchung, nicht weiter verwerten, ebenso fallen die nicht bakteriologisch untersuchten (12, 13, 14, 16) für weitere Schlußfolgerungen aus. — Zunächst ist die Verschiedenheit der Kokken auffällig, aber von allen Beobachtern liegen ähnliche Resultate

vor, und sogar für den einzeln dastehenden Pneumoniebazillus habe ich in der Literatur Analoga gefunden (Ranzi[26]). Der Staphylococcus pyogenes aureus erscheint unter den 96 Fällen mit Bakterienbefunden, die ich neben 48 mit Amöben und 65 sterilen (23 andre neben 42 von Giordano) aus der Literatur habe zusammenstellen können,[1]) 18 mal, der albus 10 mal, der Streptokokkus 19 mal, ein Diplokokkus dreimal, auch der Pneumokokkus wurde gefunden (Bertrand[1], Fontan[10], Geßner[12], Giordano[15], Kartulis[19 20], Körte[22], Kruse und Pasquale[24], Leblond[25], Loison[29], Marguliës[31], Ortner[33], Peyrot et Roger[35], Romberg[37], Swain[41], Walther[42], Zancarol[44]). Dann fallen die Verschiedenheiten der Krankheiten auf, unter denen auch die Perityphlitis, besonders die Peritonitis vorhanden ist. Endlich ist auch die Größe der Abscesse mannigfach, die kleinsten treffen mit dem Befunde von Staphylokokken zusammen.

Bei den Kokkenbefunden hat sich niemals die Frage erhoben, ob es nicht auch nach dem Tode eingewanderte Parasiten wären, da glaubt von vornherein jeder, daß sie die Erreger der Eiterung sind, natürlich ist das nicht dasselbe wie die Ätiologie der Leberabscesse; dazu gehört mehr als die bloße Anwesenheit von Eiterkokken in der Leber, wie einmal daraus erkannt werden kann, daß man, besonders im Gallensekret schon öfters Kokken gefunden hat, ohne daß es zur Ausbildung von Leberabscessen gekommen wäre (Hanot[17], Ortner[33]), sodann hat man die verschiedensten Eiter erregendenden Mikroorganismen Tieren in die Gallenwege, Lebergefäße, subcutan injiziert, ohne daß sich Abscesse in der Leber entwickelt hätten (Charrin[4], Gilbert und Dominici[14], Scagliosi[38]), nur mit Choleravibrionen, die in die Gallenwege injiziert waren, hat Gilbert[14] schwere Veränderungen (Abscesse) in der Leber hervorgerufen.

Die Kokken stehen nun aber den Colibazillen nicht etwa so gegenüber, wie „Befunde an Lebenden“ den „Befunden an

[1]) Ich habe im ganzen 1349 Fälle von Leberabceß in der Literatur nachgesehen, davon sind 144, in denen sich Mikroorganismen fanden. Die Angabe der Amöbenliteratur unterlasse ich hier, da die Protozoën-Befunde nicht in den Bereich meiner Untersuchuugen fallen.

Leichen", es werden bei Leichen Kokken und bei Lebenden Colibazillen gefunden, ebenso das Umgekehrte, von besonderer Bedeutung ist der gleichzeitige Befund von Kokken und Colibazillen (Giordano, Loison). Ich habe nur einmal Coli und Kokken nebeneinander gefunden (Fall 20), die Art, wie das zustande kam, ist bezeichnend für die Zuverlässigkeit der Untersuchungen und für die Zeit, während der man die Prüfungen vornehmen soll. 24 Stunden nach dem Tode wuchsen nur Kokken, ebenso ergab die frische Untersuchung und die der Schnitte nur Kokken in den Abscessen, aber 48 Stunden nach dem Tode waren die Kokken schon nicht mehr kräftig genug, um die einwandernden Colibazillen zurückzudrängen, es wuchsen schon zahlreiche Coli-Kulturen auf der Gelatineplatte, am dritten Tage hatten die Colibazillen schon die Oberhand. Daraus geht hervor, 1. daß ein postmortales Eindringen von Colibazillen in die Leberabscesse stattfindet, 2. daß eine gewisse Zeit verstreicht, bis der Kampf der vitalen Bewohner der Abscesse mit den Eindringlingen zu Gunsten der letzteren entschieden wird. Coli ist bei Lebenden gefunden worden, auch steriler Eiter ist da gefunden, ich habe niemals sterilen Eiter gehabt, daraus folgt, daß meine Coli-Fälle wahrscheinlich zu teilen sind in solche, bei denen während des Lebens der Eiter steril war, und solche, bei denen die Colibazillen schon während des Lebens in den Abscessen vorhanden waren. Wie die Teilung vorzunehmen ist, läßt sich nicht sagen.

Um nun zu sehen, ob die Anwesenheit von Kokken das Eindringen von Colibazillen aufhält resp. wie lange, denn daß es überhaupt möglich ist, geht aus Fall 20 klar hervor, habe ich folgenden Versuch angestellt: ich nehme ein steril excidiertes Stück Muskulatur und Fettgewebe, eine Portion (ca. 1 ccm) Staph. albus-haltigen Eiter und eine Portion (ca. 2 ccm) bakterienfreien Eiter. Zu jedem dieser drei Massen, die in Petrischalen aufbewahrt werden, goß ich eine gleiche Quantität (ca. 1 ccm) eintägiger Colibazillen-haltiger Bouillon, die durch ein Stück Fließpapier von dem andern Objekte getrennt wurde. Das Papier sog sich sofort mit der Bouillon voll und bildete nun den feuchten Weg, auf dem die Wanderung der Bakterien erfolgen konnte. Die drei Petrischalen ließ ich

12 Stunden im Brütofen bei 37°, sodann 24 Stunden im Zimmer (halbfinster) stehen und untersuchte sodann den Eiter, resp. die Muskeln. Das Ergebnis entsprach zu meinem Erstaunen, aber nicht zu meiner Überraschung, vollkommen meinen Erwartungen. Muskel und Fett waren von Colibazillen befallen, der sterile Eiter war steril geblieben, aus dem Staph. albus-haltigen ließen sich wieder nur Staph. albus-Kulturen züchten.

Nun legte ich nach weiteren 24 Stunden von den bei kühler Zimmertemperatur aufbewahrten Portionen neue Agarkulturen an, das Resultat blieb in gewisser Hinsicht hinter meinen Erwartungen zurück: der St. albus-Eiter war immer noch siegreich gegen die eindringenden Colimassen geblieben, der Staph. albus hatte also länger als der Staph. aureus in Fall 20 seinen Platz behauptet. Der sterile Eiter dagegen war Coli-haltig geworden. Nach dreimal 24 Stunden angelegte Kulturen ergaben noch immer den Sieg der alten Bewohner über die Eindringlinge, von einer Ubiquität des Bacterium coli war keine Rede, auch nicht einmal in der Petrischale, sofern eben schon andre Bakterien das Material in Besitz hatten.

Die Feststellung dieser Tatsache auch durch den Versuch ist von großer Bedeutung und erklärt die Unterschiede, die in den Befunden bestehen, je nachdem eine Leichenleber oder der Eiter in einem Leberabsceß untersucht wird. In der Leichenleber mag der Colifund die Regel sein, im Leberabsceß ist er es nicht, auch dann noch nicht immer, wenn die bakteriologischen Untersuchungen später als 24 Stunden nach dem Tode vorgenommen werden. Es kann dann zwar schon, wie Fall 20 zeigt, eine derartige Überschwemmung der ganzen Leber mit Colibazillen stattfinden, daß auch bei Entnahme des Abceßeiters schon Colikulturen neben den Kokken auf der Gelatine-Platte wachsen können, aber es giebt auch Fälle, in denen die im Eiter vorhandenen Kokken jedes andere Bacterium, das sich einnisten will, zurückstoßen, und in denen noch nach Tagen Reinkulturen von Kokken aus dem Eiter zu züchten sind. Bleibt auch der sog. sterile Eiter längere Zeit gegen die Einwanderung von Bakterien refraktär, so ist das wohl dem Umstande zuzuschreiben, daß die früher in ihm vorhandenen Parasiten, die entweder abgestorben, sich nicht mehr züchten ließen

oder auch schon in ihren Formen zu Grunde gegangen, verschwunden waren, einen Stoff hinterlassen haben, der dem Einwandern einer anderen Parasitenart behinderlich ist oder es sogar unmöglich macht. Sind aber überhaupt niemals Parasiten im Eiter vorhanden gewesen und läßt derselbe trotzdem die Zuwanderung von Colibazillen u. a. nicht zu, so müssen besondere Schutzstoffe von den Leukocyten abgeschieden sein, die derartiges verhindern; denn in tote sterile Organe wandern die Colibazillen, wie sehr zahlreiche Untersuchungen beweisen, ohne weitere Schwierigkeiten ziemlich schnell ein.

Wie aus dem Vorstehenden hervorgeht, sind Veränderungen bakterieller Art auch im Eiter von Leichen nicht vollständig ausgeschlossen, deswegen und wegen der eingangs erwähnten Mängel des Materials hielt ich die Untersuchung der Leberabscesse an Leichen für die Lösung der Frage nach der Ätiologie der Leberabscesse für wenig geeignet, trotzdem ergiebt aber diese Untersuchung so bestimmte Resultate, auch in bakteriologischer Hinsicht, und zwar in Übereinstimmung mit den an Lebenden gemachten Erfahrungen, daß ihre Gleichartigkeit nicht dem Zufall zugeschrieben werden darf, ihre Wichtigkeit, gerade in Bezug auf spätere Lösung der Frage, nicht geleugnet werden kann.

Fasse ich kurz die Ergebnisse meiner eigenen Beobachtungen zusammen, so habe ich folgendes gesehen:

1. Leberabscesse entstehen auf dem Gallenwege, dann wird das Bacterium coli im Eiter gefunden.

2. Leberabscesse entstehen auf dem Blutwege, dann finden sich die verschiedenen pyogenen Kokkenarten, die eine oder die andre Art, in dem Eiter vor,

3. Als Ursache für die Coli-Abscesse kann gewöhnlich ein Gallenstein in den Ausführungswegen gefunden werden.

4. Für die Kokken-Abscesse gibt es keine einheitliche Ursache.

5. Steriler Eiter ist bei Leichenuntersuchungen in Leberabscessen nicht vorhanden.

6. Die Ubiquität des Bacterium coli existiert nicht.

7. Eine Wanderung des Bacterium coli findet nach dem

Tode in die Leber, unter günstigen Umständen auch in die Leberabscesse statt, wenn keine anderen Bakterien vorher in denselben vorhanden waren.

8. Die Leichenbefunde stimmen mit den am Lebenden gemachten Erfahrungen fast vollständig überein.

9. Den in der Literatur niedergelegten Beobachtungen entsprechen meine Befunde vollkommen.

10. Die Untersuchungen an Leichen haben fast denselben Wert, wie an Lebenden.

11. Die Ätiologie der Leberabscesse steht mit dem Bakterienbefund in kausalem Verhältnis.

Literatur.

1. Bertrand: Progrès méd. S. 309 (1 Absceß mit Bac. typhi, St. aureus und anderen Bakterien). 1894.
2. Camerer: Med. Cosr. d. würrtt. ärztl. Landesvereins (eine Borste im Absceß). 1899.
3. Carmona y Valle: Gac. med. de Mexico No. 60 (12 Fälle). 1880.
4. Charrin: Compt. rend. de la soc. de Biologie (abgetötete Pyocyaneus-Kulturen machten Angiocholitis, Degenerationen und Sklerosen). 1893.
5. Chevalier: Arch. méd. belge (Abart des Bact. coli neben vielen Mikrobien). 1900.
6. Darbney: Americ. Journal of the med. scienc. (108 Fälle zusammengestellt, Ursache selten Trauma und Gallenwege, häufig Darmgeschwüre und Amöben). 1893.
7. Dmochowski und Janowski: Centralblatt. S. 153. (Literatur über Bac. coli). 1894.
8. Edwards und Watermann: Pacif. med. Journ. (699 Fälle zusammengestellt). 1892.
9. Ewald: Verein f. innere Med. (1 Absceß mit Bac. coli). 1897.
10. Fontan: Bull. et mém. de la soc. de chir. 18, S. 569. (12 Fälle, immer Eiterkokken).
11. Garré: Bruns Beitr. zur Chirurgie, IV. S. 194. (Steriler Eiter bei Punction).
12. Gessner: Journ. of the Americ. med. assoc. (Probepunction: Bacillus pyogenes u. Staphylokokken). 1899.
13. Gilbert und Dominici: Compt. rend. de la soc. de Biologie (zwei Fälle mit Bac. coli). I. Bd. 1894.
14. Dieselben: Compt. rend. de la soc. de Biologie. (Versuche, durch Injektion von Bakterien Abscesse in der Leber zu erzeugen. II. Bd. 1894.

15. Giordano: Internat. Kongreß in Paris, Sektion für Chirurgie. 1900.
16. Gneftos: Alexandrien (ein Fall steril). 1900.
17. Hanot: Compt. rend. de la soc. de Biologie (Untersuchung von Gallenblaseneiter ergibt Bac. coli, St. albus, Streptokokken etc.). Bd. II. 1894.
18. Hart: New-York (28 Fälle in 20 Jahren im Presbyterian Krankenhaus, Infektion 17 mal durch die Pfortader, dreimal durch die Art. Hepatica, zweimal auf dem Gallenwege). 1900.
19. Kartulis: Centralbl. f. Bacter. (Amöben, Kokken etc., besonders in der Absceß-Wand).
20. Derselbe: 33 Fälle mit sechsmal St. aureus, zweimal St. albus, einmal Bac. pyog., einmal Proteus vulgaris, 18 mal keine Bakterien, 15 mal Amöben. Dieses Archiv, Bd. 118. 1889.
21. Kelsch und Nimier: Bull. de l'acad. de méd. de Paris (Dysenterie und trop. Leberabscesse ätiologisch einheitlich). 1900.
22. Kobler: Ätiologie der Leberabscesse. Dieses Archiv Bd. 163. 1901.
23. Körte: Berl. med. Gesellschaft (fünf Fälle mit Bac. coli, Staphylokokk., Streptokokk., Fäulnisbakterien) Literatur: Berl. klin. Woch. 1892, No. 32. 1892.
24. Kruse und Pasquale: Deut. med. Woch. (Dysenterie und Leberabscesse, 15 Fälle, Bac. coli, Strepto- und Staphylokokken etc.). 1893.
25. Leblond: Paris-Diagnost. et traitement des abcès du foie (68 Fälle, zwei eigene). 1893.
26. Leik: Deut. med. Woch. (1 Fall mit Ascaris lumbric., 18 andere Spulwurmfälle erwähnt). 1898.
27. Lingen: Petersburg. Woch. S. 245 (Abcesse nach Cholangitis). 1894.
28. Litten: Verein f. innere Med. (ein Fall mit Actinomyces). 1900.
29. Loison: Pathogen. des absc. trop. (21 Fälle, sieben davon bakteriol. untersucht: einmal steril, dreimal St. aureus, einmal St. aureus und Bac. coli, einmal Streptokokken, einmal Bac. coli und Diplokokken). 1892.
30. Malbot: Arch. gén. de méd. Les abscès du foie en Algérie (Ursache hauptsächlich Malaria). 1899.
31. Marguliës: Odessa. Chir. Annal. S. 401 (41 Fälle in 12 Jahren, drei bakteriol. untersucht: zweimal steril, einmal Diplokokken). 1894.
32. Ortner: Wien. Zur Klinik der Cholelithiasis etc. (in den Gallenwegen: coli, aureus, albus, Diplococcen, Bac. pneumoniae). 1894.
33. Perthes: Leipziger Med. Gesellsch. (4 Leberabscesse aus Peking, ein Fall davon bei Typhus mit ebensolchen Bac., ein Fall bei Dysenterie. 1901.
34. Peyrot: Bullet. mém. de la soc. de chirurgie Paris 17, S. 39 (ein Fall mit sterilem Eiter, frisch und in Kulturen keine Bakterien).

35. Peyrot und Roger: Revue de chirurgie No. 2 (nur Amöben, später Pneumokokken, Streptokokken, Bac. coli). 1897.
36. Ranzi: Wiener klin. Wochenschrift (ein Fall mit dem Friedländerschen Pneumonie-Kapsel-Bacillus). 1901.
37. Romberg: Berl. klin. Woch. No. 9 (19 Fälle nach Typhus, davon ein Fall mit Streptokokken untersucht). 1890.
38. Scagliosi: Rom, internat. Congreß (Subcutane Injektionen zur experim. Erzeugung von Leberabscessen). 1894.
39. Serenin: Moscau, Chir. Annalen S. 966 (18 Fälle aus 13 Jahren zusammengestellt, siebenmal waren die Abscesse diagnostiziert). 1894.
40. Smits: Langenbecks Archiv LXI, 1, S. 176 (Ätiologie der tropischen Abscesse ist sehr verschieden).
41. Swain: Brit. med. Journal (ein Fall nach Typhus mit Bac. typhi und St. aureus). 16. Juli 1898.
42. Walther: Bull. et mém. de la soc. de chir. Paris 24, S. 81 (sieben Fälle, davon zweimal steril, fünfmal Kokken oder Coli).
43. Zancarol: Paris (157 Fälle zusammengestellt, 14 bakteriol. untersucht, Eiter niemals steril bei den sechs Amöbenfällen, einmal steril bei den acht Fällen ohne Amöben, er fand viermal Streptokokken, zweimal Staphylokokken, zweimal Coli, dreimal Bac. pyoceaneus). 1893.
44. Derselbe: Rev. de chirurg. No. 5 (neunmal Streptokokken im Abceß-Eiter). 1893.
45. Derselbe: Bull. de l'acad. de méd. 1894. (14 Fälle mit verschiedenen Mikroorganismen) vergl. 43. 1893.

XXIX.

Bemerkungen zur Pathologie der Zuckerharnruhr.

(Aus dem Laboratorium für klinische Pathologie der New-York University.)

Von

Theodor C. Joneway und Horst Örtel.

(Mit 2 Textfiguren.)

Der folgende Fall würde als einzelner, wenn auch seltener Fall wohl kaum der Öffentlichkeit übergeben werden, wenn er nicht Gelegenheit gäbe, gewisse Punkte der pathologischen Anatomie des Diabetes kritisch zu berühren, die für die Beurteilung des

Wesens dieser Krankheit von Bedeutung sind, und die, soweit sich übersehen läßt, keine oder doch nur geringe Beachtung gefunden haben.

Am Dienstag, den 14. Januar 1902, kam eine 49jährige Patientin, C. Co. T., von Geburt Amerikanerin, Gewicht 140 englische Pfund, zur Beobachtung. Sie ist bis vor zwei Jahren gesund, und bemerkte dann unangenehmen Pruritus vulvae. Sie konsultierte deshalb einen Arzt, der Zucker im Harn nachwies, und sie diätetisch behandelte. Ganz sind ihr aber die Kohlehydrate nie entzogen worden. Trotzdem verlor Patientin fortwährend an Gewicht und im letzten August kollabierte sie vollständig und mußte das Bett hüten. Genauere Angaben über diesen Zustand fehlen. Es wurde nun vom behandelnden Arzte eine strenge Diät verordnet, und gegen 5 Wochen lang ausgeführt. Seit letztem August leidet sie auch an hartnäckiger Vorstopfung. Patientin kann ohne Klystier nicht mehr ausleeren, und der Stuhlgang ist sehr schmerzhaft und schwächend. Er besteht nur aus festen Ballen, aber stets ohne Blut. Während der letzten paar Wochen hat sie sich etwas besser gefühlt und ist aufgestanden. Letzten Donnerstag, also am 9. Januar 1902, ging Patientin aus, hatte aber am Abend einen Schüttelfrost und begab sich zu Bett. Seit Freitag, dem 10. Januar, hat sie nicht mehr ausgeleert, und es besteht große Schwäche.

Untersuchung ergab eine kleine, bedeutend abgemagerte Frau, die im Bette liegend einen geringen Grad Dyspnoe mit etwas Lufthunger zeigte. Sie klagt über große Schwäche und geringes Leibweh. Die Sprache ist etwas schwer, die Zunge trocken.

Die physikalische Untersuchung zeigt nichts besonderes.

Harnuntersuchung: Menge 1530 ccm (in 13 Stunden). Reaktion: sauer. Spez. Gewicht 1,027. Farbe: blaßgelb, klar. Harnstoff: 15,3 gr (in 12 St.). Geringer Eiweißgehalt. Zucker 4 pCt. = 61,2 gr (in der 12 stünd. Menge). Intensive Eisenchloridreaktion für Acetessigsäure. Mikroskopisch: Hyaline, fein granulierte und ein paar epitheliale Cylinder, Plattenepithel, Leukocyten, einige Nierenepithelien, Hefezellen.

Verordnung: Diät, doppelkohlensaures Natron per os, und Rizinusöl.

15. Januar. Patientin hat das Öl 6 Stunden nach der Einnahme erbrochen. Es besteht etwas mehr Leibweh. Auf mehrere Klystiere folgt keine Entleerung. Gegen Abend erscheint der Leib etwas aufgetrieben und tympanitisch. Es werden noch 4 Aloe- und Asa foetidapillen verabreicht. Nachts erbricht Patientin auch das Natron und alle Nahrung.

16. Januar. Während der ganzen Nacht starker Leibschmerz, mit Erbrechen von vor 20 Stunden genossener Nahrung. Nach Verabreichung von Morph. sulph. 0,015 mit Atropin. sulph. 0,0005 subkutan tritt einige Erleichterung ein. Seit voriger Nacht hat Patientin auch keinen Harn mehr gelassen. Ein Klystier von Terpentin und heißem Wasser bleibt ohne Erfolg. Rektaltemperatur (mehrere Male gemessen): 97,8° Fahrenheit.

Patientin wurde nun sehr bald bewußtlos, Puls 110, klein und schwach, Atmung seufzend, Pupillen eng. Nach Coffein. natrio-benzoicum 0,05 gr. subkutan geringe Besserung und einige lichte Momente, aber in Bälde wieder tiefes Coma und Exitus um 2,50 nachmittags, ziemlich plötzlich.

Auszug aus dem Sektionsprotokoll. 9 Uhr abends, es wurde nur Sektion der Bauchhöhle gestattet.

Körper noch warm, starker Rigor mortis. Das Colon transversum, descendens, und die Flexura sigmoides sind vollständig mit harten Kotmassen gefüllt, die den Darm an einzelnen Stellen sackartig ausdehnen und ihn fest verstopfen. Auch im Colon ascendens finden sich, wenn auch nicht so bedeutende, harte Kotmassen. Der Dünndarm ist durch Gase enorm ausgedehnt. Die Serosa überall mattglänzend. Die Darmwände sind in ihrer ganzen Ausdehnung außerordentlich dünn, die Schleimhaut blaß und glatt. Der Magen ist groß, mit Gas und flüssigem Brei gefüllt. Seine Wände sind ebenfalls auffallend dünn und zart, die Schleimhaut blaß und glatt, die Falten verwischt. Es befinden sich noch 3 Pillen darin. Die Leber ist von ungefähr normaler Größe, mit mehreren festen Verwachsungen an der Oberfläche, die teilweise verkalkt sind, beim Einschnitt hart und blaß: Stauungsleber. Milz: klein, anscheinend normal. Pankreas von normaler Größe, ohne makroskopische Eigentümlichkeiten. Nieren: normale Größe, beim Einschnitt blaß, Zeichnung verwischt. Andere Organe: nichts besonderes nachweisbar.

Mikroskopisch: Magen und Darm zeigen diffuse, hochgradige atrophische Gastritis und Enteritis. Beim Magen besonders ist das Drüsengewebe der Schleimhaut beinahe vollständig verschwunden, und ist durch ein kleinzelliges Infiltrat ersetzt; die noch erhaltenen Drüsenschläuche sind zusammengepreßt und ihre Epithelien atrophisch. Auch Submucosa und Mucosa sind in ausgedehntem Maße mit an der Atrophie beteiligt (Fig. 1). Das Pankreas ist gut erhalten, ohne postmortale Verdauung. Es zeigt, ähnlich den anderen Bauchorganen, teilweise Bindegewebsverdickung, und zwar in der Umgebung der Gefäße und Ausführungsgänge. Dieselbe ist aber streng lokalisiert, und es besteht keine interstitielle Pankreatitis oder Atrophie der Zellen. Das Drüsengewebe ist überall gut erhalten. Die Langerhansschen Zellgruppen zeigen keine Strukturveränderungen, auch ist eine Zahlenabnahme derselben nicht wahrzunehmen (Fig 2).

Auffallend sind in diesem Falle zunächst die hochgradigen Magenveränderungen. Derartige Fälle sind nicht allzu häufig beobachtet worden, und im allgemeinen scheint ihnen auch kein sehr großes Gewicht beigelegt zu werden. So widmen die meisten Handbücher den Magenveränderungen beim Diabetes nur

[1]) Die Photographien sind von Herrn L. B. Goldhorn vom hiesigen Institute freundlichst angefertigt worden.

wenige Worte. Ja selbst die Spezialwerke lassen sich nicht sehr darauf ein. Frerichs[1]) gibt an: „eingreifende Abweichungen wurden hier nicht gefunden"; von Noorden[2]) erwähnt pathologisch-anatomische Veränderungen des Magens überhaupt nicht, beim Darme gibt er an: „pathologisch-anatomische Veränderungen der Darmwand fehlen fast immer. Hier und da sind Katarrhe der Schleimhaut und braune Atrophie der Muskularis gefunden worden". Hingegen ist schon von Rosenstein[3]) bereits 1890 auf derartige Veränderungen aufmerksam gemacht worden. Er berichtet über einen Fall mit teilweiser kleinzelliger Infiltration der Magenschleimhaut, welche ihren Ausgang zwischen Mucosa und Submucosa nahm, dabei bestand aber nur herdweise Atrophie der Drüsen. Bei 3 anderen Fällen war aber, ausgehend von der Submucosa, die kleinzellige Infiltration so weit gediehen, daß ganze Strecken weit keine Drüsen mehr zu finden waren. Es dehnte sich die Infiltration sogar zur Muscularis hinein.

Diese letzten Fälle stehen dem unseren am nächsten, denn es handelt sich um eine ganz ausgedehnte Atrophie der Magen-Darmschleimhaut mit diffuser kleinzelliger Infiltration, wie man sie als typisch für manche Fälle von progressiver, perniciöser Anämie hingestellt hat, und sie bieten mehrfaches Interesse:

Erstens einmal fragt es sich, in welchem Verhältnis stehen sie zum Diabetes, bilden sie vielleicht eine besondere Gruppe? Nun hat ungefähr um die Zeit der Rosensteinschen Veröffentlichung F. Hirschfeld eine Mitteilung über eine besondere klinische Form des Diabetes gemacht.[4]) Dieser fand nämlich unter 5 Patienten 2, bei denen die Resorption der Eiweißstoffe und Fette hochgradig herabgesetzt war, während die der Kohlehydrate eine sehr günstige war. Bei solchen Fällen ist nach Vergährung des Zuckers das spezifische Gewicht des Harns außerordentlich gering. Hirschfeld nimmt an, daß es

[1]) Über den Diabetes. Berlin. A. Hirschwald 188. S. 149.

[2]) Die Zuckerkrankheit und ihre Behandlung. Berlin. A. Hirschwald. 3. Aufl. 1901. S. 128, 129 u. 131.

[3]) Über das Verhalten des Magensaftes und des Magens bei Diabetes mellitus. Berl. klin. Wochenschr. 1890. No. 13.

[4]) Vorläufige Mitteilung über eine besondere klinische Form des Diabetes. Centralblatt f. d. med. Wissensch. 1890. 10 u. 11.

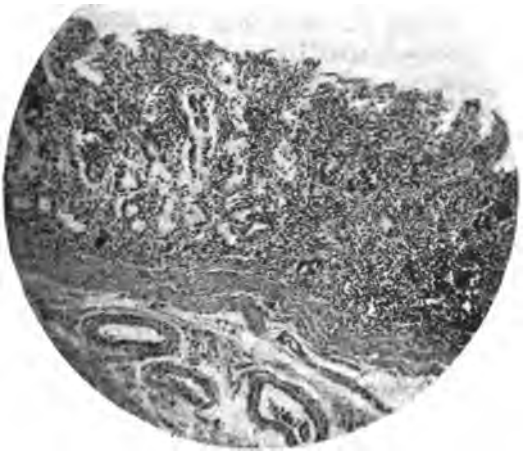

Fig. 1

Fig. 2.

also eine bestimmte Form des Diabetes gibt, wo der Magendarmkanal schwer geschädigt ist.

Diese Annahme ist wohl auch von rein klinischem Standpunkte gerechtfertigt, nur muß man eine ätiologische Beziehung dieser Veränderungen zum Diabetes nicht annehmen.

Dagegen scheint schon der Verlauf zu sprechen; in unserm Falle traten die gastrisch-enterischen Symptome erst gegen Ende in den Vordergrund; dann aber zeigt der anatomische Befund in allen soweit beobachteten Fällen nur junges, zellreiches Bindegewebe, nirgends kommt es zur Bildung wirklichen Bindegewebes, wie es bei allen exquisit langsam verlaufenden Prozessen stattfindet. Es deutet alles darauf hin, daß die gastro-enteriitischen Erscheinungen im Gefolge des Diabetes auftreten.

Was nun aber die Ursache dieser Veränderungen ist, kann höchstens vermutet werden. Es ist wohl vorstellbar, daß infolge gewisser Störungen im Bereiche des Sympathicus, der ja wohl beim Diabetes sicher mitbeteiligt ist, ein Motilitäts- und Sekretverlust stattfindet, der zur Atrophie mit kompensatorischer, interstitieller Wucherung führt. Man kann sich nur wundern, daß bei so ausgedehnten Veränderungen klinisch keine hochgradige Anämie bestand, sodaß eine sorgfältige und wiederholte Blutuntersuchung garnicht nötig erschien. Vielleicht besteht eben dieser Zustand nicht lange genug, um ausgesprochene, auffallende Veränderungen im Blut und in den blutbildenden Organen hervorzurufen. Immerhin sind es doch Monate gewesen.

Diese Fälle haben aber nun noch, besonders wenn deren Auftreten häufiger beobachtet werden sollte, ein praktisches Interesse für alle, die sich mit dem Stoffwechsel des diabetischen Organismus beschäftigen, denn es wird notwendig sein in allen zu beobachtenden Fällen erst einmal die Funktion des Magendarmkanals zu prüfen. Ohne diese Vorsichtsmaßregel können leicht falsche Resultate unterlaufen.

Was nun das Pankreas betrifft, so zeigte sich hier, wie schon oben erwähnt, keine der für den Diabetes als charakteristisch bezeichneten Veränderungen; denn die lokalisierten Sklerosen um die Gefäße und Ausführungsgänge kann man doch wohl vernachlässigen. Wunderbar wäre höchstens, daß trotz der Stauungsvorgänge, die in den anderen Bauchorganen ziemlich

ausgedehnte sekundäre Veränderungen hervorgerufen hatten, das Pankreas verhältnismäßig verschont geblieben war. Denn es fehlten Atrophie der Zellen und ausgedehnte Vermehrung des interlobulären Bindegewebes, und gar intralobulär und an den Langerhansschen Inseln war überhaupt nichts zu bemerken. Obgleich wir es also mit einem schweren, in Coma endigenden Diabetes zu tun hatten, war das Pankreas intakt.

Nun sind ja selbst die eifrigsten Anhänger der Pankreastheorie des Diabetes zur Ansicht gelangt, daß nicht alle Fälle direkt pankreatischen Ursprungs sein müssen.

Es ist aber auch bei den als exquisit pankreatisch hingestellten Fällen noch ein anderer Punkt übersehen worden.

Wie bekannt, nehmen die Anhänger der Pankreastheorie an, daß ein direktes Verhältnis der Tätigkeit der Langerhansschen Zellgruppen zum Diabetes besteht. Sie sollen durch „innere Sekretion" direkt am Kohlehydratstoffwechsel beteiligt sein. Ist das richtig, so muß sich auch ein direktes Verhältnis zwischen den anatomischen Veränderungen im Pankreas und dem klinischen Verlauf der Krankheit nachweisen lassen, es muß eben ein ausgedehntes Ergriffensein der Langerhansschen Zellgruppen sich klinisch als schwerer Fall beweisen und umgekehrt. Darauf hat man bis jetzt noch garnicht geachtet, und was wir spärliches darüber mitgeteilt bekommen haben, scheint eher darauf hinzuweisen, daß ein direktes Verhältnis nicht existiert. Denn es sind Fälle von ausgedehnter Entartung und Sklerose dieser Zellgruppen beschrieben worden, die sich klinisch, soweit man aus den meist nur dürftig mitgeteilten Krankengeschichten ersehen kann, als milde, häufig nach dem mittleren Alter auftretende, darstellen, und umgekehrt gibt es Fälle, welche klinisch schwer, anatomisch aber nur geringe Veränderungen erkennen lassen. Bei den Fällen mit normalen Pankreas kann man sich allerdings noch mit „funktioneller Störung" helfen, aber Fälle von ausgedehntester Entartung und mildem Verlauf lassen sich vom Standpunkte der Sekretionstheorie schwer verstehen.

Opitz[1]), der einer der eifrigsten Vertreter des direkten

[1]) The relation of Diabetes mellitus and lesions of the Pancreas. Hyaline degeneration of the islands of Langerhans. Journ. of Experimental Med. Vol. V. S. 527.

kausalen Zusammenhanges der Inselnerkrankung und des Diabetes ist, beschreibt z. B. den Fall einer 54jährigen Negerfrau, die anschließend an Lungentuberkulose Symptome von Diabetes zeigte, welche jedoch nachließen, und die anscheinend an der Tuberkulose starb. Hier fand Opiz ausgedehnte hyaline Degeneration der Inseln, nur selten war eine normale Zellgruppe zu erkennen. Es wäre dabei doch ein rapid schnell verlaufender Diabetes zu erwarten gewesen.

In dem Bericht von J. N. Wright und E. P. Joslin[1]) befindet sich der Fall einer 58jährigen Frau, die anscheinend an einem schweren Diabetes litt und im Coma starb. Hier wird berichtet, daß hyaline Degeneration nur mancher Inseln und Bindegewebswucherung gefunden wurde. Kann man auf Grund des spärlichen Materials überhaupt eine Meinung aussprechen, so scheint es, daß der im mittleren Alter auftretende Diabetes häufig ausgedehntere Veränderungen zeigt, als der im jugendlichen Alter auftretende, meist schwer und rasch tötende.

Man kann also vorläufig, wo so wenig über das Verhältnis der klinischen Erscheinungen zum anatomischen Bilde untersucht und bekannt ist, von einem direkten Kausalverhältnis der Langerhansschen Zellgruppen zum Diabetes garnicht reden. Hier können nur solche Untersuchungen gelten, die sich nicht nur mit der Tatsache des Zuckers im Harn zufrieden geben, sondern den ganzen klinischen Verlauf zum anatomischen Bilde in Verbindung zu bringen sich bemühen. Die Experimente von Herter und Wakeman[2]) machen es wahrscheinlich, daß die Bedingungen des Diabetes von mehr als einem Umstande abhängig sind. Weitere Mitteilungen über derartige Fälle behalten wir uns noch vor.

[1]) Degenerations of the Islands of Langerhans of the pancreas in Diabetes mellitus. Journal of Medical Research. Vol. VI. no. 2. November 1901. S. 360.

[2]) Dieses Archiv, Bd. 169, Heft 3. 1902. S. 444.

XXX.
Kleinere Mitteilungen.

1.

Bemerkungen zu dem Aufsatz von J. Katzenstein „Zur Frage der Wirkung der Nervendurchschneidung auf die Schilddrüse“,

im 1. Heft des 170. Bandes dieses Archivs.

Von

G. Ricker in Rostock.

Im 170. Band dieses Archivs kritisiert Katzenstein einen Abschnitt aus den Untersuchungen meines Schülers Lübcke (Beiträge zur Kenntnis der Schilddrüse, dieses Archiv 167. Band 1902). In dessen Abwesenheit bemerke ich in aller Kürze folgendes:

Es lag nicht in unserer Absicht, die Abhängigkeit der Schilddrüse vom Nervensystem zu untersuchen, sondern, wie aus dem Gedankengang der Arbeit hervorgeht, den Einfluß einer durch Nervendurchschneidung zu erzielenden Hyperämie auf das Organ. Dieselbe sollte nicht einmal dauernd sein, sondern es durfte nach unseren anderen Erfahrungen, z. B. an den Implantationen von Schilddrüsengewebe ins Peritonaeum, angenommen werden, daß sie schon nach kurzer Zeit zu Veränderungen führen würde.

Eine Entnervung der Schilddrüse hielten und halten wir für eine technische Unmöglichkeit; das sympathische Geflecht um und in den Gefäßen läßt sich nicht entfernen ohne schwerste Beeinträchtigung der Circulation, von der nach unseren Untersuchungen der Zustand der Schilddrüse, soweit wir bis jetzt wissen, allein abhängt.

Es mußte schließlich ein möglichst einwandsfreies Vergleichsobjekt gewonnen werden; bei den großen Schwankungen im Aussehen der Schilddrüse gerade bei Hunden, die nicht so selten Kröpfe haben, konnte als solches natürlich nur die andere Schilddrüsenhälfte dienen.

In diesen Beobachtungen, die wir, um Raum zu sparen, in der Arbeit unterdrückt und dem Leser anzustellen überlassen haben, liegt die Rechtfertigung unseres Operationsverfahrens, namentlich auch der von Katzenstein getadelten Punkte, daß wir nur ½ cm Nerv exstirpiert und die andere Schildrüsenhälfte unberührt gelassen haben. Dieses Testobjekt mußte uns wichtiger sein, als die die Mittellinie überschreitenden, mikroskopisch nachweisbaren Laryngei-Fäserchen, die wir durch Exner[1]) kennen gelernt haben. Wir müssen übrigens Katzenstein das Recht, aus solchen einen Einwand abzuleiten, bestreiten, da Exner[1]) nur von Anastomosen im Innern des Kehlkopfs, in den Muskeln und der Schleimhaut, spricht.

[1]) Exner, Die Innervation des Kehlkopfs, Sitzungsberichte der Wiener Akademie, Jahrgang 1884, 89. Band.

Nach unseren Nervendurchschneidungen haben wir (neben leichter Verdickung der Bindegewebsfasern) Hypertrophie und Hyperplasie des Epithels und Zunahme und Verdünnung des Follikelinhalts beobachtet, also progressive Veränderungen, die abhängen von der durch die Durchschneidung von Gefäßnerven bewirkten Hyperämie.

Katzenstein[1]) glaubt nachgewiesen zu haben, daß die Schilddrüse nach Exstirpation der sie versorgenden Nerven „völlig degeneriert". Wir hatten nach unseren Nervendurchschneidungen, die wir für das Maximum des Erreichbaren halten müssen, bis zu 110 Tagen nur die erwähnten progressiven Veränderungen gefunden und glaubten daher aussagen zu dürfen, daß wir die Versuche Katzensteins, die sich auf einen ungefähr gleich großen Zeitraum erstrecken, nicht hätten bestätigen können. Genauer sind wir darauf nicht eingegangen; in der Kürze, die durch unser eigentliches Thema geboten war, ließen sich die Versuche Katzensteins nicht besprechen.

Zu diesen bemerken wir auch heute nur, daß wir von einem Verfahren, wobei die Drüse „von allem sie umgebenden Bindegewebe auf das sorgfältigste freigemacht" wird, keine Aufklärung über die reinen Folgen der Nervendurchschneidung erwarten, und ebenso wenig von den anderen Versuchen, in denen auf der einen Seite der Vagus, auf der gegenüberliegenden Seite die Schilddrüse exstirpiert worden war. Es bleiben noch die Fälle, in denen „entweder einerseits oder beiderseits" der Nervus laryngeus superior und inferior exstirpiert worden sind; bei diesen Versuchen wird einer Durchschneidung des von uns stets berücksichtigten Ramus pharyngeus vagi, des Exnerschen N. laryngeus medius, keine Erwähnung getan.

Katzenstein hat also nicht weniger als vier verschiedene Verfahren angewandt, von denen jedes seine besonderen Folgen haben muß, keines den Zweck einer möglichst vollständigen Ausschaltung der Nerven erreicht, während einem, der Befreiung der Drüse von allem sie umgebenden Bindegewebe, die „Degeneration", wie der Autor sie beschreibt, sehr wohl zuzutrauen ist.

Wie sich drei seiner Eingriffsarten auf 11 unter seinen 16 Tieren verteilen, ist aus den Mitteilungen von Katzenstein nicht zu ersehen.

Auf eine weitere Erörterung können wir verzichten, namentlich auch der histologischen Angaben und Abbildungen. Wir glauben nicht, daß aus ihnen hervorgeht, daß nach den Eingriffen die Schilddrüse „als toter Körper" im Organismus des Tieres liegt, das ungestört weiter lebt.

Schließlich machen wir Katzenstein darauf aufmerksam, daß auf S. 531 der Lübckeschen Arbeit natürlich eine „Gefäßlähmung" gemeint ist, statt der „Gefühlslähmung", wie der Druckfehler will und Katzenstein in Anführungszeichen citiert.

[1]) Katzenstein, Erscheinungen in der Schilddrüse nach Nervenexstirpation, Archiv f. Laryngologie, V. Band, 1896, und: Einige experimentelle Beobachtungen an der Schilddrüse. Deutsch. med. Wochenschrift 1899.

2.

Störungen der Regeneration von Nierenepithelien.

Von

V. Ellermann, Kopenhagen.

Die von Rößle in diesem Archiv, Bd. 170, beschriebene multiple Bildung von Riesenzellen im Nierenepithel scheint etwas recht Seltenes zu sein. Da ich seinerzeit in einer Arbeit über Leber- und Nierencysten (Nord. med. Archiv 1899) genau dieselbe Erscheinung beschrieben und abgebildet habe, sei es mir gestattet, über den betreffenden Fall in aller Kürze hier zu berichten.

Es handelte sich um eine 73jährige Frau, die an Pneumonie gestorben war. Bei der Sektion fand man eine „Kuchenniere", die an der Vorderseite des 3.—4. Lumbalwirbels gelegen war und zwei Ureteren hatte. An der Oberfläche und in der Substanz dieses Organs fanden sich ziemlich zahlreiche, bis erbsengroße Cysten. Aus der mikroskopischen Untersuchung mag folgendes hervorgehoben werden: „In der Corticalis sind Anzeichen einer starken Epithelwucherung. Man trifft nämlich oft gruppenweise geordnete, mit Eosin stark gefärbte Protoplasmamassen, die zahlreiche kleine, dunkle Kerne enthalten, — eine Art von Riesenzellen. Die oft enorm dichte Lagerung der Kerne und das Fehlen von Zellgrenzen zeigen, daß es sich nicht um kleine, dichtgestellte Zellen handelt. Die Kerne sind im allgemeinen kleiner, als die der gewöhnlichen Nierenzellen (etwa $\frac{1}{4}$ bis $\frac{1}{2}$ so groß); sie können jedoch auch ebenso groß sein, wie jene; mit Hämatoxylin färben sie sich stärker. Nirgends waren in diesen Kernanhäufungen Mitosen oder Anzeichen von direkter Kernteilung zu finden. Sie erinnern an Mitosen dadurch, daß man sie an einzelnen Stellen in größeren Massen findet, so etwa 10—12 Stück in einem einzelnen Gesichtsfeld mit Objektiv 5, Leitz. Diese kernhaltigen Massen sitzen in den gewundenen Kanälchen zwischen den gewöhnlichen Zellen; aber mitunter sind sie in Hervorwölbungen des Lumens als schwamm- oder zapfenförmige Bildungen gelagert. Es handelt sich hier zweifellos um eine Sprossenbildung."

Die Übereinstimmung mit der Beschreibung Rößles ist leicht zu ersehen. R sagt von einer Sprossenbildung nichts; eine solche war in meinem Falle vorhanden und stand mit der Riesenzellenbildung entschieden in Verbindung. In den Nierenpräparaten, die ich sonst gesehen, habe ich die besprochene Erscheinung gänzlich vermißt; nur in einem Fall von Cystenniere fand ich eine schwache Andeutung derselben.

Druckfehler:

Auf Seite 40, Zeile 21 von oben: Hauptknoten statt Hauptknochen.
Seite 46, Zeile 4 von unten: knorpeligen statt morphologischen.
Seite 67, Zeile 17 von oben: Einen Fall von Bryk, der u. s. w.



Fig. 1

Fig. 2

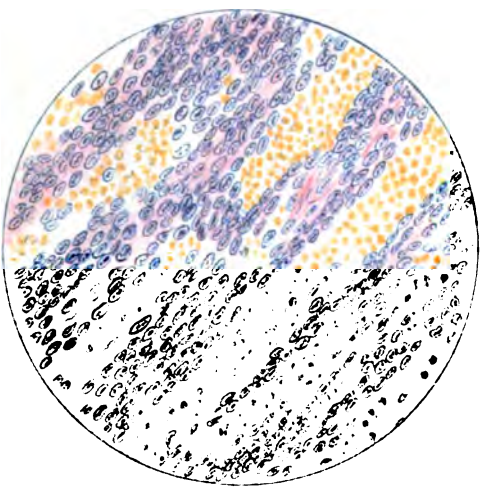

Fig. 3.

J. Ipsen del.

L. J. Thomas lith. Inst. Berlin S.S.

Fig. 1

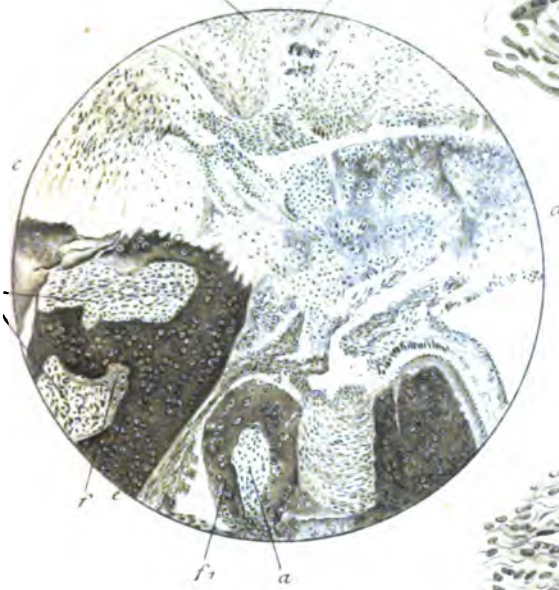

Fig. 3

Fig. 4

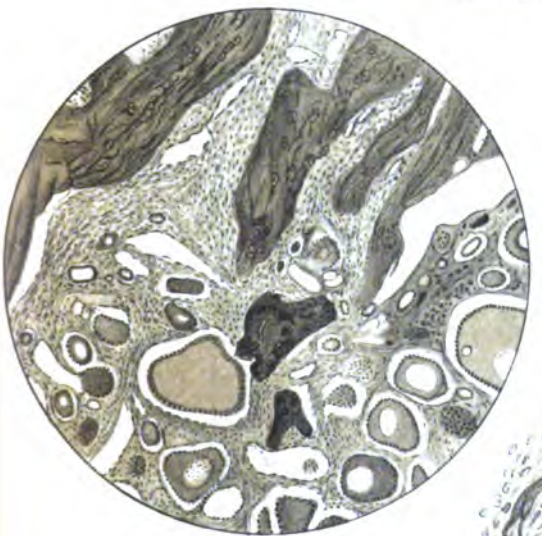

Fig. 2

Fig. 5

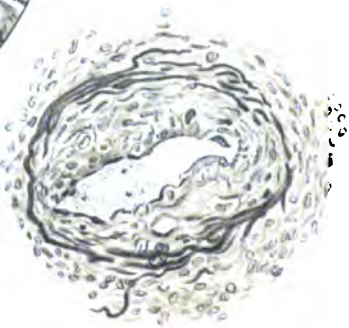

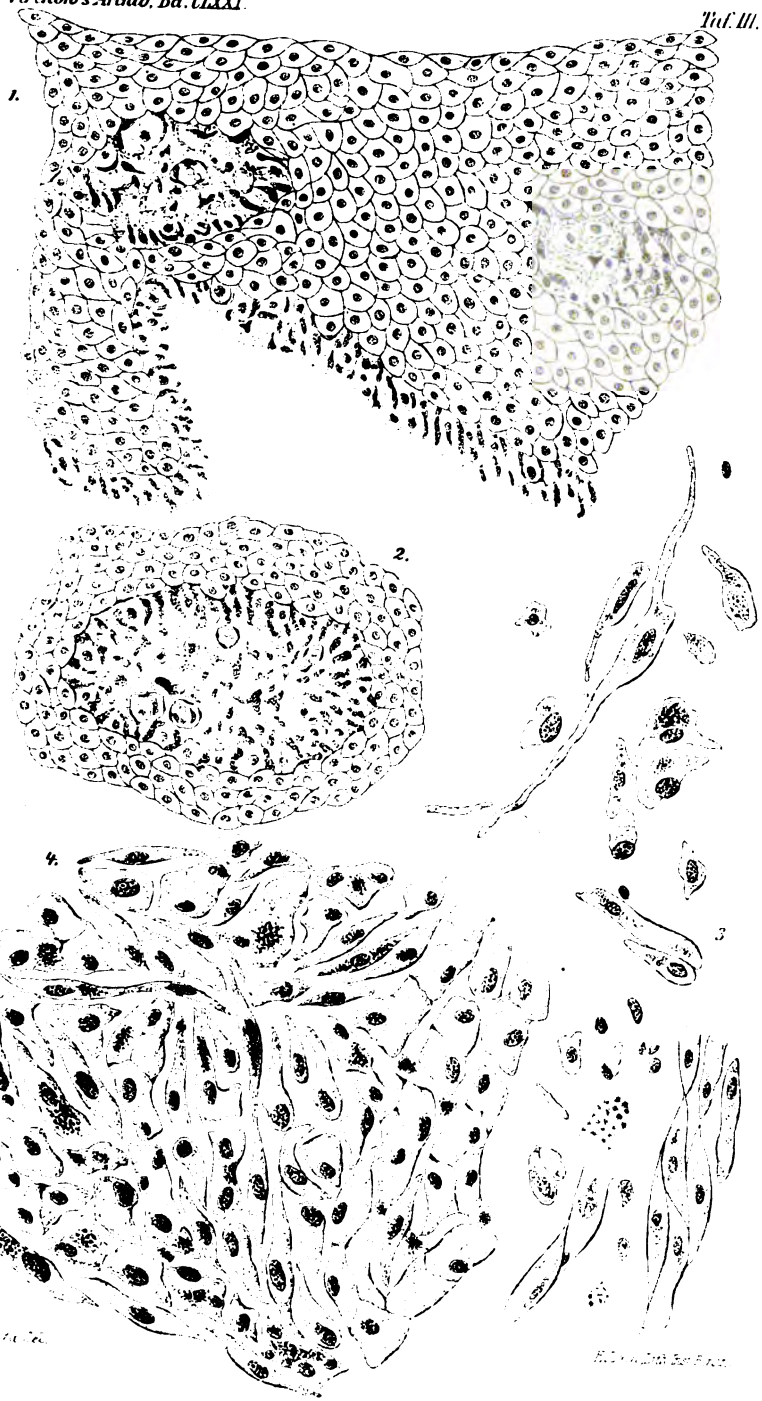
1.
2.
3
4.

Fig. 1.



Fig. 2.

Fig. 3.



Fig. 4.

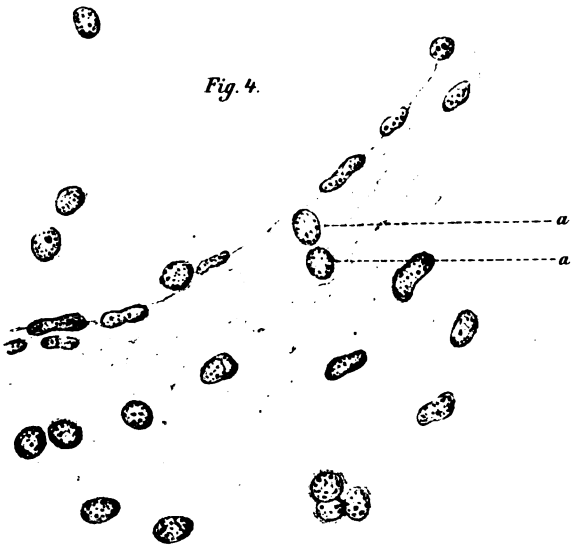

Fig. 1.

Fig. 5.



Fig. 6.

Fig. 11

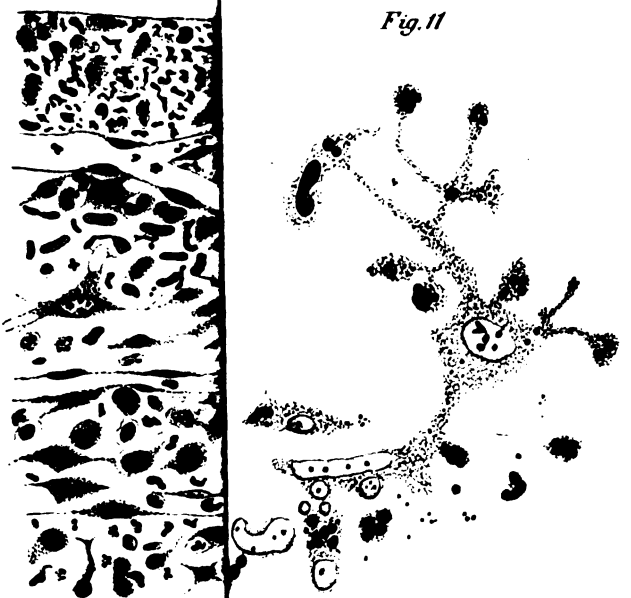

L. J. Thomas, Lith. Inst, Berlin S 53

1

2

3

4

5.

6

7

8


9

10

11

12

13

14

15

16


17.

18

19

20.

21

22

23

24.

25.

25.1

26

27.

28

29.

30.

31.

32.

33.

34

35.

L. J. Thomas, Lith. Inst., Berlin S.59.

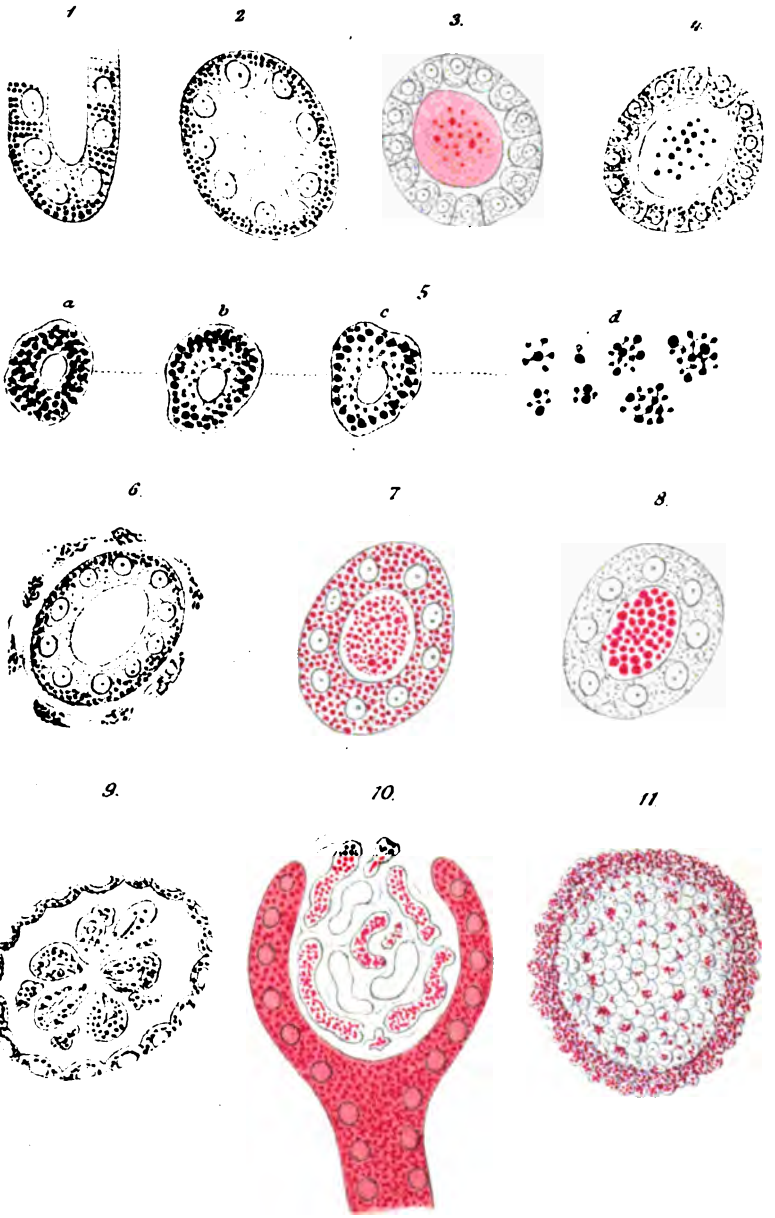

Autor del

B. Hane, Lith. Inst. Berlin



M. Landsberg del.

L. J. Thomas Lith. Inst. Berlin S. 53

Virchow'

1

Fig. 1

Fig. 2.

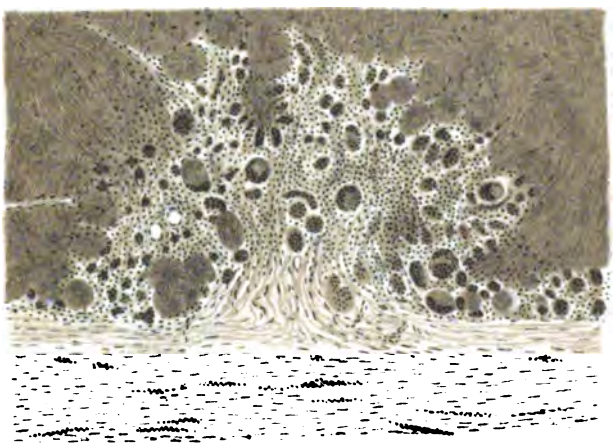

L. J. Thomas, Lith. Inst, Berlin.


a
b
c
d
e


f
g

Fig. 3.

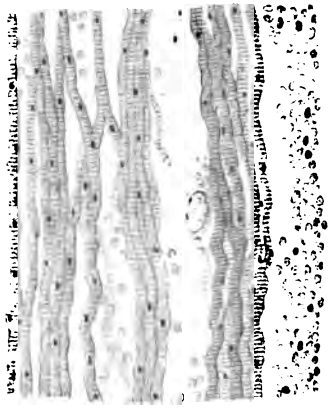

Fig. 1.



Fig. 2

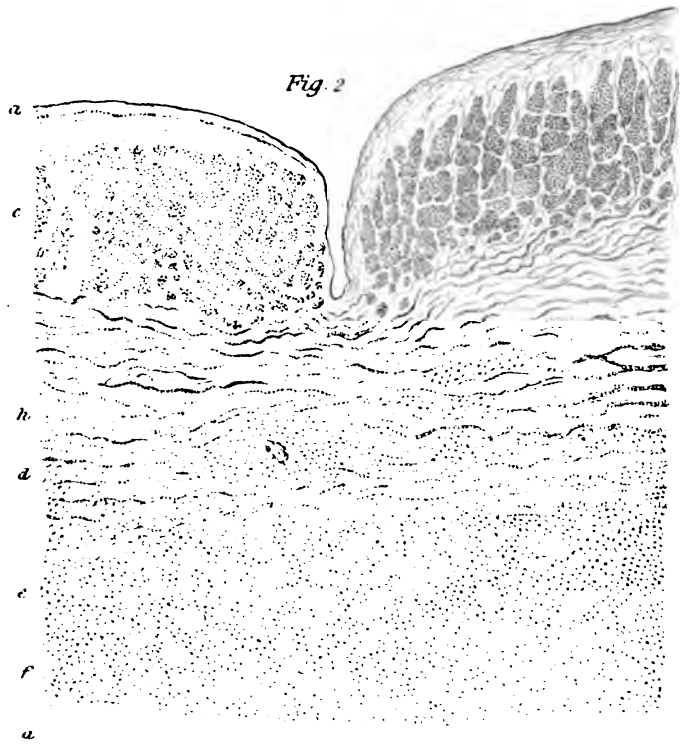

Fig. 7.

Fig. 1

Fig. 2

Fig. 9

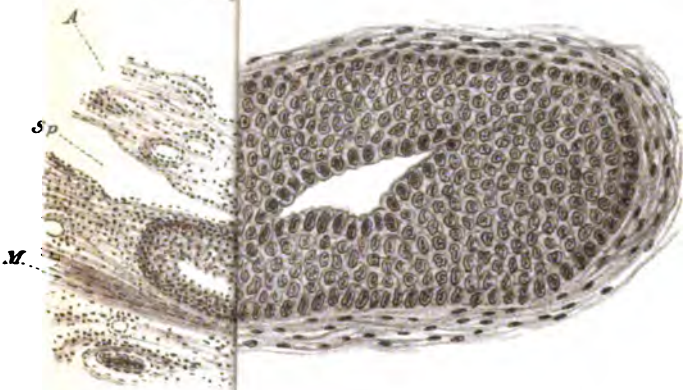

Fig 10

A Grote del. L. J. Thomas Lith. Inst. Berlin S 53

RETURN TO the circulation desk of any
University of California Library
or to the
NORTHERN REGIONAL LIBRARY FACILITY
Bldg. 400, Richmond Field Station
University of California
Richmond, CA 94804-4698

ALL BOOKS MAY BE RECALLED AFTER 7 DAYS
2-month loans may be renewed by calling
(510) 642-6753
1-year loans may be recharged by bringing books
to NRLF
Renewals and recharges may be made 4 days
prior to due date

DUE AS STAMPED BELOW

DEC 16 1993

Virchows
220223
QM1
V5
6171